

REPUBLIQUE ALGERIENNE DEMOCRATIQUE ET POPULAIRE

UNIVERSITE MOULOUD MAMMERI



FACULTE DE MEDECINE

DEPARTEMENT DE MEDECINE DENTAIRE

Mémoire de fin d'études

En vue d'obtention du diplôme de Docteur en Médecine Dentaire

Thème :

*LES RESTAURATIONS PARTIELLES INDIRECTES
COLLEES EN PROTHESE FIXEE (INLAY/ONLAY)*

Soutenu le : 8 juillet 2025

Réalisé par :

Benfattoum Tinhinane
Charane Chanez

Daci Sabine
Lacene Lyna

Brahimi Abdessamad

Composition du jury

Président **Dr Ayad.S**

MAHU en Prothèse

Encadrant **Dr Hanouchine.L**

MAHU en Prothèse

Examineur **Dr Mekkid.A**

MAHU en Prothèse

Examineur **Dr Baouali.M**

MAHU en Prothèse

Année universitaire 2024-2025

Remerciements

Nous remercions Dieu le tout puissant qui nous a donné la force et le courage d'accomplir ce travail.

Tout d'abord, nous remercions DR HANOUCHE pour sa supervision éclairée tout au long de la rédaction de ce mémoire, pour ses conseils précieux et pour le temps qu'elle nous a consacré ; Ce travail n'aurait jamais vu le jour sans votre précieuse aide.

Nous remercions DR AYAD de nous avoir honorées de sa présence et d'avoir accepté de présider le jury.

Nos remerciements au DR MEKKID de nous avoir fait l'honneur de participer à l'évaluation de ce mémoire en qualité de membre du jury.

Nos remerciements au DR BAOUALI de nous avoir fait l'honneur de participer à l'évaluation de ce mémoire en qualité de membre du jury.

A tous nos enseignants qui ont contribué à notre formation et à tous ceux qui nous ont encouragées durant notre cursus universitaire.

Dédicaces

À moi,

Pour le chemin parcouru et celui qu'il me reste à tracer si dieu le veut.

A ma chère maman ;

À la plus belle créature que Dieu a créée sur terre, a cette source de tendresse, de patience et de générosité,

Aucune dédicace ne saurait être assez éloquente pour exprimer ce que tu mérites pour tous les sacrifices que tu n'as cessé de me donner depuis ma naissance.

Puisse Dieu, le tout puissant te préserver et t'accorder santé longue vie et bonheur.

A mon cher papa ;

Rien au monde ne vaut les efforts fournis jour et nuit pour mon éducation et mon bien être.

Ce travail est le fruit de tes valeurs, de ta force, et de ta foi en moi.

Merci, du fond du cœur.

A mon frère ;

Tu as toujours cru en moi, avec une fierté discrète mais profondément ressentie.

Par ta force tranquille, ta bienveillance et ton humour, tu as su alléger les moments difficiles et rendre ce chemin plus doux.

Merci d'avoir été là

À ma petite sœur,

Même du haut de ton jeune âge, tu as su m'apporter tant de douceur, de joie et de réconfort.

Merci d'être ce petit rayon de soleil dans ma vie.

Je t'aime très fort.

À ma grand-mère,

Pour ton amour inconditionnel, tes prières silencieuses, et tes précieux conseils.

Ta présence a toujours été une lumière rassurante dans ma vie.

Je te remercie du fond du cœur et te dédie ce travail avec toute mon affection.

À mon oncle Abdennour,

Pour ton soutien, ta bienveillance et tes encouragements tout au long de ce parcours.

Tu as toujours cru en moi, même dans les moments de doute.

Merci pour ta présence et ta générosité.

Ce travail t'est dédié avec gratitude et respect.

À ma tante Zahira,

Pour ton accompagnement, ton écoute et ton soutien à chaque étape.

Tu as toujours su trouver les mots justes pour m'encourager et me guider.

Merci pour ta présence, ton affection et ta sagesse.

Je te dédie ce travail avec toute ma gratitude.

À mes chères amies,

Merci d'être là, toujours, dans les bons moments comme dans les tempêtes.

Votre amitié est un cadeau inestimable.

Je vous dédie ce travail avec tout mon cœur.

À mon père,

À l'homme de principes, de courage et de silence.

Tu as été pour moi un pilier, un modèle de force, de persévérance et de dignité.

Tu as travaillé sans relâche, souvent dans l'ombre, pour m'offrir une chance, une éducation, un avenir.

Chaque pas que je fais aujourd'hui est porté par les sacrifices que tu as faits hier.

Ce mémoire, ce diplôme, cette réussite... C'est aussi la tienne.

Je te dois plus que des mots. Je te dois ce que je suis.

À ma mère,

À cette femme au cœur immense, à la tendresse infinie et au courage silencieux.

Chaque prière que tu as murmurée, chaque larme discrète que tu as essuyée, chaque sourire que tu as forcé pour me rassurer... Je les porte en moi comme une force inépuisable.

Tu as donné sans compter, aimé sans condition, encouragé sans relâche.

Si aujourd'hui je franchis cette étape, c'est parce que tu m'as portée, soutenue, élevée – dans tous les sens du mot.

Ce mémoire, cette réussite, cette victoire : Elle est à toi, autant qu'à moi.

Du fond du cœur, merci Maman.

À mon petit frère Wadoud,

Même si tu es encore jeune, ta présence dans ma vie est essentielle à mon bonheur.

Ce mémoire, c'est aussi pour toi.

Pour que tu sois fier un jour et pour te montrer que tout est possible avec de la volonté, du travail... et un peu d'amour.

À ma sœur Hiba,

Un seul an nous sépare, mais tant de souvenirs nous rassemblent.

Tu as toujours été là, juste un pas devant moi, pour me montrer qu'on pouvait avancer, même quand le chemin semblait difficile.

Ton soutien silencieux, ton regard protecteur, ton humour dans les moments tendus... ont été pour moi une source de force inestimable.

Ce mémoire, je te le dédie avec tendresse et reconnaissance.

À mes chers amis .

À Chanez, Achraf, Ikbal, Salim, Spee, Anis, Anes, Dinde, Moh, Lhama, Ljar, Chiheb et Yasser, À

ceux qui ont partagé les rires, les doutes, les nuits blanches et les moments de silence.

À ceux qui ont su m'écouter sans juger, m'encourager sans relâche et rester présents même quand le chemin devenait difficile.

Merci pour votre présence, votre patience et vos fous rires.

Je vous garde tous dans un coin très spécial de ce travail... et de mon cœur.

SAMADO

À mon père, qui a toujours été bien plus qu'un simple père. Tu as été pour moi un ami, un frère que je n'ai jamais eu, celui qui a su écouter mon cœur bien plus que mes mots. Papa, je t'aime si fort. J'aimerais pouvoir te rendre ne serait-ce que la moitié de tout ce que tu m'as donné. C'est grâce à toi que j'ai su surmonter mes peines, mes doutes, mes problèmes... Merci d'être cette force discrète mais inébranlable dans ma vie.

À ma mère, Je sais que tu ne sais pas toujours exprimer ton amour avec des mots, mais je le ressens dans chacun de tes gestes, même dans tes fameuses crises quand je fais quelque chose de travers. Depuis ma naissance, tu m'as appris à distinguer le bien du mal, tu m'as guidée et tu as contribué à faire de moi la femme que je suis aujourd'hui. Merci pour ta force, ton amour et ta patience

À ma sœur Belinda, Malgré nos petites batailles pour un oui, pour un non, ces chamailleries qui n'en finissent jamais... la vérité, c'est que je ne peux pas imaginer la maison sans toi. Tu vas nous manquer à tous, ta présence est irremplaçable. Bisous, même si je ne te le dis pas souvent !

À mes amies qui ont partagé avec moi ces six longues années de notre parcours : **Branis, Lamia, Mimi, Melissa, Sabine, Chanez, Tina, Mouna, Ibtly**... Merci pour les rires, les soutiens, les galères et les victoires. J'espère de tout cœur qu'on continuera à grandir ensemble et à devenir meilleures, main dans la main.

À mon chat Mimi, confident silencieux et poilu, qui m'a écoutée râler sur mes cours et mes examens sans jamais me juger... et surtout sans jamais répondre (heureusement !)

À mes collègues qui ont toujours été bien plus que des collègues, de vraies amies : **Chanez, Tina, Sabine et Samado**. Ce parcours long, semé d'embûches, nos examens interminables, nos nuits de doutes, nos fous rires au milieu de la nuit... Je n'oublierai jamais. Merci pour votre énergie, votre soutien, votre amitié. Je vous aime sincèrement. Tout ça, c'est notre histoire. Et spoiler : malgré les cernes et les crises de nerfs, on a tenu bon. On ira encore plus loin, Inshallah.

"Les rêves ne fonctionnent que si nous travaillons dur... Mais les vrais souvenirs se construisent ensemble, entre fatigue, espoir et éclats de rire."

Lacene lyna

À la petite moi,

Je te regarde avec tendresse. Tu étais pleine de lumière. Je promets de la laisser briller encore.

À ma mère,

Pour ta tendresse, tes sacrifices silencieux et ton amour infini. Pour tes conseils, même quand je ne voulais pas les entendre. Pour ta patience et ta force. Merci d'être mon refuge et ma lumière. Cette page, ce chemin, cette victoire — je te les dédie, de tout mon cœur.

À mon père,

Pour ta force tranquille, ta présence rassurante et tes silences pleins de sens. Merci de m'avoir appris la valeur de l'effort, le respect et la dignité. Tu es mon exemple, mon pilier. Cette étape, je la franchis avec fierté, en portant tout ce que tu m'as transmis.

À mes frères et sœurs,

Merci pour nos fous rires, nos disputes, nos secrets et notre complicité unique. Vous êtes mon premier cercle, ma force et ma mémoire. Sans vous, ce chemin n'aurait pas eu la même saveur. Cette réussite, je la partage avec vous, de tout cœur.

À mes ami(e)s,

Merci d'être cette famille que l'on choisit. Pour votre soutien, vos éclats de rire, vos conseils sincères et votre présence dans les moments sombres comme dans les plus beaux. Cette étape, je la dois aussi à votre amitié fidèle et précieuse.

Sabine

À mon père, dont l'absence pèse comme un écho dans mon cœur, mais dont l'amour éternel m'enveloppe encore, guidant chacun de mes pas vers la lumière.

À ma mère, mon roc inébranlable, dont la force silencieuse et les sacrifices ont tissé en moi un courage que je n'imaginai pas posséder.

À mes grandes sœurs : Dihia, Lidia, et Asma et ma petite sœur : Mimi, mes âmes jumelles, dont les rires, les larmes partagées et l'amour inconditionnel m'ont appris que la famille est une force invincible.

À mon fiancé, Lamine, mon refuge dans la tempête, dont l'amour patient et la foi en moi m'ont donné des ailes pour voler au-delà de mes doutes.

À mon beau-frère Nadir, pilier discret et fidèle, qui m'a accompagnée le tout premier jour pour m'inscrire à la faculté, posant la première pierre de ce rêve que je porte aujourd'hui avec fierté.

À mes beaux-frères, Abdelhak et Sami, piliers de soutien indéfectibles.

À mes neveux : Aksel, Gaya, Iyes, Massyl et Mayas et mes nièces: Alicia et Nelia, mes éclats d'espoir, dont les regards pétillants me rappellent chaque jour pourquoi je veux offrir au monde des sourires éclatants.

À mes amis, gardiens de mes joies et de mes combats, qui ont su transformer mes incertitudes en force et mes réussites en moments de partage.

Et à moi-même, pour avoir trouvé dans mes failles et mes espoirs la détermination de relever chaque défi, de donner vie à ma passion pour la médecine dentaire et de faire de ce mémoire un témoignage de mon engagement.

Ce travail est une offrande à vos cœurs, à notre histoire commune et à ma promesse de transformer l'amour que vous m'offrez en un monde de soin et d'espoir. Merci, du plus profond de mon être.

Tina

SOMMAIRE

LISTE DES ABREVIATIONS	15
LISTE DES TABLEAUX.....	16
LISTE DES FIGURES.....	17
INTRODUCTION	19
CHAPITRE I : RAPPELS ET DEFINITIONS	21
1 L'organe dentaire :	22
1.1 L'odonte :	22
1.1.1 L'émail :	22
1.1.2 La jonction amélo-dentinaire :	26
1.1.3 La dentine :	27
1.1.4 La pulpe :	29
1.2 Le parodonte :	30
1.2.1 Le cément :	30
1.2.2 Le ligament parodontal :	30
1.2.3 L'os alvéolaire :	31
1.2.4 La gencive :	31
2 Rappels sur la prothèse fixée :	32
2.1 Objectifs :	32
2.2 Indications :	32
2.3 Contre-indications :	32
2.4 Classification de la prothese fixee :	33
CHAPITRE II : RESTAURATIONS PARTIELLES INDIRECTES POSTÉRIEURES COLLÉES	39
1 Types de restaurations partielles postérieures :	40
1.1 Inlays.....	40
1.2 Onlays :	41
1.3 Overlays :	41
1.4 L'endocouronne :	42
2 Indications et contre-indications :	46
2.1 Indications :	46
2.2 Contre-indications :	46
3 Avantages et inconvénients :	47
3.1 Avantages :	47

3.2 Inconvénients :	47
4 Indications spécifiques des restaurations partielles indirectes :	48
4.1 Inlays et onlays :	48
4.2 Overlays :	49
4.3 Endocouronne :	50
5 Conditions nécessaires pour la réalisation des restaurations partielles postérieures :	51
5.1 Conditions cliniques :	51
5.2 Conditions liées au Patient :	51
5.3 Conditions Techniques :	52
CHAPITRE III : EVOLUTION DES MATERIAUX DANS LE TEMPS	53
1 Les premiers matériaux : les alliages métalliques :	54
1.1 Alliages précieux :	54
1.1.1 Contexte historique :	54
1.1.2 Composition :	54
1.1.3 Avantages :	55
1.1.4 Limites et perspectives à l'époque :	55
1.2 Alliages semi-précieux et non précieux :	55
1.2.1 Alliages semi-précieux :	55
1.2.2 Alliages non précieux :	55
1.2.3 Propriétés et indications :	56
1.2.4 Motivations :	56
1.2.5 Avantages :	56
1.2.6 Inconvénients :	56
2 L'avènement de la métallo-céramique (années 1960-1980) :	56
2.1 Avantages et limites :	57
2.1.1 Avantages :	57
2.1.2 Limites :	58
3 Les céramiques (années 1980-1990) :	58
3.1 Définition :	58
3.2 Classification de la céramique :	59
3.2.1 Classification traditionnelle :	59
3.2.2 La Classifications actuelle (SADOUNE et FERRARI) :	60
4 La Zircone Dentaire : Un Matériau Révolutionnaire en Prothèse Fixée :	68
4.1 Propriétés et Avantages de la Zircone :	68

4.1.1 Haute résistance mécanique :	68
4.1.2 Excellente biocompatibilité :	68
4.1.3 Absence de métal :	68
4.1.4 Évolution esthétique avec les zircons translucides :	68
4.2 Types de Zircon en Prothèse Dentaire :	68
4.2.1 Zircon haute résistance (classique, opaque) :	68
4.2.2 Zircon translucide (HT - High Translucency) :	68
4.2.3 Zircon multicouches (ML - Multi-Layered) :	69
4.3 Comparaison avec d'autres Matériaux pour Inlays et Onlays Dentaires :	69
4.4 Indications Cliniques :	69
4.5 Limites et Précautions d'Utilisation :	69
4.6 Évolution des Zircons Dentaires :	70
4.6.1 Introduction de la Zircon Universelle Gen-X :	70
4.6.2 Avantages des Zircons Monolithiques :	71
5 Les matériaux en cours de développement récents :	72
5.1 Matériaux hybrides (céramo-polymères) :	72
5.1.1 Contexte :	72
5.1.2 Avantages :	72
5.1.3 Limites :	73
CHAPITRE IV: ADHESION ET COLLAGE	75
I. Adhésion :	76
1 Définition :	76
1.1 L'adhésion :	76
1.2 L'adhésif :	77
1.3 Le primer :	77
1.4 La couche hybride :	77
2 Evolution de l'adhésion :	77
3 Critères requis pour l'adhésion :	78
3.1 Biocompatibilité :	78
3.2 Adhésion et étanchéité :	78
3.3 Durabilité :	79
3.4 Simplicité et fiabilité de mise en œuvre :	79
4 Classification des adhésifs :	79
4.1 La classification historique :	79

4.2 Classification moderne internationale :.....	80
4.3 Adhésifs universels ou multimodes :	82
II. Collage :	83
1 Définition :.....	83
2 Avantages :.....	83
3 Facteurs influençant :.....	84
3.1 L'humidité :.....	84
3.2 Les produits chimiques :	84
3.3 Classification des colles :.....	84
3.3.1 Les colles sans potentiel adhésif :	84
3.3.2 Les colles avec potentiel adhésif :	85
3.3.3 Les colles auto-adhésives :	86
4 Interface résine de collage / tissus dentaire :	87
4.1 Collage aux tissus dentaires :	87
4.2 Boues amélaire et dentinaire	87
4.3 Collage à l'email :.....	88
4.3.1 principes :.....	88
4.3.2 Influence de l'axe des prismes :	88
4.3.3 Particularité de l'email de surface et importance du fraisage :.....	89
4.3.4 Impact du temps de mordantage :.....	89
4.4 Collage à la dentine :.....	91
4.4.1 Un défi :.....	91
4.4.2 Principes.....	91
4.4.3 MR versus SAM :.....	92
4.5 Collage au ciment :.....	95
4.6 Collage à la céramique :.....	95
4.6.1 Céramiques mordançables :	95
4.6.2 Céramiques renforcées non mordançables :.....	96
4.7 Collage à la résine composite :.....	96
4.8 Le collage au métal :	96
4.9 Collage de la zircone :.....	97
5 Protocole de collage :.....	97
CHAPITRE V : EVOLUTION DES CONCEPTS.....	100
1 Vers une dentisterie contemporaine ?.....	101

2	La place des restaurations partielles indirectes dans le gradient thérapeutique :.....	102
2.1	Restaurations partielles indirectes versus restaurations directes :.....	103
2.1.1	Les points importants ressortent principalement de ces indications :.....	103
2.2	Restaurations partielles indirectes versus couronnes périphériques :.....	106
2.2.1	Les critères de choix :.....	107
3	Evolution dans les préparations de taille :.....	109
3.1	Concept mécaniste (approche traditionnelle) :.....	109
3.2	Le biomimétisme :.....	110
3.2.1	Enjeux biomécaniques :.....	110
3.2.2	Enjeux fonctionnels :.....	111
3.2.3	Enjeux biologiques :.....	111
3.2.4	Enjeux esthétiques :.....	111
3.3	Concept de préservation tissulaire -MINIMAL INVASIVE DENTISTRY- :.....	111
3.3.1	Les principes de la dentisterie minimalement invasive :.....	112
	CHAPITRE VI : ETAPES ET TECHNIQUE DE REALISATION.....	114
I.	Diagnostic initial :.....	115
1	Anamnèse générale :.....	115
2	Examen clinique :.....	115
2.1	Inspection visuelle :.....	115
3	Examens complémentaires :.....	116
II	Planification du traitement :.....	116
1	Choix de la restauration :.....	116
2	Sélection du matériau :.....	117
3	Communication avec le patient :.....	117
4	Planification oclusale :.....	117
5	Préparation dentaire :.....	117
5.1	La préservation du tissu dentaire :.....	117
5.2	Rétention mécanique :.....	118
5.3	Compatibilité avec le matériau :.....	118
5.4	Facilitation de l'insertion :.....	119
5.5	Prévention des complications :.....	119
5.6	Matériel et matériaux :.....	120
6	Considérations biomécaniques :.....	121
6.1	Préparation dentaire proprement dite :.....	122
III.	Différence dans les préparations dentaires :.....	127

1 Empreinte :	128
1.1 Empreinte numérique :	128
1.2 Empreinte physico-chimique :	128
1.3 Enregistrement occlusal :	129
2 Restauration provisoire :	130
2.1 Objectif :	130
2.2 Matériaux :	130
2.3 Technique :	130
2.4 Instructions au patient :	130
3 Étapes de laboratoire :	130
3.1 Conception et fabrication :	130
3.2 Contrôle qualité :	130
3.3 Essayage et collage :	131
3.4 Contrôle Post-opératoire :	133
CAS CLINIQUE	135
1. Fiche signalétique du patient	136
2. Anamnèse médicale	136
3. Anamnèse dentaire	136
4. Examen clinique	137
5. Examens complémentaires	137
6. Traitement réalisé – Méthodologie opératoire	137
Étape 1 : Dépose de l’amalgame	137
Étape 2 : Préparation cavitaire	137
Étape 3 : Empreinte optique et conception numérique	138
Étape 4 : Isolement et préparation au collage	138
CONCLUSION	149

LISTE DES ABREVIATIONS

IC : incisive centrale

IL : incisive latérale

RCR : reconstitution corono-radicaire

CFAO : Conception et Fabrication Assistées par Ordinateur

RPI : Restaurations partielles indirectes

JAD : jonction amélo-dentinaire

DMI : dentisterie minimalement invasive

CVI MAR : Ciment Verre Ionome Modifié par Adjonction de Résine

MR : Mordançage rinçage

SAM : Système auto-mordançant

Primer MDP : Methacryloyloxydecyl Dihydrogen Phosphate

CNRS : Centre national de la recherche scientifique

SDI : Société de Southern Dental Industries

LISTE DES TABLEAUX

Table 1 : tableau comparatif des RPI.....	45
Table 2 : L'ancienne classification des céramiques dentaires.....	59
Table 3 : Classification des céramiques dentaires selon leur composition chimique.....	66
Table 4 : recommandations de matériaux céramiques selon leurs indications cliniques pour les restaurations	67
Table 5 : les différents matériaux utilisés pour les inlays et onlays dentaires en termes de résistance, esthétique, biocompatibilité et durabilité.....	69
Table 6 : Matériaux Céramiques Utilisés en CFAO	74

LISTE DES FIGURES

Figure 1 : l'organe dentaire.	22
Figure 2 : Gaine du prisme.	24
Figure 3 : Stries de Retzius et périkymaties à la surface de l'émail.	24
Figure 4 : Vue microscopique de la jonction amélo-dentinaire.....	27
Figure 5 : Structure et localisation de la dentine dans la dent	29
Figure 6 : Représentation de l'espace biologique et de ses composantes : sulcus, attache épithéliale et attache conjonctive.	31
Figure 7 : Couronnes périphériques : restaurations prothétiques recouvrant entièrement la dent, en céramique (gauche) ou en métal (droite).....	33
Figure 8 : Couronne Richmond : restauration monobloc avec ancrage radiculaire et chape métallique intégrée.	34
Figure 9 : Reconstitution corono-radicaire : restauration impliquant à la fois la racine et la couronne dentaire.	34
Figure 10 : Exemple d'inlay : restauration partielle insérée dans une cavité intra-coronaire.....	35
Figure 11 : Illustration d'un onlay : restauration recouvrant partiellement les cuspidés de la dent.	35
Figure 12 : Overlay : restauration recouvrant l'ensemble des cuspidés de la dent.....	36
Figure 13 : Facettes dentaires : fines lamelles esthétiques appliquées sur la face vestibulaire des dents.....	36
Figure 14 : Dent préparée (a), endo couronne (b) et résultat final après le scellement (c).....	37
Figure 15 : Bridge conventionnel : prothèse plurale fixée sur des dents piliers.	37
Figure 16 : Bridge collé : pontique fixé aux dents adjacentes par des ailettes sans préparation importante. ...	38
Figure 17 : inlay.....	42
Figure 18 : Onlay.....	42
Figure 19 : Overlay.....	43
Figure 20 : Endocouronne.	43
Figure 21 : bridge collé.....	44
Figure 22 : Bridge collé.....	44
Figure 23 : Couronnes céramo-métalliques.....	57
Figure 24 : Structures des céramiques dentaires : comparaison schématique (verre, vitro-céramique, polycristalline) et image MEB montrant les phases vitreuse et cristalline	59
Figure 25 : aspects microstructuraux des vitrocéramiques.....	60
Figure 26 : Plots de vitrocéramique pour l'usinage.....	61
Figure 27 : le feldspath.....	61
Figure 28 : lot de céramique feldspathique pour l'usinage avec vue en transparence de la future prothèse.	62
Figure 29 : les trois grandes familles de céramique dentaires offrent des propriétés optiques de translucidité et leur composition intrinsèque.....	66
Figure 30 : les trois grandes familles de céramiques dentaires offrent des propriétés optiques de translucidité et de structure en fonction de leur composition intrinsèque	67
Figure 31 : Zircones Monolithiques.	71
Figure 32 : cas clinique démontrant des restaurations partielles prothétique fixe en zircon et une vue microscopique de céramique de Les matériaux en cours de développement récents	72
Figure 33 : Structure hybride composée de 86 % en poids de réseau céramique et 14 % en poids de réseau polymère.....	73
Figure 34 : Application d'un adhésif dentaire sur une surface dentaire préparée à l'aide d'un pinceau micro-brush	76
Figure 35 : Vue microscopique d'une interface adhésive montrant le composite, la couche adhésive et la couche hybride.....	77
Figure 36 : Évolution des générations de systèmes adhésifs dentaires de 1952 à nos jours, incluant les matériaux utilisés, leurs marques, et leurs propriétés.	80

Figure 37 : Classification des adhésifs dentaires selon le nombre d'étapes opératoires (MR3, MR2, SAM2, SAM1) et leur protocole d'application	81
Figure 38 : Seringues de VarioLink® Esthetic DC pour le collage esthétique.	84
Figure 39 : Kit universel Super-Bond® pour le collage dentaire	85
Figure 40 : Seringue de ciment auto-adhésif RelyX™ Unicem 2 Automix (3M ESPE)	86
Figure 41 : Gradient thérapeutique : de la préservation tissulaire maximale aux traitements les plus mutilants selon l'indication esthétique	102
Figure 42 : Arbre décisionnel pour le choix entre restauration directe ou indirecte selon le volume de la cavité, le contexte occlusal et le nombre de cavité	105
Figure 43 : Arbre décisionnel pour la restauration d'une dent dévitalisée selon le nombre de parois résiduelles et les conditions cliniques.....	108
Figure 44 : Critères géométriques pour une préparation d'onlay optimale : angles de convergence, épaisseurs minimales et biseau cervical.....	120
Figure 45 : fraises de préparation pour inlays /onlays	121
Figure 46 : a) Les angles entre le plancher et les parois axiales doivent être arrondis b) La divergence des parois internes ne doit pas être trop limitée ($\geq 10^\circ$).....	123
Figure 47 : Volumes de réduction minimum nécessaires pour un onlay en céramique	125
Figure 48 : Principaux critères de préparation pour inlays/onlays cosmétiques.....	126
Figure 49 : Étapes cliniques de la préparation cavitaire pour une restauration indirecte postérieure : protocole opératoire en 9 phases clés	128
Figure 50 : Empreinte en double mélange (wash technique) avec porte-empreinte individuel.....	129
Figure 51 : Protocole d'assemblage et de scellement adhésif d'une restauration indirecte avec G-CEM ONE : étapes cliniques illustrées	133
Figure 52 : Aspect clinique de l'amalgame avant son élimination.	136
Figure 53 : Élimination de l'amalgame et préparation cavitaire.	137
Figure 54 : Préparation cavitaire finale en vue de la restauration indirecte.....	138
Figure 55 : Acide pour mordantage et adhésif pour le bonding.....	139
Figure 56 : Procédure de collage adhésif de l'onlay céramique.....	140
Figure 57 : Résultat final : vue latérale de l'intégration esthétique et fonctionnelle.....	144

INTRODUCTION

INTRODUCTION

La dentisterie restauratrice a connu ces dernières décennies une évolution considérable, marquée par l'émergence de nouvelles techniques -collage- et matériaux permettant de répondre aux exigences fonctionnelles, esthétiques et biologiques des patients. Parmi ces avancées, les restaurations partielles indirectes occupent une place croissante en prothèse fixée, représentant une alternative thérapeutique à la fois plus durable que les obturations directes, et plus conservatrice que les couronnes périphériques, en permettant de préserver une plus grande quantité de tissu dentaire sain.

Ces restaurations, qu'elles soient inlays, onlays, overlays ou endo-couronnes, s'inscrivent dans une approche minimalement invasive, visant à préserver au maximum les structures dentaires saines tout en assurant une restauration durable et performante. Elles tirent pleinement profit des progrès en biomatériaux, notamment les céramiques de nouvelle génération, ainsi que des techniques d'empreinte numérique et de CFAO (conception et fabrication assistées par ordinateur).

Cependant, leur indication, leur mise en œuvre clinique et leur pérennité nécessitent une rigueur particulière, tant sur le plan du diagnostic que de la préparation cavitaire, du choix du matériau, de la technique d'assemblage et du contrôle occlusal. Le succès de ces restaurations dépend donc d'une parfaite compréhension des principes biologiques, mécaniques et esthétiques qui les sous-tendent.

Le collage, élément central de cette approche, ne se limite pas à un simple acte technique : il conditionne l'intégration biologique et mécanique de la restauration, en assurant une continuité entre le substrat dentaire et le matériau prothétique. Il nécessite une maîtrise rigoureuse des procédures cliniques, de la préparation cavitaire, en passant par la sélection des systèmes adhésifs et des ciments résineux adaptés.

Ce mémoire se propose d'explorer en profondeur les principes, indications, matériaux, et protocoles cliniques des restaurations partielles indirectes collées en prothèse fixée. L'objectif est de mieux comprendre les enjeux cliniques et scientifiques liés à cette approche thérapeutique contemporaine, et de souligner les conditions nécessaires à son succès à long terme.

CHAPITRE I : RAPPELS ET DEFINITIONS

CHAPITRE I : Rappels et définitions

1 L'organe dentaire :

Est une structure anatomique issue de la papille mésenchymateuse, cette unité fonctionnelle est divisée en deux parties : la partie coronaire comprenant l'émail, la dentine et la pulpe ; et une partie radiculaire, le tout constitue l'odonte soutenue par le parodonte qui comprend le cément, le desmodonte, l'os alvéolaire et la gencive. Ces éléments combinés forment un ensemble fonctionnel qui participe aux différentes fonctions de la cavité buccale.

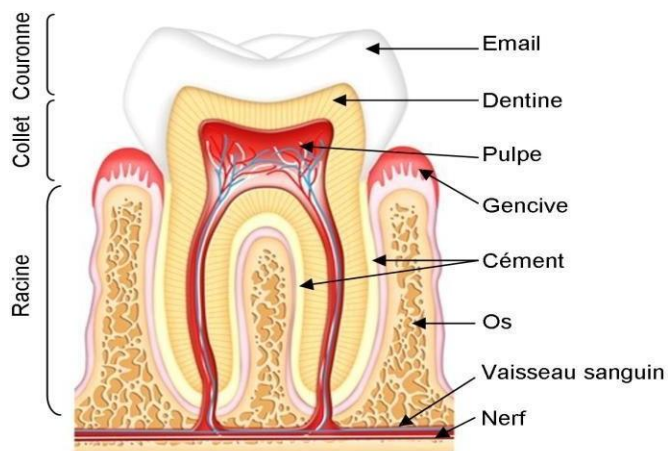


Figure 1 : l'organe dentaire.

1.1 L'odonte :

1.1.1 L'émail :

Est la structure la plus minérale et la plus dure de l'organisme, d'origine épithéliale. Il constitue le recouvrement protecteur de la couronne dentaire, il est d'une épaisseur maximale au niveau du bord libre et des pointes cuspidiennes, il s'affine à fur et à mesure que l'on s'approche du collet pour finir en biseau. Cependant il est dépourvu de toute capacité de régénérescence, cela le rend vulnérable au risque de diminution au fil de temps pour donner suite au phénomène d'usure qui est une conséquence physiologique de la mastication et au frottement [1].

A. La composition de l'émail :

L'émail est constitué de trois phases minérale, organique et aqueuse, qui coexistent en pourcentages très inégaux :

- **La phase minérale (environ 95-97%) :**

Constituée d'hydroxyapatite - $\text{Ca}_{10}(\text{PO}_4)_6(\text{OH})_2$; c'est le principal composant minéral de

l'émail, représentant environ 90 à 95% de sa composition en poids. L'hydroxyapatite est une forme cristalline de phosphate de calcium qui confère à l'émail sa dureté et sa résistance aux agressions mécaniques et chimiques.

L'émail peut contenir de petites quantités d'autres formes d'apatite, comme la fluorapatite ou la carbonatapatite, (CO_3^{2-}) ou d'autres oligo-éléments (Mg^{2+} , Na^+ , Sr^{2+} , Cl^- , K^+).

Peuvent également remplacer partiellement les ions calcium ou phosphate, influençant la solubilité et la dureté.

- **La phase organique (environ 1 %)**

Constitué principalement des protéines spécifiques (comme l'amélogénine et l'émailine) qui interviennent dans le processus de formation de l'émail (amélogenèse). La teneur en matière organique dans l'émail mature est très faible par rapport à la dentine ou à d'autres tissus dentaires.

- **La phase aqueuse Eau (environ 2-3 %)**

Présente dans les espaces inter-cristallins et contribue à la diffusion des ions et des substances au travers de l'émail.

B. La structure de l'émail :

Hautement organisée, la structure de l'émail assure à ce dernier la résistance nécessaire pour remplir ses fonctions.

- **Email prismatique :**

Au sein de la phase minérale, les monocristaux d'hydroxy-apatite s'assemblent pour former des cristallites. Ces cristallites, toujours parallèles entre eux, s'organisent à leur tour en empilements réguliers pour former deux structures de 4 à 6 μm : l'émail prismatique, ou prisme, qui constitue l'unité morphologique de l'émail, et l'émail interprismatique. Ces deux structures ne diffèrent que par l'orientation de leurs cristallites.

Soit le prisme est complètement cerné par une gaine qui concentre le matériel organique, également appelée espace intercristallin, soit une fusion s'opère à la base du prisme, où celui-ci devient alors coalescent avec la substance inter-prismatique.

Cette organisation prismatique est essentielle pour le collage amélaire.

Dans l'émail épais des cuspides ; on observe un phénomène de *décussation* des prismes, c'est-à-dire qu'ils s'entrecroisent selon différents plans. Cette configuration enchevêtrée « gnarled enamel » contribue à résister aux forces de mastication importantes.

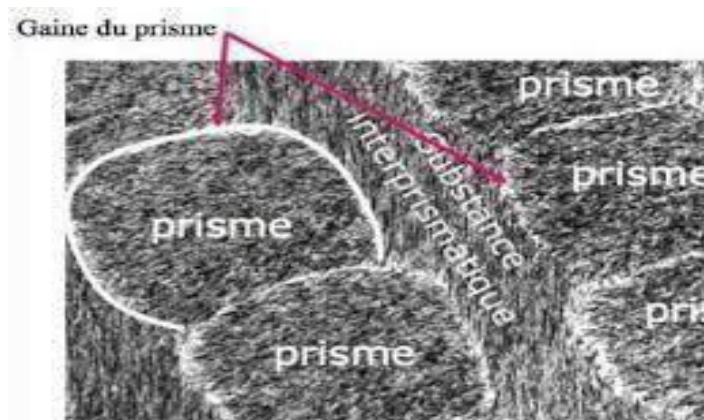


Figure 2 : Gaine du prisme.

- **Email aprismatique :**

Dépourvu de l'organisation en prismes typique de la majeure partie de l'émail. On le retrouve surtout en couche superficielle de la dent (émail de surface) et dans la zone initiale de l'amélogenèse, près de la jonction amélodentinaire.

Malgré l'absence de prismes, il reste hautement minéralisé, mais présente des propriétés mécaniques et adhésives spécifiques, importantes à considérer lors des traitements restaurateurs et de prévention bucco-dentaire.

- **Stries de Retzius :**

Lignes de croissance parallèles à la surface de l'émail, marquant des arrêts temporaires de la formation amélaire.

- **Perikymaties :**

Fines rainures visibles à la surface de l'émail, correspondant aux stries de Retzius.

- **Bandes de Hunter-Schreger :**

Alternance de bandes claires et sombres observées en coupe longitudinale, résultant de la variation d'orientation des prismes pour mieux répartir les contraintes mécaniques.

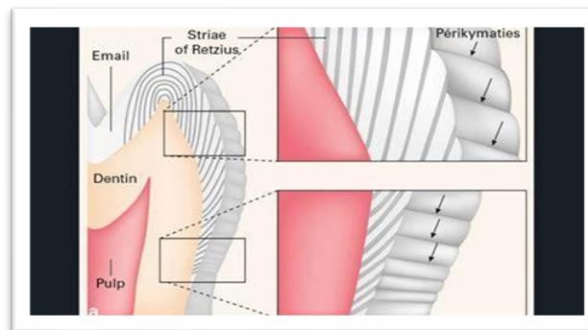


Figure 3 : Stries de Retzius et perikymaties à la surface de l'émail.

C. Les caractéristiques de l'émail :

• **Propriétés mécaniques :**

Dureté et résistance à l'usure : l'émail est extrêmement dur (plus que l'os ou la dentine). Sa densité minérale élevée lui confère une grande résistance à l'abrasion et à l'attrition.

Rigidité et fragilité relative : bien que très résistant, il est moins élastique que la dentine ; il peut donc se fissurer en cas de choc violent ou d'usure excessive.

• **Propriétés biologiques et chimiques :**

Acellulaire et non renouvelable : Les améloblastes, responsables de sa formation, disparaissent après l'éruption de la dent. Une fois formé, l'émail ne se reconstitue pas.

Échanges ioniques (reminéralisation / déminéralisation) : en surface, l'émail peut faire l'objet de phénomènes d'échanges ioniques :

Reminéralisation (surtout en présence de fluor qui forme de la fluorapatite).

Déminéralisation (sous l'effet des acides, notamment produits par les bactéries de la plaque).

Bonne résistance chimique : l'émail résiste relativement bien aux attaques acides, mais peut se dissoudre lentement si le pH est très bas ou de façon répétée (caries, érosion).

• **Propriétés optiques :**

▪ **Translucidité** : la translucidité dépend de plusieurs facteurs :

- L'épaisseur de l'émail
- Son degré de calcification
- La longueur d'onde incidente
- Sa couleur varie du blanc laiteux au jaune clair.

Lorsque l'épaisseur diminue, la translucidité augmente. La dentine sous-jacente devient alors plus visible, rendant la dent plus saturée. C'est le cas au niveau du collet, ainsi que sur les dents âgées ayant subi un phénomène d'attrition.

- **Luminosité** : elle correspond à la quantité de lumière réfléchie (c'est à dire la quantité de blanc contenue dans la couleur).

La variation dans l'épaisseur de l'émail est responsable des différences de luminosité d'une incisive centrale maxillaire ; par ailleurs, son degré de minéralisation et sa richesse en eau peuvent également moduler la luminosité : l'émail épais et faiblement minéralisé d'une incisive centrale maxillaire jeune est très lumineux.

Par ailleurs, l'épaisseur de l'émail est variable selon la région coronaire ; elle diminue graduellement du bord libre au collet et elle est, logiquement, responsable des variations de luminosité

Au niveau du tiers incisif (bord libre), l'émail est le plus épais. Mais en raison de la transmission de la lumière par la translucidité de l'émail, la luminosité est la plus faible ;

Au niveau du tiers moyen, l'émail est d'épaisseur intermédiaire et recouvre le noyau dentinaire. C'est le tiers le plus lumineux ;

Au niveau du collet, l'émail est le plus mince. Cette zone laisse donc apparaître la couleur dentinaire, donnant aux incisives centrales un effet de dégradé cervical faisant paraître la dent plus saturée à cet endroit.

- **Opalescence** : l'opalescence décrit la propriété d'un matériau à diffuser la lumière de manière à sembler plus bleuté à la lumière transmise et plus jaune à la lumière réfléchie.

Au niveau des bords incisifs fins, l'émail peut présenter une légère opalescence (tendance au bleu-gris en transmission), ce qui contribue à l'esthétique naturelle.

1.1.2 La jonction amélo-dentinaire :

Est la frontière entre l'émail et la dentine dans une dent ; elle joue un rôle essentiel dans la structure et la fonction de la dent.

- **Structure :**

Les tissus amélaire et dentinaire, très différents l'un de l'autre, sont intimement liés par la jonction amélo-dentinaire. Chaque feston qui la constitue (de plusieurs dizaines de microns) se compose de micro-festons, eux-mêmes découpés en sous-unités à une échelle nanométrique. Les festons, concaves du côté amélaire et convexes du côté dentinaire, comportent des fibrilles de collagène qui traversent la jonction amélo-dentinaire jusque dans l'émail [5].

- **Rôle mécanique :**

Moins minéralisée que les tissus qu'elle relie, la jonction amélo-dentinaire est un acteur important dans la prévention des fractures dentaires : la déformation plastique qu'elle subit permet d'arrêter les fissures dissipées jusqu'en profondeur de l'émail.

L'économie tissulaire en dentisterie restauratrice vise à préserver cette zone essentielle à la résistance de la dent.

Malheureusement, les situations cliniques présentent souvent un délabrement important, incompatible avec cet impératif théorique. La couche hybride créée lors du collage des restaurations indirectes constitue alors une interface entre la dentine et la céramique, s'assimilant à la jonction

amélo-dentinaire anatomique et garantissant une transition mécanique essentielle entre deux tissus très distincts.

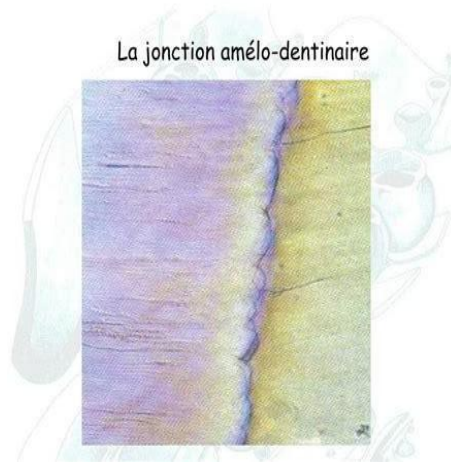


Figure 4 : Vue microscopique de la jonction amélo-dentinaire.

1.1.3 La dentine :

Elle constitue la charpente de la dent, sa masse principale ; recouverte d'émail au niveau coronaire et de cément au niveau radiculaire, la dentine elle-même circonscrit la pulpe avec laquelle elle entre en relation par le biais de prolongements cellulaires constituant une entité fonctionnelle particulière : le complexe pulpo-dentinaire.

Caractéristiques histologiques :

La dentine est un tissu minéralisé, avasculaire mais innervé et perméable. Pouvant être le siège de phénomènes douloureux en cas d'agression, elle est également dotée d'un potentiel de régénération [1].

- **Composition :**

La composition dentinaire est plus hétérogène que celle de l'émail : minéralisée à 70% seulement, elle contient bien davantage d'eau (10%) et de matières organiques (20%) que l'émail.

L'importance relative de l'hydratation dentinaire complique le protocole de collage. Elle soulève en effet le problème de l'infiltration des résines hydrophobes au sein d'un tissu hydrophile.

- **Structure**

La partie minérale est structurée en canalicules, ou tubuli, de 1 à 2 μm de large, qui perforent la dentine de la pulpe vers la périphérie et lui confèrent ses propriétés de perméabilité. Ces tubuli sont entourés d'une dentine pérítubulaire plus minéralisée dont l'épaisseur est maximale près de la pulpe, et très fine, voire inexistante, à proximité de la jonction amélo-dentinaire.

Remplis de fluide intratubulaire, les tubuli abritent les prolongements des odontoblastes, dont les

corps cellulaires sont situés du côté pulpaire. Contrairement à l'émail, la dentine est un tissu vivant susceptible de générer sensibilité et douleur. La partie organique, inter-tubulaire, est quant à elle constituée en grande majorité de collagène, sous forme de fibrilles. Celles-ci sont essentielles pour le collage dentinaire.

- **Types de dentine :**

Tout comme l'émail, la dentine est un tissu au sein duquel la microstructure et, donc, les propriétés qui en découlent varient. Les agressions dentinaires ou pulpaires sont par ailleurs susceptibles de produire des réactions de défense du complexe pulpo- dentinaire. Caractéristiques de ce potentiel régénératif, différents types de dentine néoformée sont ainsi à distinguer.

- ***Dentine coronaire périphérique (le manteau dentinaire) :***

La densité tubulaire diminue de la pulpe vers la périphérie, jusqu'à devenir nulle à proximité de la jonction amélo-dentinaire. Quasi voire totalement dépourvu de canalicules, le manteau dentinaire est une fine couche (de 10 à 30 µm) de dentine hypo-minéralisée au niveau coronaire.

Un équivalent du manteau dentinaire est également présent au niveau radiculaire.

Les mécanismes de propagation, de dissipation et d'arrêt des fissures sont assurés de la partie interne amélaire à la partie externe dentinaire (manteau) en passant par la jonction amélo-dentinaire. En l'absence de traumatisme ou de perte de substance majeure, ils garantissent à la dent son intégrité structurale.

Aucun biomatériau n'est à ce jour capable de reproduire un tel modèle. La préparation des cavités restauratrices repose ainsi sur un équilibre subtil entre les impératifs mécaniques.

- ***Dentine circumpulpaire physiologique (dentine primaire et secondaire) :***

La dentine primaire se forme durant l'embryogenèse et toute la période prééruptive. À la mise en occlusion et lorsque l'édification radiculaire est achevée, cette dentine prend le nom de dentine secondaire. Elle est produite toute la vie sous l'effet de stimulations externes physiologiques (environ 0,4 µm/j). Cette apposition successive se traduit par la présence des lignes de von Ebner. Contrairement à l'amélogenèse, la dentinogenèse est un phénomène continu qui, en l'absence d'agressions, prolonge les canalicules au détriment du volume pulpaire. Cette réduction progressive n'est pas homothétique, aussi les cornes pulpaires persistent-elles tardivement [52].

- ***Dentine radiculaire :***

Des différences microstructurales existent entre la dentine coronaire et la dentine radiculaire ; au

sein de cette dernière, la densité tubulaire ainsi que l'épaisseur de la dentine périctubulaire diminuent. Ces caractéristiques ainsi que les propriétés qui en découlent s'apparentent à celles de la dentine coronaire externe. La largeur plus importante des fibrilles de collagène radulaire ainsi que leur orientation particulière contribuent, par ailleurs, à améliorer les propriétés mécaniques de la dentine radulaire en termes de résistance [9].

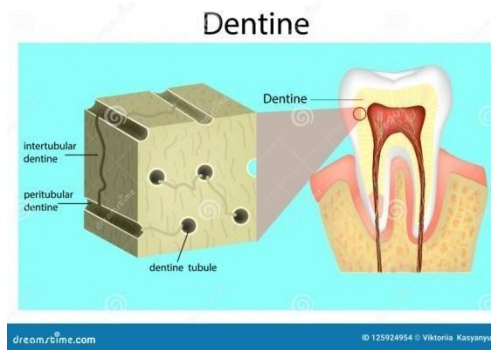


Figure 5 : Structure et localisation de la dentine dans la dent

1.1.4 La pulpe :

Est un tissu conjonctif, non minéralisé, vascularisé et innervé, constituée de différents types cellulaires, d'une matrice extracellulaire, des structures nerveuses, vasculaires et lymphatiques, et du matériel immunologique. Elle assure donc la vitalité ainsi que le potentiel conservateur et régénérateur de la dent.

Anatomiquement on lui distingue deux portions :

- **La chambre pulpaire**, située dans la zone coronale épouse la forme de la couronne.
 - **Le canal pulpaire**, occupant la zone radulaire se termine à l'apex par le foramen apical.
- **Composition et structure :**
 - **Tissu conjonctif vascularisé et innervé :**

La pulpe contient des vaisseaux sanguins, des vaisseaux lymphatiques, des nerfs et des cellules spécialisées (notamment les odontoblastes).

- **Odontoblastes :**

Ils sont présents à la périphérie de la pulpe, alignés contre la paroi dentinaire. Leur rôle est de former et de maintenir la dentine.

- **Autres cellules :**

On y trouve également des fibroblastes (responsables de la production des fibres de collagène et de la substance fondamentale de la pulpe), des cellules immunitaires (macrophages, lymphocytes, etc.) et des cellules souches pouvant se différencier en odontoblastes ou d'autres types de cellules en cas de besoin de réparation [3].

- **Rôles et fonction :**

- **Formation de la dentine**

Les odontoblastes présents dans la pulpe produisent la dentine au cours de la formation de la dent (dentine primaire) et tout au long de la vie (dentine secondaire ou de réaction en cas d'agression).

- **Sensibilité dentaire**

La pulpe est innervée par des fibres nerveuses sensibles, assurant la perception de la douleur, notamment en réponse à des stimuli thermiques, mécaniques ou chimiques.

- **Nutrition de la dent**

Les vaisseaux sanguins présents dans la pulpe apportent les nutriments nécessaires au maintien de la vitalité des cellules dentaires.

- **Défense immunitaire**

Les cellules immunitaires et la vascularisation pulpaire permettent une réponse de défense locale contre les infections ou les agressions.

1.2 Le parodonte :

1.2.1 Le cément :

Fine couche de tissu conjonctif minéralisé qui recouvre la dentine dans sa partie radiculaire, il permet par sa structure poreuse l'insertion des fibres de desmodonte et donc maintenir la dent dans son alvéole. Le cément n'est ni vascularisé ni innervé, il ne subit pas de résorption physiologique mais il est caractérisé par une apposition progressive tout le long de la vie de la dent.

1.2.2 Le ligament parodontal :

Tissu fibreux constitué de plusieurs fibres qui partent de l'os et s'attachent au cément pour tenir la dent en place, il est parcouru de nerfs et cellules assurant la nutrition, la sensation, la réparation et

la défense du parodonte.

1.2.3 L'os alvéolaire :

Est un tissu conjonctif calcifié creusé d'alvéoles. Il s'agit d'une extension de l'os maxillaire ou mandibulaire, se développe avec la formation et lors d'éruption des dents, il est en perpétuel remaniement mais se résorbe largement après leurs pertes. Il permet le calage de la dent, son soutien et sa protection contre les traumatismes.

1.2.4 La gencive :

C'est la partie de la muqueuse buccale qui recouvre les procès alvéolaires et entoure les dents dans leur partie cervicale, elle a un rôle crucial dans le maintien de l'intégrité de l'organe dentaire et la santé parodontale, la gencive saine a une couleur rose corail, une texture en peau d'orange et une consistance ferme. Elle est constituée de :

- **Le sulcus** : d'une profondeur de 0.5mm, son fond est constitué des cellules les plus superficiels de l'EJ en voie d'élimination.
- **L'espace biologique** : Sur un parodonte sain, sa valeur est de 2.04mm, compris entre le fond de sulcus et l'os alvéolaire, il comprend l'attache épithéliale et l'attache conjonctive. C'est une zone à haute risque d'interférence prothétique, et doit être impérativement respecté.
- **L'attache épithéliale ou l'épithélium fonctionnel** : Il est spécialisé de la gencive marginale, entoure le collet des dents, Il est entièrement perméable assurant l'attachement des tissus mous et durs [4].
- **L'attache conjonctive** : Ce sont des structures conjonctives assurent la liaison de la dent avec ses voisins et l'os alvéolaire, nommés faisceaux de fibres gingivales qui donnent à la gencive son élasticité et sa résistance aux forces extérieures.

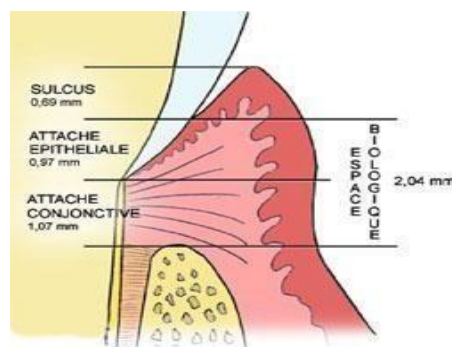


Figure 6 : Représentation de l'espace biologique et de ses composantes : sulcus, attache épithéliale et attache conjonctive.

2 Rappels sur la prothèse fixée :

La prothèse fixée est un moyen thérapeutique de restauration dentaire qui vise à remplacer une ou plusieurs dents absentes ou fortement abimées d'une façon permanente ; elle peut être fixée sur des dents naturelles (piliers) ou sur des implants dentaires [19].

Contrairement aux prothèses amovibles, elle ne peut pas être retirée par le patient.

2.1 Objectifs :

- Restaurer les dents délabrées.
- Remplacer les dents absentes.
- Restaurer les fonctions.
- Restaurer l'esthétique et d'assurer éventuellement la contention.

2.2 Indications :

- Ancrage de bridge.
- Dysplasie, dystrophie, géminations.
- Amélogénèse et dentinogénèse imparfaite.
- Hypoplasie.
- Traumatisme coronaire : Fêlure, fractures pénétrantes.
- Perte de substance : Caries étendues.
- Malpositions dentaires, Diastèmes.
- Colorations endogènes ou exogènes.
- Nanisme ; IC en tournevis, IL en grain de riz.
- Dents dévitalisées.
- Correction des rapports occlusaux.

2.3 Contre-indications :

- **Locales :**
 - Dents bordants l'édentement saines.
 - Mauvaise hygiène bucco-dentaire.
 - Fractures radiculaires.
 - Perforations radiculaires.

- Atteinte de furcations.
- Lésions apicales et péri-apicales.
- Limite sous gingivale avec inflammation de la gencive marginale.
- Mobilité dentaire.
- Nombre insuffisant des piliers.
- Edentement distal.
- Lyse osseuse diminuant le rapport couronne clinique-racine.
- Parodontolyse non stabilisée.
- Reconstitutions importantes sur des racines faibles ou courtes.
- Au voisinage d'une dent incluse en évolution ou surnuméraire.
- Hauteur coronaire faible au sein d'une occlusion serrée.
- **Générales :**
 - Patient en période de croissance.
 - Aspects socioéconomiques.
 - Les pathologies d'ordre générale non équilibrées constituent une contre-indication relative à la prothèse conjointe.

2.4 Classification de la prothèse fixée :

A. Unitaire :

- **Couronne périphérique :**

Ce sont des pièces prothétiques qui recouvrent entièrement la dent naturelle soignée et taillée dans le but de lui redonner une morphologie occlusale et une forme de contour fonctionnelle (couronne métallique, couronne céramo-céramique, couronne céramo-métallique...).

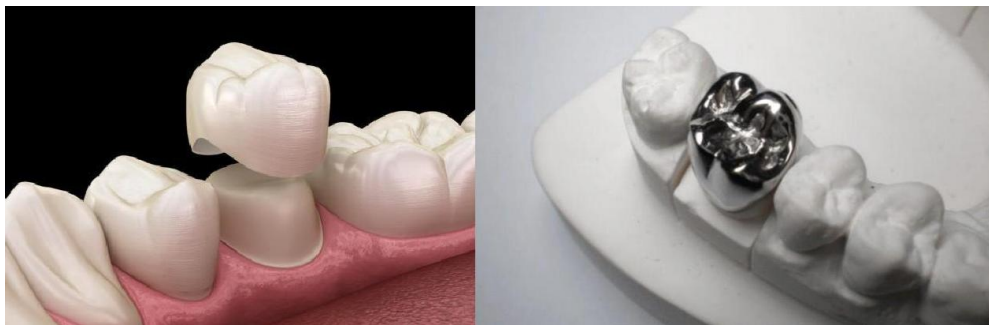

Figure 7 : Couronnes périphériques : restaurations prothétiques recouvrant entièrement la dent, en céramique (gauche) ou en métal (droite).

- **Reconstitution corono-radulaire :**

Est un élément de substitution, qui intéresse à la fois les portions coronaires et radulaires de la dent, pour assurer sa rétention. Elle s'adresse à des ancrages radulaires.

- ***La couronne Richmond :***

Appelée aussi couronne de substitution, est une restauration en un seul étage constituée d'une infrastructure métallique (tenon radulaire + chape métallique), et d'une superstructure qui est l'élément cosmétique. Elle est utilisée souvent lorsque l'occlusion est serrée et la dent concernée est très délabrée ou sa hauteur et diamètre sont faibles, ou il est impossible de réaliser une reconstitution à 2 étages.

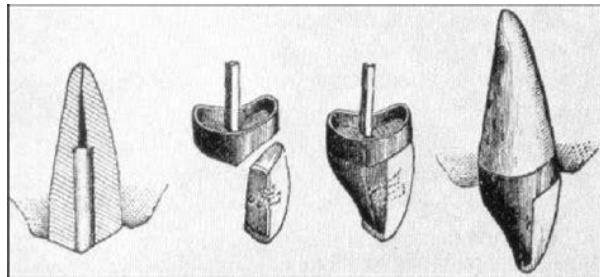


Figure 8 : Couronne Richmond : restauration monobloc avec ancrage radulaire et chape métallique intégrée.

- **Les faux moignons :**

Reconstitutions à 2 étages :

Inlay core :

C'est une reconstitution prothétique à tenon coulé utilisée pour les dents dépulées. Elle est composée de 2 parties : une radulaire (tenon), et une autre coronaire (le core).

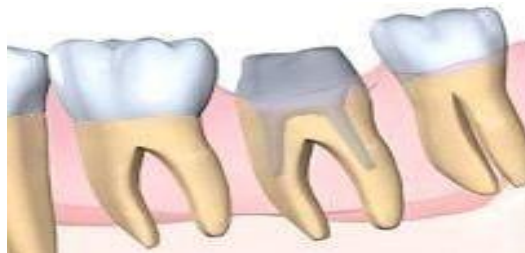

Figure 9 : Reconstitution corono-radulaire : restauration impliquant à la fois la racine et la couronne dentaire.

Reconstitution corono-radicaire foulées :

Constituée d'une partie radicaire (tenon), et d'une partie coronaire réalisée au moyen d'un matériau d'obturation inséré à l'état plastique.

- **Les éléments de recouvrement partiel :**

Les incrustations intra-coronaires (Inlay) :

C'est une pièce prothétique insérée dans des cavités intra-coronaires, sans recouvrement cuspidien dans le but de restaurer la perte de substance sur dents délabrées [31].

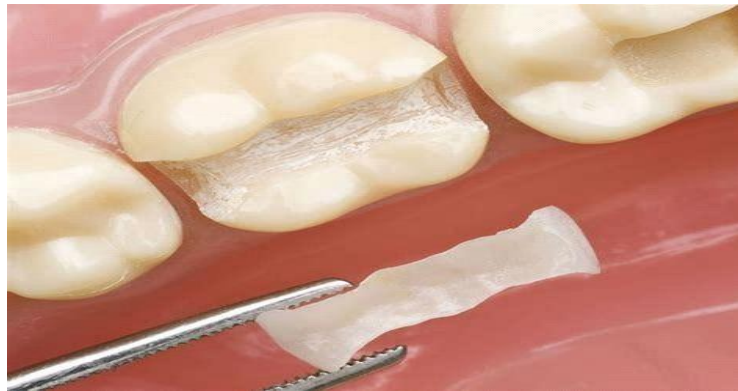

Figure 10 : Exemple d'inlay : restauration partielle insérée dans une cavité intra-coronaire.

Onlay :

C'est une reconstitution extra-coronaire d'une dent (qui recouvre au moins une cuspidé) recouvrant partiellement la couronne dentaire en préservant les faces saines de la dent [33].

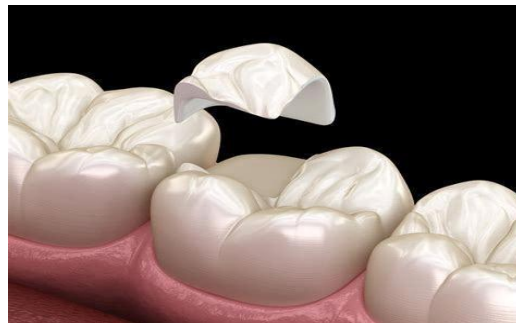


Figure 11 : Illustration d'un onlay : restauration recouvrant partiellement les cuspides de la dent.

Overlay :

C'est un artifice de restauration qui englobe les cinq faces de la dent et recouvre l'ensemble des cuspides (c'est l'extension d'un onlay lorsque le recouvrement cuspidien est total). Il est utilisé aussi dans le cadre de réhabilitation occlusale [28].

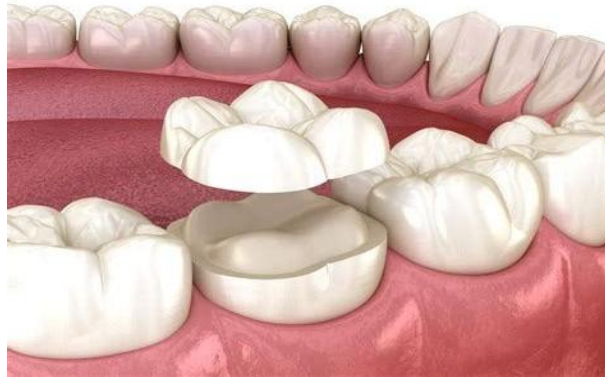

Figure 12 : Overlay : restauration recouvrant l'ensemble des cuspides de la dent.

Facette :

C'est une fine lamelle en céramique coulée, recouvrant la face vestibulaire des dents vivantes pour améliorer l'esthétique.

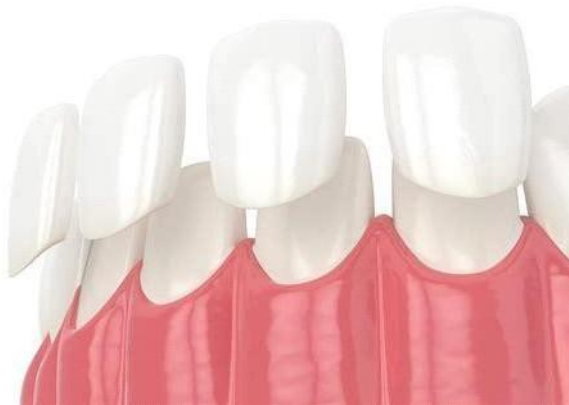

Figure 13 : Facettes dentaires : fines lamelles esthétiques appliquées sur la face vestibulaire des dents.

Endo couronne :

L'endo-couronne est une restauration prothétique unitaire en céramique renforcée ou en matériau composite, utilisée pour les dents dépulpées (surtout les molaires), qui intègre une couverture coronaire et une extension dans la chambre pulpaire pour assurer la rétention adhésive. Elle se distingue par son approche minimalement invasive, préservant les parois dentaires résiduelles et éliminant le besoin d'un ancrage radiculaire traditionnel, comme un inlay-core (Otto et al., 2017).

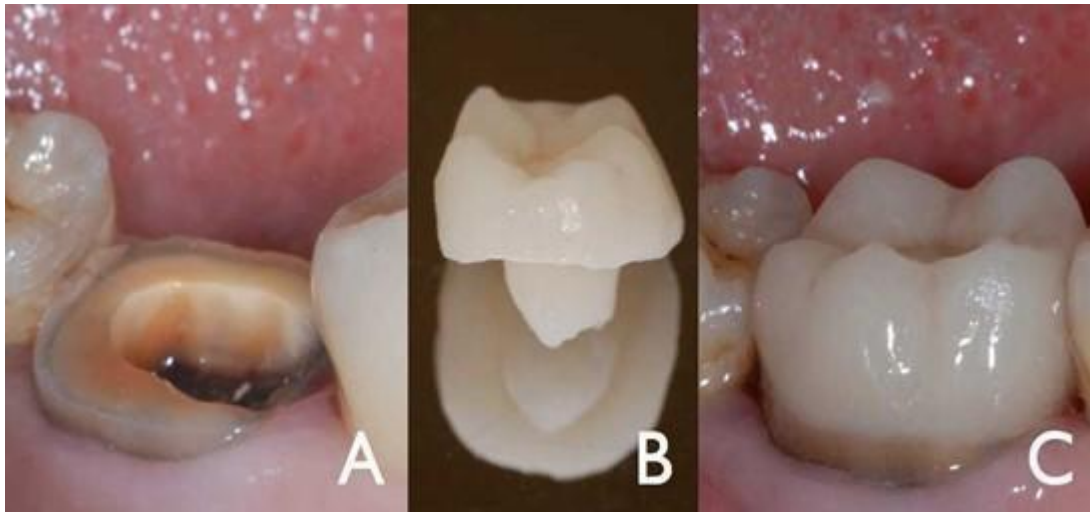

Figure 14 : Dent préparée (a), endo couronne (b) et résultat final après le scellement (c).

B. La prothèse plurale :

C'est un dispositif fixé à des moignons et remplace une ou plusieurs dents absentes. Il est composé d'ancrage relié à la poutre (travée) par des connexions qui peuvent être rigides ou pas.

Il existe 2 types :

- **Les bridges conventionnels** : Composés d'un ou plusieurs pontiques fixés à des ancrages. La pose de ces derniers nécessite la réduction de la taille des dents piliers et, si besoin, leur dévitalisation. Les bridges peuvent être de courtes, moyennes, ou longues portées.

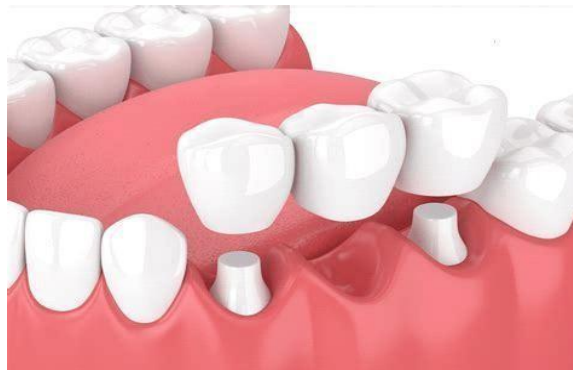

Figure 15 : Bridge conventionnel : prothèse plurale fixée sur des dents piliers.

- **Les bridges collés** : Composés d'un pontique fixé directement aux dents adjacentes sans avoir besoin de les tailler ou de les dévitaliser, grâce à des ailettes collées sur les faces palatines. Ils sont utilisés en cas d'édentement de faible étendue, souvent dans le secteur antérieur et rarement dans les secteurs latéraux [39].

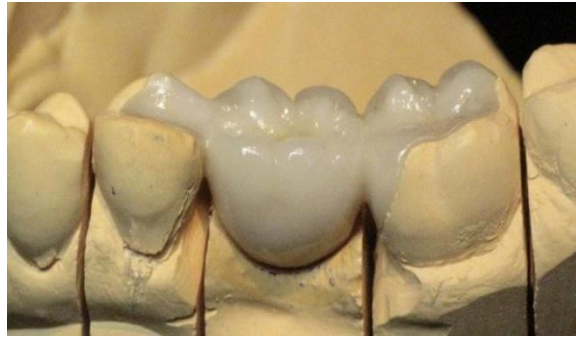

Figure 16 : Bridge collé : pontique fixé aux dents adjacentes par des ailettes sans préparation importante.

CHAPITRE II :
RESTAURATIONS
PARTIELLES
INDIRECTES
POSTÉRIEURES
COLLÉES

CHAPITRE II : Restaurations partielles indirectes postérieures collées

Les restaurations partielles postérieures en prothèse fixée sont des éléments prothétiques conçus pour restaurer une ou plusieurs faces de la dent ; elles jouent un rôle essentiel en dentisterie moderne, offrant une alternative conservatrice aux couronnes tout en préservant au maximum la structure dentaire saine. Grace aux avancées des matériaux et des techniques adhésives, elles permettent de restaurer efficacement les dents postérieures endommagées par la carie, l'usure ou les fractures. Que ce soit sous forme d'inlays, d'onlays, d'overlays ou de bridge colle, ces solutions offrent un excellent compromis entre résistance mécanique, esthétique et durabilité.

Leur choix repose sur plusieurs critères, notamment l'étendue de la perte tissulaire, les contraintes occlusales et les matériaux utilisés.

1 Types de restaurations partielles postérieures :

Les restaurations partielles postérieures se distinguent en fonction de la perte tissulaire dentaire et le degré de couverture des cuspides :

1.1 Inlays :

L'inlay est une restauration dentaire indirecte utilisée pour reconstruire une petite partie de la structure coronaire sans recouvrement cuspidien d'une dent postérieure (prémolaire ou molaire) lorsque celle-ci est endommagée.

D'après le Larousse, un inlay dentaire est « un bloc s'incrétant exactement dans une cavité dentaire préalablement nettoyée et taillée (zone cariée ou traumatisme) afin de reconstituer la forme anatomique de la dent. »

D'après le Dictionnaire francophone des termes d'odontologie conservatrice, un inlay est « une pièce prothétique assemblée par collage ou scellement, s'adaptant à la forme d'une cavité préparée, destinée à restaurer une perte de substance dentaire ne nécessitant pas de recouvrement de cuspide. »

Il peut être fabriqué à partir de divers matériaux comme la céramique, la résine composite ou le métal (or, alliages métalliques) [41].

1.2 Onlays :

L'onlay est une restauration dentaire partielle indirecte qui permet de reconstruire une dent postérieure présentant une perte tissulaire importante. Contrairement à l'inlay, qui se limite aux parties internes de la dent, l'onlay recouvre une ou plusieurs cuspides, renforçant ainsi la structure dentaire tout en évitant la pose d'une couronne. Il est fabriqué en laboratoire ou par CFAO, puis collé sur la dent, offrant une solution durable et esthétique tout en préservant au maximum les tissus sains.

D'après le Larousse, un onlay dentaire est « un bloc s'incrétant exactement dans une cavité dentaire préalablement nettoyée et taillée (zone cariée ou traumatisme) et recouvrant en outre, une partie de la dent afin de lui rendre sa forme anatomique. »

D'après le Dictionnaire francophone des termes d'odontologie conservatrice, un onlay restaure quant à lui une ou plusieurs cuspides. Il s'agit d'une restauration prothétique dentaire indirecte extra-coronaire rigide fixée dans une cavité préparée et assemblée à la dent par collage ou scellement. » [41]

Il reconstruit une ou plusieurs cuspides fragilisées lorsque :

Les parois (cuspides) sont absentes ou trop fines,

Les points d'occlusion se situent à l'interface céramique dent,

Ou lorsque la dent est intrinsèquement fragile (dent dépulpée, fonction de groupe).

On parle d'onlay à une cuspidé, onlay à deux cuspides, onlay à trois cuspides. Pour une dent fragilisée (dent dépulpée, occlusion en fonction de groupe), le recouvrement des cuspides peut s'avérer nécessaire pour parer à tout risque de fracture

Il est fabriqué en laboratoire à partir de matériaux comme la céramique, la résine composite renforcée ou les alliages métalliques

1.3 Overlays :

L'overlay est une restauration dentaire indirecte qui recouvre entièrement la surface occlusale d'une dent postérieure (prémolaire ou molaire), y compris toutes les cuspides. Il se distingue de l'onlay par sa couverture plus étendue, sans pour autant nécessiter la réduction complète de la dent comme pour une couronne.

L'overlay est particulièrement indiqué dans les cas d'usure sévère, d'érosion ou de fragilité dentaire, permettant de restaurer la fonction masticatoire tout en préservant un maximum de structure dentaire saine. Fabriqué en céramique ou en composite renforcé, il est collé à la dent pour

assurer une excellente résistance et une esthétique optimale.

1.4 L'endocouronne :

L'endocouronne est une restauration prothétique indirecte monobloc, généralement réalisée en céramique, indiquée pour la reconstruction de dents postérieures dévulpées (molaires et prémolaires). Elle se distingue des couronnes traditionnelles par son mode de rétention : elle s'ancre principalement dans la cavité pulpaire et les parois internes de la chambre pulpaire, sans nécessiter de tenon ni de réduction radulaire importante. L'endocouronne offre une alternative conservatrice, biomimétique et esthétiquement satisfaisante, en préservant au maximum les structures dentaires restantes.

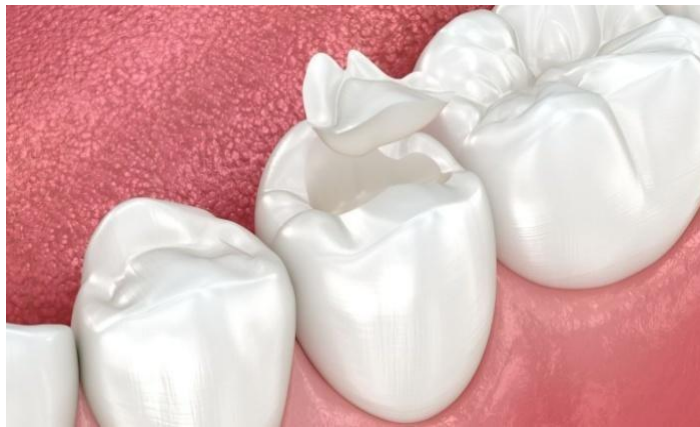

Figure 17 : inlay.

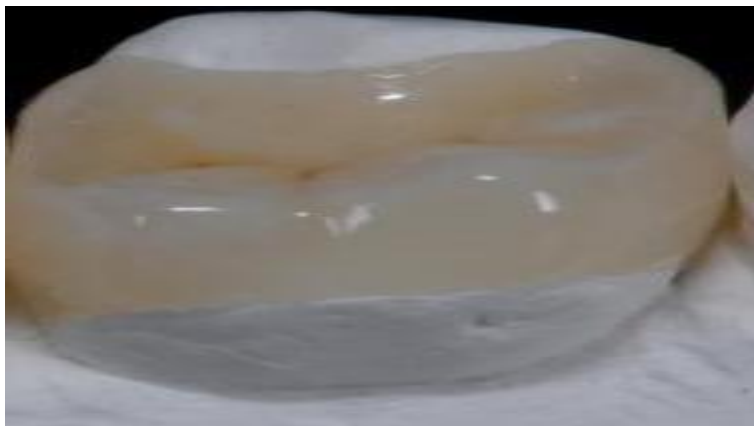


Figure 18 : Onlay.

DENTETICA
LABORATOIRE DENTAIRE

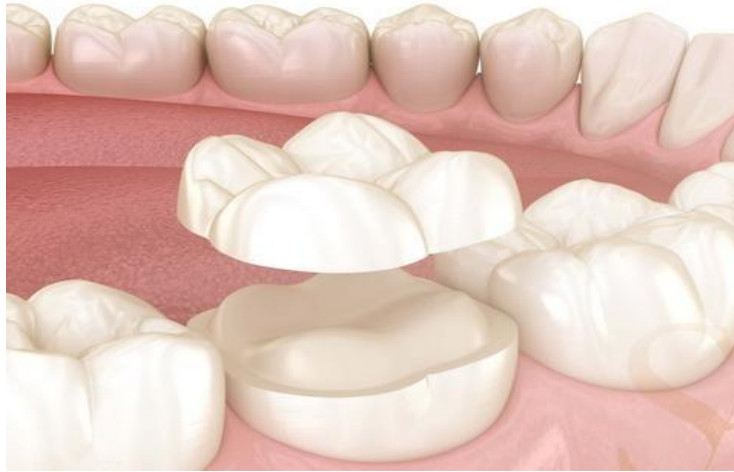

Figure 19 : Overlay.

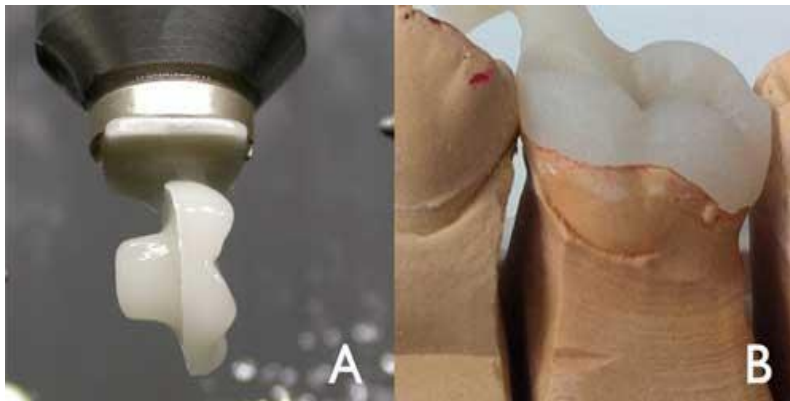


Figure 20 : Endocouronne.

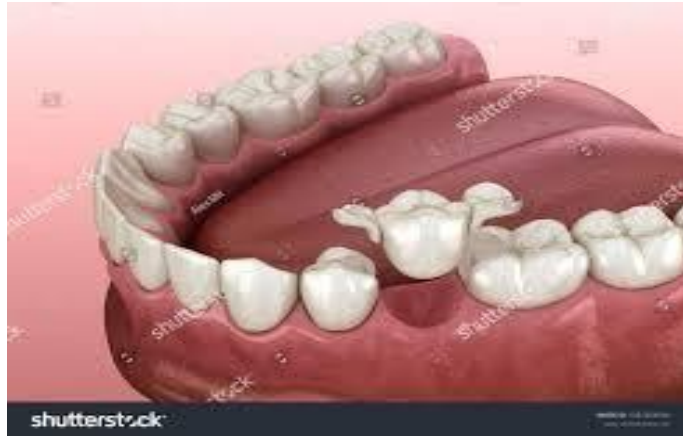

Figure 21 : bridge collé.

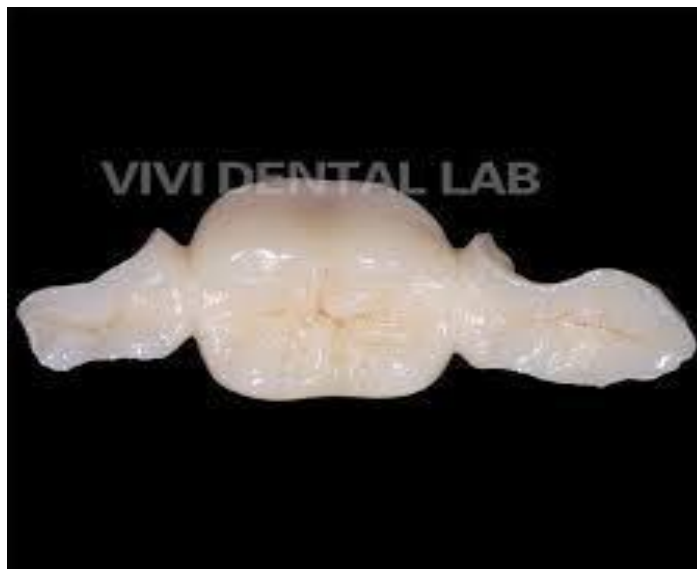

Figure 22 : Bridge collé.

Critères	Inlay	Onlay	Overlay
Définition	Restauration intra-coronaire qui ne recouvre pas les cuspides.	Restauration qui recouvre au moins une cuspide pour renforcer la dent.	Restauration qui recouvre toutes les cuspides.
Indication	Cavité modérée sans fragilisation des cuspides.	Cavité plus large avec risque de fracture des cuspides.	Dent très fragilisée nécessitant un recouvrement total des cuspides.
Matériaux	Céramique, composite, métal.	Céramique, composite, métal.	Principalement céramique.
Préservation tissulaire	Très conservateur, ne touche pas les cuspides.	Conservation modérée, recouvre partiellement la dent.	Plus invasive mais préserve plus de tissu qu'une couronne.
Résistance mécanique	Moins résistant qu'un onlay ou un overlay.	Plus résistant qu'un inlay car il protège les cuspides.	Très résistant, protège toute la structure occlusale.
L'esthétique	Bonne (surtout avec céramique).	Très bonne (céramique ou composite).	Excellente (surtout avec céramique Emax).
Durée de vie	10-15 ans selon le matériau et l'hygiène bucco-dentaire.	10-15 ans avec bon entretien.	15 ans ou plus selon la qualité d'inlay ou un onlay, la pose et l'occlusion

Table 1 : tableau comparatif des RPI.

2 Indications et contre- indications :

Les restaurations partielles postérieures sont des alternatives conservatrices aux couronnes, permettant de restaurer la fonction et l'esthétique des dents postérieures tout en préservant un maximum de tissu dentaire [36].

2.1 Indications :

Les restaurations partielles postérieures sont indiquées dans les cas suivants :

- Perte modérée à importante de structure dentaire.
- Dent trop endommagée pour une obturation classique en composite, mais que les parois résiduelles sont suffisantes pour éviter une couronne.
- Indiquée comme moyen d'ancrage pour les bridges collés.
- Dents présentant des restaurations anciennes défectueuses ; remplacement d'amalgames ou composites étendus avec un risque de fracture des parois résiduelles.
- Dents présentant une carie étendue mais sans atteinte radiculaire.
- Lorsque la structure restante permet une rétention adéquate.
- Renforcement de dents fragiles.
- Correction de l'occlusion et de l'usure dentaire.
- Cas de bruxisme modéré, d'érosion ou d'abrasion nécessitant une reconstitution occlusale.
- Demande esthétique élevée.
- Besoin d'une restauration durable (les inlays/onlays en céramique sont plus résistants à l'usure et aux fractures que les obturations classiques).

2.2 Contre-indications :

- Mauvaise hygiène bucco-dentaire et parodonte malade.
- Destruction coronaire excessive.
- La perte de structure est trop importante et qu'une couronne est nécessaire pour assurer la résistance de la dent.
- Présence de fissures profondes ou fragilité radiculaire.
- Risque de fracture radiculaire élevé, nécessitant une protection plus globale.

- Risque accru d'infiltrations et de récurrences carieuses.
- Bruxisme sévère ou forces occlusales excessives.
- Difficultés d'adhésion.
- Si l'émail est insuffisant ou si l'isolement est difficile, la rétention peut être compromise.

3 Avantages et inconvénients :

Elles présentent plusieurs bénéfices mais aussi quelques limites :

3.1 Avantages :

- Préservation de la structure dentaire (contrairement aux couronnes, elles nécessitent une préparation minimale, conservant plus de tissu sain).
- Esthétique améliorée.
- Les matériaux modernes offrent un rendu naturel proche de la dent.
- Meilleure résistance mécanique.
- Plus robustes et durables que les obturations directes (amalgames, composites) grâce à leur fabrication en laboratoire.
- Bonne étanchéité et adaptation marginale.
- Grâce à la conception indirecte, elles assurent un ajustement précis et réduisent le risque de caries secondaires.
- Protection des cuspides fragilisées.
- Les onlays et overlays permettent de renforcer la dent et d'éviter les fractures.
- Réduction du risque de fracture radiculaire.
- Moins de contraintes mécaniques sur la racine qu'avec une couronne complète.
- Matériaux biocompatibles (les céramiques et composites utilisés sont bien tolérés par les tissus dentaires et gingivaux).

3.2 Inconvénients :

- Coût plus élevé (Plus onéreuses que les obturations classiques en raison de leur fabrication en laboratoire).
- Nécessité de plusieurs séances (Contrairement aux composites directs qui sont réalisés en une seule visite, les restaurations indirectes nécessitent au moins deux séances (empreinte + pose)).
- Technique de collage exigeante (La réussite dépend d'un protocole strict d'adhésion et d'isolement (humidité, contamination salivaire)).

- Fragilité relative en cas de bruxisme
- Indication limitée (Elles ne conviennent pas aux dents trop délabrées où une couronne est plus appropriée).
- Risque de mortification pulpaire
- Risque d'abrasion des dents antagonistes naturelles lorsqu'il est en céramique
- Sensibilité post-opératoire possible (transitoire).
- Forces de clivage (Splitting Forces) : les petits inlays peuvent exercer un effet de coin sur la structure dentaire faciale et linguale, augmentant le risque de fracture de la dent.

4 Indications spécifiques des restaurations partielles indirectes :

4.1 Inlays et onlays :

- Localisation de la dent et des cuspidés concernées : les molaires constituent des indications fréquentes des restaurations esthétiques en céramique collée périphériques car le stress mécanique y est plus important que sur les autres dents. Toute faiblesse cuspidienne, a fortiori sur la cuspide travaillantes, engendre un risque de fracture une indication de recouvrement ;

- Volume initial de la perte tissulaire : une perte tissulaire importante, contre-indiquant la réalisation d'une restauration directe ou indirecte par inlay / onlay, est une indication de restauration esthétique en céramique collé périphérique. Selon la situation et le volume du délabrement, l'une ou l'autre forme de préparation est indiquée ;

- Présence de fissures : les dents présentant des délabrements associés à des fissures amélo-dentinaires, asymptomatiques, sont préférentiellement traitées par une restauration esthétique en céramique collée incluant un recouvrement cuspidien. Lorsque toutes les parois sont concernées, le recouvrement global est nécessaire ;

- Situation des limites : les limites périphériques importées par la lésion initiale ne constituent pas à elles seules un critère décisionnel mais, associées aux autres critères cliniques que sont le volume tissulaire perdu et la localisation de la dent, elles imposent parfois le recours à une restauration esthétique en céramique collée périphérique ;

- Restauration des dents usées : les dents usées, par une étiologie mécanique et/ou chimique, sont une des indications des restaurations esthétiques en céramique collée postérieures périphériques le plus en augmentation ces dernières années. En effet, l'effacement, voire la destruction totale de la

morphologie occlusale est une des conséquences cliniques de ces étiologies. Selon l'étiologie, l'étendue et la sévérité de l'usure, une forme a minima, de type table-top ou overlay, ou au contraire englobante, de type couronne, est indiquée ;

- Dent dépulpée : la perte de résistance liée au traitement endodontique en lui-même reste un critère minime en regard de la perte de résistance liée au délabrement global de la dent. Ainsi, les restaurations indirectes s'imposent lorsque les lésions concernent des sites proximaux à délabrement modéré à sévère (SiSTa : site 2, stade 3 ou 4),

- À l'exception des situations très favorables où la préservation de trois ou quatre parois épaisses autorise la restauration par inlay/onlay, la plupart des dents dépulpées et ambrées justifient l'indication d'une restauration esthétique en céramique collée périphérique. Une fois encore, la forme de préparation la plus minimalement invasive doit être choisie

- Au-delà de ces critères généraux et communs, chaque restauration esthétique en céramique collée périphérique a ses propres particularités, justifiant des indications et contre-indications plus spécifiques [46].

4.2 Overlays :

L'overlay répond aux indications de pertes tissulaires modérées à importantes, nécessitant le recouvrement de toutes les cuspidales et autorisant des limites supra-gingivales amélaire. Plusieurs étiologies peuvent être à l'origine d'une telle situation, comme la maladie carieuse, la malformation tissulaire d'origine génétique ou l'usure.

L'overlay en céramique collée constitue aujourd'hui l'indication de première intention face à un délabrement postérieur dont les quatre parois sont fragiles. Ses contre-indications sont soit relatives et liées aux aspects inesthétiques de la jonction collée sur la face vestibulaire, soit formelles face à un délabrement très sévère où l'émail périphérique est absent, les overlays peuvent être indiqués ponctuellement pour une ou plusieurs dents unitaires, ou au contraire globalement pour toutes les dents postérieures dans le traitement des usures. Dans le premier cas, la chronologie des interventions est dictée par une approche sectorielle, en cadran, assurant toujours la persistance d'un calage occlusal sur le côté opposé. Dans le second cas, la stratégie de l'approche thérapeutique est beaucoup plus complexe. Parmi les protocoles de réalisation clinique, la proposition de l'école genevoise, fondée sur la classification ACE (Anterior Clinical Erosive) puis sur la technique des trois temps opératoires (three-step technique) ; est aujourd'hui la plus utilisée. Cette approche

suggère d'adapter la forme et la nature des restaurations au degré de perte tissulaire des dents antérieures. Celui-ci est qualifié de faible, modéré ou sévère selon qu'une couche amélaire persiste ou non.

Dans les situations les plus sévères, exposant la dentine sur les faces palatines et occlusales antérieures, une thérapeutique en trois temps opératoires est envisagée, visant à restaurer temporairement et successivement :

- Les faces vestibulaires incisivo-canines maxillaires ;
- Les faces occlusales prémolo-molaires (à l'exception des deuxièmes molaires) sur l'une ou les deux arcades selon le degré d'usure ;
- Les faces palatines incisivo-canines maxillaires. Une fois que l'ensemble de la denture est restauré temporairement, chaque secteur est préparé puis fait l'objet de restaurations durables en céramique ou en composite. Plusieurs types d'overlays peuvent être envisagés selon l'indication clinique.

Le table top constitue une forme particulière d'overlay, indiqué dans les cas d'usure occlusale marquée, lorsque la perte de substance est essentiellement limitée à la surface occlusale, sans atteinte majeure des parois axiales. Il permet de restaurer la topographie occlusale, de rétablir la fonction et l'esthétique, tout en préservant un maximum de tissu dentaire sain. Il est particulièrement adapté dans les réhabilitations globales visant à reconstituer la dimension verticale perdue.

4.3 Endocouronne :

L'endocouronne est une option thérapeutique dont les indications sont liées à la présence d'une chambre pulpaire de hauteur importante sur une dent dépulpée. Restauration esthétique en céramique collée plus adaptée au secteur molaire que prémolaire, ce dernier présentant moins de surface de collage et un emboîtement caméral plus faible. Si certains auteurs proposent cependant d'étendre le concept aux prémolaires maxillaires, cette indication fait encore débat dans la littérature médicale, les études *in vivo* entrant en contradiction avec les études *in vitro*. Sur le plan clinique, la longévité des endocouronnes sur prémolaires est inférieure à celle des endocouronnes réalisées sur molaires. L'endocouronne est particulièrement indiquée pour les molaires aux racines courtes ou fragiles, rendant la préparation du logement canalaire particulièrement risquée,

Ou encore lorsque l'espace occlusal est réduit, empêchant de respecter les épaisseurs minimales requises de céramique stratifiée sur des infrastructures métalliques ; Son indication doit être discutée avec une autre option thérapeutique, consistant à recréer le noyau dentinaire à l'aide d'un composite direct puis à recouvrir ce dernier par une restauration esthétique en céramique collée du type overlay ou couronne.

5 Conditions nécessaires pour la réalisation des restaurations partielles postérieures :

La réussite d'un inlay ou onlay dépend de plusieurs facteurs biologiques, mécaniques et techniques. Ces conditions doivent être réunies pour garantir une restauration durable et efficace [45].

5.1 Conditions cliniques :

- Quantité suffisante de structure dentaire restante (La dent doit conserver des parois résiduelles solides pour assurer la rétention et le soutien de la restauration).
- Pour les inlays : cuspides suffisamment résistantes.
- Absence de lésions carieuses actives.
- Occlusion favorable ; les forces de mastication doivent être bien réparties pour éviter la fracture de la restauration.
- Vitalité pulpaire préservée (dans le cas d'une dent vivante).
- Bords de la cavité accessibles pour assurer une bonne adaptation.
- Parodonte sain et absence d'inflammation qui peut affecter l'adhésion de la restauration .

5.2 Conditions liées au Patient :

- Bonne hygiène bucco-dentaire : une bonne hygiène bucco-dentaire est essentielle pour garantir la longévité de l'inlay/onlay et éviter la récurrence de caries.
- Absence de bruxisme sévère : le grincement des dents peut endommager l'inlay/onlay, auquel cas un matériau plus résistant comme l'or ou une gouttière de protection peut être recommandée.
- Motivation du patient et disponibilité pour plusieurs séances.
- Absence de contre-indication d'ordre général.

5.3 Conditions Techniques :

- Préparation de la cavité adaptée.
- Bonne isolation du champ opératoire.
- Choix du matériau approprié.
- Technique de collage rigoureuse.

CHAPITRE III : Évolution des matériaux dans le temps

CHAPITRE III : Evolution des matériaux dans le temps

L'Évolution des matériaux en prothèse fixée a suivi les avancées technologiques et scientifiques, permettant d'améliorer l'esthétique, la résistance mécaniques et la bio-comptabilité des restaurations.

Voici les principales étapes de cette évolution

1 Les premiers matériaux : les alliages métalliques :

Plusieurs métaux et alliages sont utilisés en prothèse dentaire. Ils permettent la réalisation de reconstitutions fixées unitaires ou plurales, d'armatures pour prothèse scellée recouverte de cosmétique ainsi que de châssis de prothèse amovible. L'éventail de choix de matériaux est large, allant du métal pur (par exemple le titane) à l'alliage de plusieurs métaux. Ce large choix implique des différences notoires de comportement, il est donc nécessaire d'avoir une bonne connaissance des matériaux pour faire le meilleur choix en fonction de l'indication et du patient [46].

1.1 Alliages précieux à base d'or indiqué pour les restaurations partielles en prothèse fixée :

L'or est un métal précieux, de couleur jaune brillant, dense, malléable, ductile et noble. Il est un matériau précieux utilisé en odontologie depuis l'Antiquité pour ses propriétés mécaniques et biologiques exceptionnelles. Il est biocompatible, résistant à la corrosion, durable, ce qui en fait un choix idéal pour les restaurations dentaires.

1.1.1 Contexte historique :

- L'utilisation de l'or en dentisterie remonte à plusieurs siècles (notamment sous forme de feuilles d'or pour des obturations).
- Dès la première moitié du XXe siècle, on a commencé à réaliser des couronnes et bridges coulés en alliages d'or.

1.1.2 Composition :

- Principalement or, cuivre, argent, palladium, platine... La teneur exacte en or varie (Haute teneur ~ 75 % vs. Moyenne teneur ~ 50 %).

1.1.3 Avantages :

- Biocompatibilité et résistance à la corrosion exceptionnelles.
- Malléabilité et ductilité : facilité de mise en forme et d'adaptation marginale.
- Durée de vie clinique très longue, notamment pour les couronnes unitaires.

1.1.4 Limites et perspectives à l'époque :

- Coût élevé : l'or reste un matériau onéreux.
- Esthétique limitée : la couleur métallique n'imité pas la dent naturelle (or peu acceptée dans les secteurs visibles).
- Indications : couronnes complètes et bridges essentiellement métalliques. Utilisation dans les restaurations partielles.

Ces premiers matériaux ont néanmoins permis de confirmer l'importance de la biocompatibilité et de la résistance à la corrosion pour les restaurations dentaires.

1.2 Alliages semi-précieux et non précieux :

1.2.1 Alliages semi-précieux :

Ces alliages contiennent généralement une proportion significative de métaux précieux, tels que l'or et le palladium, mais en quantité moindre que les alliages précieux. Par exemple, certains alliages semi-précieux sont composés d'or, de palladium et d'argent. Ils offrent une bonne résistance à la corrosion et des propriétés mécaniques satisfaisantes, ce qui les rend adaptés à la réalisation d'inlays et d'onlays.

1.2.2 Alliages non précieux :

Ces alliages, également appelés alliages base métal, ne contiennent pas de métaux précieux. Les plus couramment utilisés en dentisterie sont les alliages à base de nickel-chrome (Ni-Cr) et de cobalt-chrome (Co-Cr). Les alliages Ni-Cr sont composés majoritairement de nickel (60-80 %) et de chrome (10-25 %), avec des ajouts mineurs d'autres éléments. Les alliages (Co-Cr) contiennent environ 62,5 % de cobalt et 30 % de chrome, avec des ajouts tels que le tungstène ou le molybdène. Ces alliages offrent une excellente résistance mécanique et une bonne résistance à la corrosion, ce qui les rend adaptés à la fabrication d'inlays et d'onlays.

1.2.3 Propriétés et indications :

Les alliages non précieux, en particulier les alliages Co-Cr, sont appréciés pour leur haute résistance mécanique et leur bonne tolérance biologique. Ils sont largement utilisés en prothèse fixée et amovible. Cependant, leur dureté élevée peut rendre leur manipulation plus délicate.

1.2.4 Motivations :

Réduire le coût des restaurations prothétiques et élargir l'accès aux traitements,

Exemples :

- Alliages à base de palladium (Pd-Ag).
- Alliages non précieux : Ni-Cr, Co-Cr.

1.2.5 Avantages :

- Bonne résistance mécanique.
- Coût bien inférieur à celui de l'or.

1.2.6 Inconvénients :

- Allergie possible au nickel.
- Corrosion parfois plus marquée que pour l'or.
- Ajustage marginal moins précis que les alliages d'or.

2 L'avènement de la métallo-céramique (années 1960-1980) :

Au début du 20^e siècle, les matériaux utilisés en dentisterie étaient principalement des métaux purs comme l'or, l'argent ou le platine. Ces matériaux étaient très résistants, mais leur apparence métallique ne correspondait pas à celle des dents naturelles, la demande pour des matériaux plus esthétiques a conduit les chercheurs à explorer l'utilisation de la céramique en dentisterie, la céramique, bien que très esthétique, manquait de la résistance mécanique nécessaire pour supporter les forces de mastication, en particulier dans les zones de forte pression. C'est dans ce contexte que les alliages métallo-céramiques ont commencé à se développer [48].

Technologie de fusion de la céramique : Les chercheurs ont découvert que la céramique

< Artifice cosmétique > pouvait être fusionnée sur des alliages métalliques à des températures élevées, créant ainsi une surface de contact stable entre les deux matériaux. Ces alliages ont été

principalement à base de **palladium**, **platine** et **or**, qui sont des métaux nobles offrant une bonne adhésion avec la céramique tout en maintenant leur résistance mécanique.[65]

La **liaison céramo-métallique** est le mécanisme d'adhésion entre une structure métallique et une céramique, utilisé principalement en dentisterie pour les restaurations prothétiques. Elle repose sur trois types d'interactions :

- Liaison physique : La céramique s'étale sur le métal grâce à des forces physico-chimiques.
- Liaison mécanique : La céramique s'ancre dans les irrégularités du métal après refroidissement.
- Liaison chimique : Des réactions d'oxydo-réduction aux interfaces renforcent l'adhésion.

Cette technologie permet d'allier la résistance du métal à l'esthétique de la céramique pour des restaurations durables et naturelles.

Les céramo-métalliques sont été largement utilisées en prothèse fixée, notamment pour les couronnes et bridges.

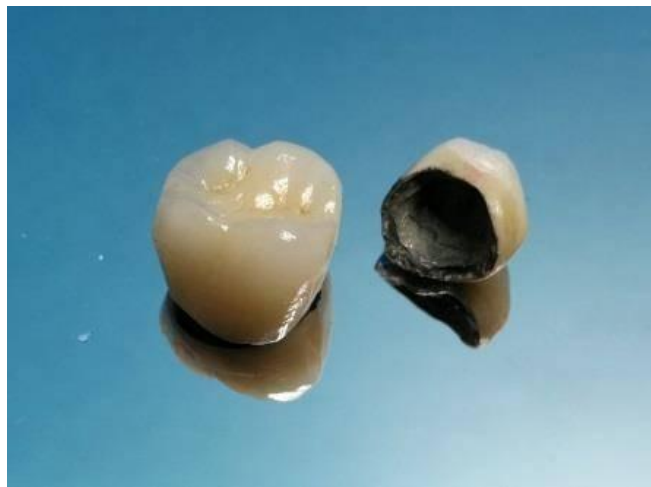

Figure 23 : Couronnes céramo-métalliques.

2.1 Avantages et limites :

2.1.1 Avantages :

- Bonne résistance mécanique (ponts et bridges possibles sur plusieurs éléments).
- Esthétique nettement meilleure que les couronnes entièrement métalliques.

- Protocole relativement maîtrisé durant plusieurs décennies (travaux en laboratoire bien standardisés).

2.1.2 Limites :

- Translucidité limitée : l'opacité du métal sous-jacent peut griser le collet.
- Risque de fracture de la céramique (chipping) si l'adhésion métal-céramique est compromise ou en cas de surcharges occlusales.
- Bord métallique parfois visible si la gencive se rétracte, d'où un impact esthétique dans la zone antérieure.

3 Les céramiques (années 1980-1990) :

Depuis le début des années 1980, les systèmes céramo-céramiques n'ont cessé d'évoluer et remplaçant petit à petit les restaurations céramo-métalliques. Il serait aujourd'hui possible, grâce aux systèmes céramo-céramiques, d'assurer résistance mécanique à long terme, biocompatibilité et apparence naturelle.

<<La restauration de l'apparence naturelle d'un sourire ne peut se concevoir sans l'utilisation de systèmes tout céramique >> *John MacLean* 1975.

3.1 Définition :

Le mot céramique provient du mot grec " *keramos*" qui signifie " argile". Ce terme désignait autrefois les poteries recouvertes d'email puis s'est étendu à toute la porcelaine.

Selon *L'American Society for Testing and Materials*, une céramique est : ***"un article ayant un corps vitrifié ou non, de structure cristalline ou partiellement cristalline, ou de verre, dont le corps est formé de substances essentiellement inorganiques et non métalliques, et qui est formé par une masse en fusion qui se solidifie en se refroidissant, ou qui est formé et porté à maturité, en même temps ou ultérieurement, par l'action de la chaleur".***[46]

Les céramiques dentaires sont des matériaux inorganiques, obtenus par la fusion à haute température d'oxydes métalliques qui sont ensuite solidifiés à température ambiante. A l'exception des céramiques denses, les céramiques dentaires sont constituées d'une phase amorphe, vitreuse, au sein de laquelle sont dispersés les cristaux. Ces derniers confèrent leurs propriétés spécifiques à la céramique, tant sur le plan mécanique qu'esthétique.

Les deux phases distinctes : phase vitreuse ; la matrice (désordonnée) dans laquelle se disperse une phase cristalline (ordonnée). L'incorporation de cette phase permet d'améliorer significativement la dureté et la résistance des céramiques, en ralentissant la propagation d'une fissure et donc minimiser le risque de fracture [46].

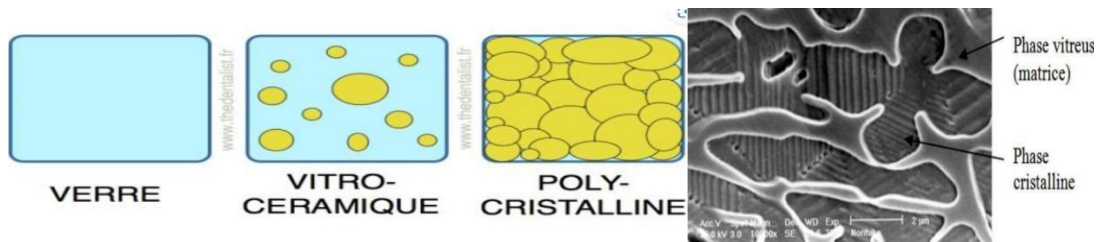


Figure 24 : Structures des céramiques dentaires : comparaison schématique (verre, vitro-céramique, polycristalline) et image MEB montrant les phases vitreuse et cristalline [44]

3.2 Classification de la céramique :

3.2.1 Classification traditionnelle :

Traditionnellement, la classification était faite en fonction des températures de fusion. Le terme de fusion est d'ailleurs inapproprié, il s'agit en fait de la température de frittage.

Type de céramique	Température de fusion	Indications
Céramique haute fusion	1290°C – 1390°C	Prothèse amovible
Céramique moyenne fusion	1090°C – 1260°C	Jacket ou matrice platine
Céramique basse fusion	870°C – 1065°C	Céramo-métallique pour émaillage des métaux
Céramique très basse fusion	660°C – 780°C	Céramo-métallique pour émaillage du titane et de l'or à bas intervalle de fusion

Table 2 : L'ancienne classification des céramiques dentaires.

3.2.2 La Classifications actuelle (SADOUNE et FERRARI) :

Les céramiques dentaires ont fait l'objet de plusieurs classifications, mais la plus intéressante sur le plan clinique consiste à distinguer les matériaux en céramique selon leur composition et leur microstructure. Cette classification est plus significative car ces éléments influencent directement les propriétés intrinsèques des céramiques (résistance mécanique, précision d'adaptation et propriétés optique). Toutes les prothèses en céramique doivent avant tout respecter certaines normes, comme la norme ISO 6872 [46].

3.2.2.1 Les vitrocéramiques :

Les vitrocéramiques dentaires sont des matériaux de structure composite comprenant une phase vitreuse, appelée matrice de verre, renforcée par différentes phases cristallines. Ces céramiques comportent une haute teneur de Phases dispersées (soit une forte proportion de phase cristalline noyée dans une matrice vitreuse). Elles sont issues d'un verre monophasé transformé par traitement, aboutissant ainsi à une structure.

Leur fabrication se réalise en chauffant le mélange au-dessus de la température de fusion de la matrice vitreuse et en dessous de celle des cristaux. La phase cristalline octroie ace matériau ses principales qualités mécaniques, notamment grâce à la création de nombreuses interfaces verre/cristal qui s'opposent à la propagation des fissures, La phase cristalline accroît donc la résistance et réduit les fractures [57].

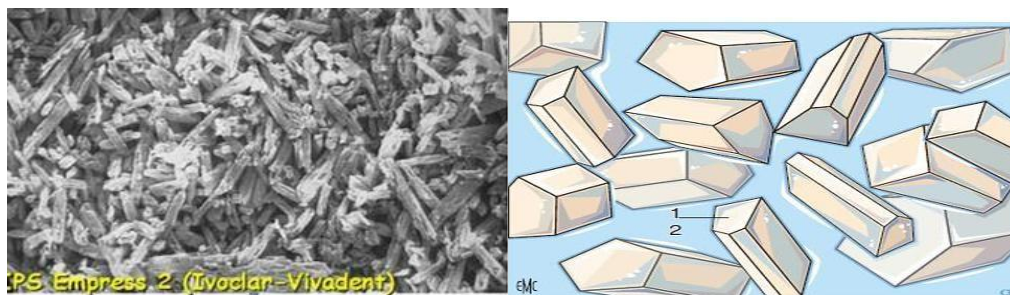


Figure 25 : aspects microstructuraux des vitrocéramiques



Figure 26 : Plots de vitrocéramique pour l'usinage

3.2.2.2 Les Céramiques Feldspathiques :

Le plus souvent présentées sous forme de blocs, les céramiques feldspathiques sont souvent renforcées à la leucite ($K_2Al_2Si_8O_{12}$) (pro CAD Ivoclar) : un feldspath moins riche en Silice, ou encore à l'albite ($Na_2Al_2SiO_6$) : un feldspath sodique. De plus elles sont renforcées par l'ajout de cristal de sanidine dans leur matrice vitreuse ($KAlSi_3O_8$) (Vita Celay, Vita Mark II, Vita Triluxe) Elles possèdent de très bonnes propriétés optiques. Cependant, pour encore améliorer ces propriétés, et éviter un maquillage trop important après l'usinage, pour mieux reproduire la stratification naturelle de la dent, on a vu débarquer sur le marché des blocs multicouches (Vitabloc triluxs, IPS empess CAD multi). Ces blocs ont comme indications les inlays/onlays, les facettes, et les couronnes unitaires du secteur antérieur. Un maquillage, un traitement thermique et un polissage sont réalisés après l'usinage.[57]



Figure 27 : le feldspath



Figure 28 : lot de céramique feldspathique pour l'usinage avec vue en transparence de la future prothèse.

a) Composition et propriétés :

- La céramique, feldspathiques un type spécifique de céramique est essentiellement faite à partir de l'argile blanc (kaolin : Al_2O_3 , $2 SiO_2$, $2 H_2O$), du quartz (SiO_2) et du feldspath (K_2O , Al_2O_3 , SiO_2).
- Le composant principal est le feldspath.
- Il représente une proportion massique de 80 à 98 % du composé final. Le kaolin présent de façon inconstante sert essentiellement de liant
- Lors de la préparation des pâtes. La silice sous forme cristallisée (Quartz) améliore la résistance mécanique du composé final.

De façon générale, les céramiques feldspathiques sont composées d'oxydes tels qu'oxyde de silicium (SiO_2) — de 50 à 78% dans les matrices vitreuse et cristalline — et l'oxyde-aluminium (Al_2O_3) ~ moins de 10% dans la phase vitreuse. Ces oxydes augmentent la température de cuisson, la tension superficielle, la résistance et la rétraction à la cuisson.

- Esthétique et Translucidité : Haute translucidité et effet caméléon. Biocompatibilité : Tolérées par tissus buccaux, sans effets indésirables.
- Faible Conductivité Thermique : Réduit transmission de chaleur, assurant confort optimal.
- Résistance et Usure : Bonne dureté, mais fragile aux fortes contraintes.
- Faible Adhérence Bactérienne : Surface lisse limite accumulation de plaque [52].

b) Applications et Limites :

Idéales pour les restaurations antérieures nécessitant une haute esthétique, elles sont moins adaptées aux zones soumises à de fortes pressions sans renfort supplémentaire.

3.2.2.3 Les céramiques infiltrées (ex : In-Ceram® de Vita®) :

Ce sont des céramiques formées de cristaux minéraux et de verre. Dans ce type de céramique, les cristaux sont majoritaires par rapport au verre, ce qui leur confère une forte résistance. Leur formation se fait en 2 étapes : La première étape consiste en l'élaboration d'une structure en céramique pré-frittée poreuse, puis la céramique est infiltrée par un verre liquide comblant les porosités.

Les **céramiques alumineuses infiltrées** sont une catégorie de matériaux céramiques qui ont été utilisées en dentisterie, mais qui sont aujourd'hui largement abandonnées. Cependant, elles restent cliniquement présentes et méritent d'être connues.

a) Composition et propriétés :

- Ces céramiques sont constituées principalement d'alumine (Al_2O_3), qui représente 90 % ou plus de leur composition.
- Elles contiennent des particules d'alumine de 0,5 à 3,5 μm de diamètre.
- Leur structure est dite « matrice cristalline avec phase vitreuse infiltrée », où les espaces entre les grains d'alumine sont remplis avec du verre de lanthane.
- Il existe trois principaux types selon le verre d'infiltration utilisé :
 - **In-Ceram® Spinell** (alumine + magnésium, non disponible en CFAO).
 - **In-Ceram® Alumina** (alumine pure).
 - **In-Ceram® Zirconia** (alumine 70 % + zircon 30 %).

b) Propriétés et limitations :

- Elles ont une faible proportion de phase vitreuse, ce qui limite leur adhésion aux restaurations collées.
- Elles nécessitent des techniques de préparation spécifiques, différentes des céramiques feldspathiques.

- Leur résistance mécanique est bonne, bien qu'inférieure à celle des céramiques à base de zircon.
- Elles sont moins translucides, ce qui peut limiter leur usage pour des restaurations esthétiques.

c) Mise en œuvre :

- Elles étaient fabriquées par infiltration du verre dans une structure poreuse en alumine, un procédé progressivement remplacé par les techniques modernes de CFAO et d'autres céramiques plus performantes.
- Céramiques denses ou polycristallines : Ce sont des céramiques composées uniquement de cristaux d'alumine ou de zircon, elles ne contiennent pas de matrice vitreuse. Leur structure permet la conception d'infrastructures aux propriétés mécaniques importantes. Etant donné leur opacité importante, ces céramiques devront être, dans la plupart des cas, recouvertes de céramiques cosmétiques.

3.2.2.4 Les céramiques polycristallines :

Les céramiques polycristallines sont constituées de cristaux bien orientés et disposés de manière dense, ce qui leur confère des caractéristiques de résistance exceptionnelles. Elles sont appelées "polycristallines" car elles sont formées de plusieurs cristaux. Elles ne sont pas vitrifiées, c'est-à-dire qu'elles n'ont pas la structure amorphe des céramiques à base de silicate, mais sont formées de cristaux individuels qui se lient ensemble sous un procédé de frittage.

a) Composition :

Les céramiques polycristallines sont souvent composées des éléments suivants :

- **Dioxyde de zirconium (ZrO₂)** : Le matériau de base le plus utilisé pour les céramiques polycristallines. Le zirconium est un métal réfractaire qui est souvent ajouté sous forme de dioxyde pour former des céramiques extrêmement résistantes.
- **Le zirconium** peut être stabilisé par l'ajout de yttrium (Y₂O₃) pour éviter sa transformation de phase qui pourrait réduire ses propriétés mécaniques.
- **Alumine (Al₂O₃)** : Parfois utilisée en complément pour renforcer la structure cristalline de la céramique, l'alumine augmente sa résistance à la fracture et sa dureté.

b) Propriétés :

1. ***Excellente résistance mécanique*** : Les céramiques polycristallines, notamment la zircone, sont réputées pour leur très grande résistance à la flexion et à la fracture, ce qui les rend idéales pour les restaurations dentaires, notamment dans les zones postérieures où les forces masticatoires sont importantes.
2. ***Durabilité*** : Elles sont extrêmement durables et résistent à l'usure et aux forces masticatoires, ce qui les rend adaptées à des utilisations de longue durée.
3. ***Biocompatibilité*** : Comme la plupart des matériaux céramiques, les céramiques polycristallines sont biocompatibles et n'ont pas tendance à provoquer de réaction allergique ou d'irritation dans la bouche.
4. ***Stabilité dimensionnelle*** : Ces matériaux restent stables dans le temps, sans se déformer ou se détériorer sous l'influence de l'humidité, de la température ou des produits chimiques présents dans la cavité buccale.

c) Limitations :

Esthétique limitée : Bien que les céramiques polycristallines aient une excellente résistance mécanique, elles n'ont pas la transparence ou l'esthétique des céramiques à base de silicate de lithium ou des composites. Elles sont généralement plus opaques, ce qui les rend moins adaptées pour les zones visibles de la bouche (comme les dents antérieures), où l'esthétique est une priorité.

Difficulté de fabrication : Les céramiques polycristallines sont plus difficiles à usiner que les céramiques plus tendres, nécessitant des équipements de haute technologie (tels que des fraiseuses de CFAO) pour obtenir une forme précise. L'usinage est aussi plus abrasif pour les outils de dentiste.

Fragilité en cas de mauvaise préparation : Bien que ces céramiques soient très résistantes sous contrainte, elles peuvent se fracturer si elles sont mal ajustées ou mal préparées. Une restauration mal ajustée peut entraîner des fractures lors de l'usage.

d) Rigidité :

Leur rigidité peut parfois être un inconvénient, car elles ne permettent pas un certain "jeu" ou flexibilité dans certaines restaurations complexes. Par exemple, elles sont moins tolérantes aux mouvements minimes de la dent.

Microstructure		Composition	Indications
Céramiques vitreuses (matrice vitreuse + particules cristallines dispersées)	Céramiques feldspathiques	Leucite (silicate double d'aluminium et de potassium)	Facettes, Inlay, Onlay
	Vitrocéramiques	Disilicate de lithium	Couronnes et bridges antérieurs
	Vitrocéramiques	Fluoroapatite	Facettes, Inlay, Onlay
Céramiques infiltrées (matrice cristalline + verre infiltré)		Oxyde de magnésium et d'aluminium + verre	Couronnes
		Alumine	Couronnes et bridges antérieurs
		Alumine / dioxyde de zirconium	Couronnes et bridges postérieurs
Céramiques polycristallines		Alumine	Couronnes et bridges antérieurs
		Dioxyde de zirconium	Couronnes et bridges postérieurs

Table 3 : Classification des céramiques dentaires selon leur composition chimique.

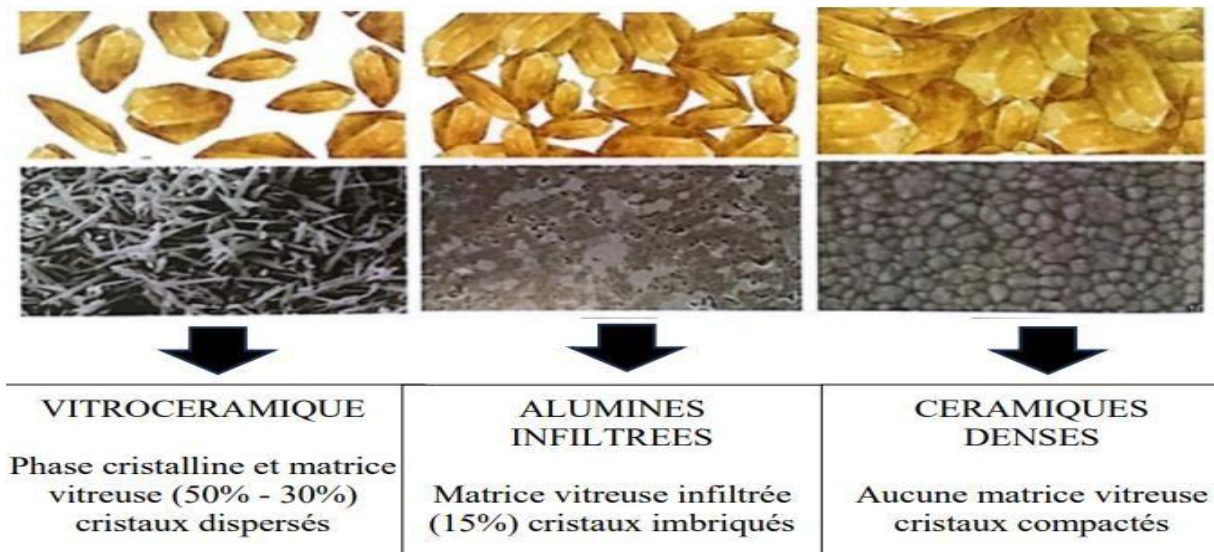


Figure 29 : les trois grandes familles de céramique dentaires offrent des propriétés optiques de translucidité et leur composition intrinsèque.

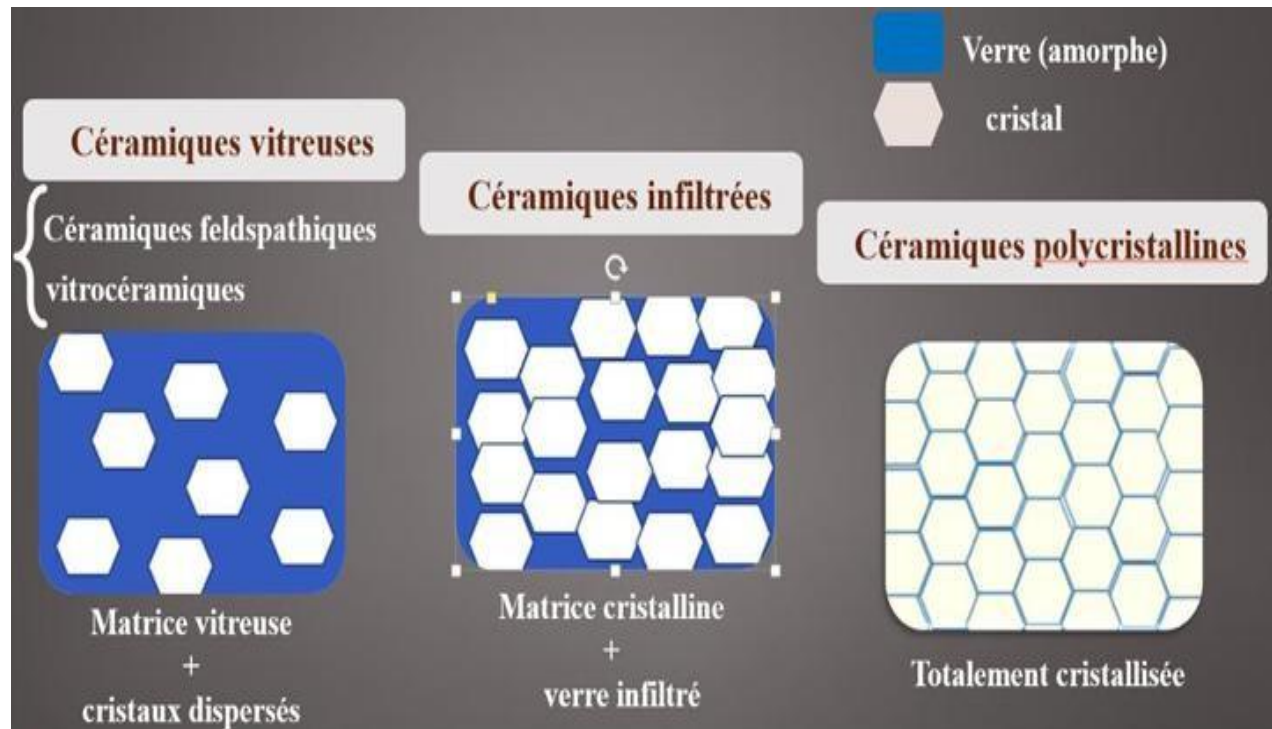


Figure 30 : les trois grandes familles de céramiques dentaires offrent des propriétés optiques de translucidité et de structure en fonction de leur composition intrinsèque

Matériau Céramique	Facette	Couronne	Bridge 3 éléments	Inlay/Onlay	Veneerlay/Overlay
Feldspathique	+++	++	-	+++	++
Feldspathique renforcée	+++	+++	-	+++	+++
Dissilicate de lithium	+++	+++	++	+++	+++
Silicate de lithium renforcé	++	+++	++	+++	+++
Zircone translucide	-	+++	+++	++	++

Table 4 : recommandations de matériaux céramiques selon leurs indications cliniques pour les restaurations esthétiques en céramique collée.

4 La Zircone Dentaire : Un Matériau Révolutionnaire en Prothèse Fixée :

La zircone (oxyde de zirconium, ZrO_2) est un matériau céramique largement utilisé en dentisterie pour la fabrication de couronnes, bridges, piliers implantaires et prothèses fixées. Elle est appréciée pour sa résistance mécanique exceptionnelle, sa biocompatibilité et ses propriétés esthétiques améliorées grâce aux avancées technologiques.

4.1 Propriétés et Avantages de la Zircone :

4.1.1 Haute résistance mécanique :

- La zircone est l'un des matériaux les plus solides utilisés en dentisterie, avec une résistance à la flexion pouvant atteindre 1200 MPa.
- Elle est particulièrement indiquée pour les bridges longue portée et les patients présentant un bruxisme.

4.1.2 Excellente biocompatibilité :

- La zircone est un matériau inerte, ne provoquant ni réaction allergique ni toxicité.
- Elle favorise une bonne tolérance des tissus gingivaux, réduisant les risques d'inflammation ou de rejet.

4.1.3 Absence de métal :

- Contrairement aux prothèses céramo-métalliques, la zircone ne laisse pas apparaître de liseré métallique au niveau cervical.

4.1.4 Évolution esthétique avec les zircons translucides :

- La zircone traditionnelle est opaque, mais les nouvelles générations (zircone translucide, multicouches) permettent un rendu plus naturel, proche de l'émail dentaire.

4.2 Types de Zircone en Prothèse Dentaire :

4.2.1 Zircone haute résistance (classique, opaque) :

Utilisée pour les infrastructures de bridges et couronnes postérieures nécessitant une grande solidité.

Moins translucide, nécessitant un recouvrement avec de la céramique pour améliorer l'esthétique.

4.2.2 Zircone translucide (HT - High Translucency) :

Destinée aux restaurations antérieures pour un meilleur rendu esthétique.

Plus fragile que la zircone classique mais offre une meilleure imitation de la dent naturelle.

4.2.3 Zircone multicouches (ML - Multi-Layered) :

Combine solidité et esthétique en intégrant différentes nuances de couleur dans un même bloc.

Idéale pour des restaurations unitaires ou des bridges courts sans recouvrement céramique

4.3 Comparaison avec d'autres Matériaux pour Inlays et Onlays Dentaires :

Matériau	Résistance mécanique	Esthétique	Biocompatibilité	Durabilité
Zircone	Très haute	Bonne	Excellente	Longue durée
Céramique feldspathique	Modérée	Excellente	Excellente	Fragilité accrue
Composite	Modérée	Bonne	Bonne	Sensible à l'usure
Alliage métallique	Très haute	Faible	Risque allergique	Longue durée

Table 5 : les différents matériaux utilisés pour les inlays et onlays dentaires en termes de résistance, esthétique, biocompatibilité et durabilité.

4.4 Indications Cliniques :

- Couronnes unitaires postérieures et antérieures
- Restaurations partielles en prothèse fixée
- Bridges longue portée
- Piliers implantaires
- Prothèses full-zircone (sans recouvrement céramique) pour les patients bruxomanes

4.5 Limites et Précautions d'Utilisation :

- Moins adaptée aux facettes en raison de son faible collage et de sa translucidité moindre par rapport au di-silicate de lithium.
- Difficulté d'adhésion

- La zircone ne peut pas être collée directement avec les techniques classiques (acide fluorhydrique + silane).
- Il faut utiliser un primer MDP ou une silication pour améliorer l'adhésion aux ciments résineux.
- Moins translucide que le di-silicate de lithium
 - Même avec les versions translucides, la zircone reste légèrement plus opaque, surtout pour les restaurations fines comme les facettes.
- Usure antagoniste
 - Bien que la zircone soit très résistante, elle peut user les dents antagonistes si sa surface est trop rugueuse ou mal polie.

Les avancées récentes dans le domaine des zircons dentaires ont conduit au développement de matériaux offrant des propriétés mécaniques et esthétiques améliorées. Voici un aperçu des nouvelles générations de zircons et de leurs caractéristiques.

4.6 Évolution des Zircons Dentaires :

Au cours des deux dernières décennies, la composition chimique des zircons a évolué, aboutissant à quatre principales catégories :

- **3Y-TZP-A** : Zircone de première génération, caractérisée par une haute résistance mécanique mais une translucidité limitée.
- **3Y-TZP-a** : Une variante améliorée offrant un équilibre entre résistance et esthétique.
- **4Y-PSZ et 5Y-PSZ** : Zircons de dernière génération, privilégiées pour leur translucidité accrue, bien que cela puisse se faire au détriment de la résistance mécanique.

Il est recommandé d'utiliser les zircons de première génération pour les restaurations postérieures nécessitant une résistance élevée, et les zircons de dernière génération pour les zones antérieures où l'esthétique est primordiale [57].

4.6.1 Introduction de la Zircone Universelle Gen-X :

La société *Amann Girrbach* a récemment introduit la *Zolid Gen-X*, une zircone universelle qui combine les avantages des précédentes générations. Cette zircone présente un dégradé naturel de translucidité et de teinte, imitant fidèlement la dent naturelle. Sa résistance à la flexion atteint 1000 MPa, la rendant adaptée à une large gamme d'applications, des couronnes unitaires aux bridges de

grande envergure.

4.6.2 Avantages des Zircons Monolithiques :

Les zircons monolithiques, fabriquées à partir de disques monolithiques via des procédés CAD-CAM, offrent plusieurs avantages :

- Réduction du risque de chipping : Grâce à leur conception monolithique, ces zircons sont moins sujettes aux éclats.
- Diminution de l'usure des dents antagonistes : Leur surface lisse réduit l'abrasion des dents opposées.

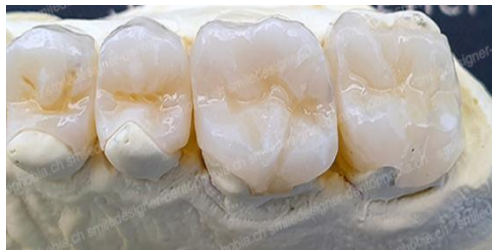

Figure 31 : Zircons Monolithiques.

Cependant, il est essentiel de respecter des protocoles standardisés lors de leur utilisation, notamment en ce qui concerne le polissage, la conception et l'assemblage, pour garantir des résultats optimaux.

Les innovations récentes dans les zircons dentaires, telles que la Zolid Gen-X, offrent aux professionnels de la dentisterie des matériaux polyvalents alliant esthétique et robustesse.

Ces avancées permettent de répondre aux exigences cliniques variées, tout en assurant une satisfaction accrue des patients.

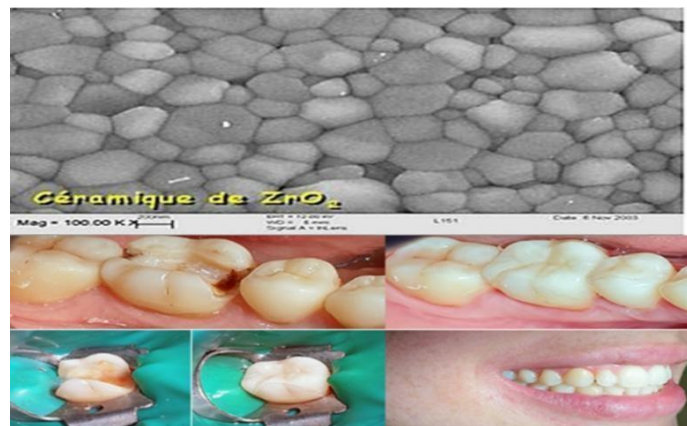

Figure 32 : cas clinique démontrant des restaurations partielles prothétique fixe en zircone et une vue microscopique de céramique de Les matériaux en cours de développement récents

5 Les matériaux en cours de développement récents :

5.1 Matériaux hybrides (céramo-polymères) :

Les matériaux hybrides céramo-polymères, également appelés céramiques hybrides ou PICN (Polymer-Infiltrated Ceramic Network), sont des matériaux innovants en dentisterie qui combinent les propriétés des céramiques et des polymères. Ils se caractérisent par une structure à double réseau, où une matrice céramique est infiltrée par une résine polymère, offrant ainsi une synergie des avantages de ces deux composants [57].

5.1.1 Contexte :

Recherche d'un matériau combinant la résilience d'un polymère et la stabilité d'une céramique, pour mieux absorber les chocs et réduire l'usure de l'antagoniste.

Exemples :

- Vita Enamic® : structure céramique (réseau feldspathique) infiltrée par une résine polymère.
- Grandio blocs : résine composite hautement chargée en particules inorganiques.

5.1.2 Avantages :

- Usinage plus rapide (blocs plus tendres que la zircone).
- Propriétés mécaniques intermédiaires : plus "flexibles" que les céramiques dures, moins de risque d'écaillage.
- Possibilité de retouches plus simples.

5.1.3 Limites :

- Recul clinique moins important que pour les céramiques classiques.
- Potentiel de coloration ou d'usure (plus proche d'un composite que d'une céramique pure)




Figure 33 : Structure hybride composée de 86 % en poids de réseau céramique et 14 % en poids de réseau polymère

Matériau	Nom commercial	Flexion (MPa)	Ténacité (Mpa.m ^{0.5})	Module d'élasticité (GPa)	Translucidité	Indications
Feldspathique	Vitablocs Mark II (Vita), IPS Empress CAD (Ivoclar-Vivadent)	60 - 160	1 - 2	65 - 70	++++	Inlays, onlays, facettes
Céramique renf. leucite	IPS Empress CAD (Ivoclar-Vivadent)	120 - 160	1.5 - 2	65 - 70	+++	Inlays, onlays, facettes

Céramique renf. disilicate de lithium	IPS e.max CAD (Ivoclar-Vivadent)	360 - 450	2.5 - 3.5	95 – 105	++	Couronnes, facettes, inlays, onlays
Céramique infiltrée d'alumine	In-Ceram Alumina (Vita)	450 - 500	3 - 4	200 – 220	+	Couronnes, bridges antérieurs
Céramique infiltrée de zircone	In-Ceram Zirconia (Vita)	600 - 800	4 - 5	200 – 220	+	Couronnes, bridges postérieurs
Zircone 3Y-TZP	IPS e.max ZirCAD (Ivoclar-Vivadent)	> 900	5 - 7	210 – 220	+	Couronnes, bridges complets

Table 6 : Matériaux Céramiques Utilisés en CFAO [59]

Note : La translucidité est indiquée de + (opaque) à ++++ (très translucide).

CHAPITRE IV: ADHESION ET COLLAGE

CHAPITRE IV : Adhésion et collage

I. Adhésion :

L'évolution de l'adhésion en prothèse fixée a marqué un tournant majeur dans la dentisterie moderne. Initialement basée sur des ciments conventionnels assurant uniquement une rétention mécanique, l'adhésion a progressivement intégré des ciments résineux offrant une liaison chimique et micromécanique plus performante. Avec l'arrivée de nouveaux matériaux comme les céramiques modernes (Emax, zircone), les protocoles d'adhésion se sont spécialisés, intégrant des traitements de surface adaptés. Aujourd'hui, les systèmes adhésifs universels et auto-adhésifs permettent des restaurations plus esthétiques, durables et très peu invasives, répondant aux exigences cliniques actuelles.

1 Définition :

1.1 L'adhésion :

Si, pour le dictionnaire Larousse, l'adhésion se caractérise comme le phénomène physique et/ou chimique créant l'adhérence, ce terme nécessite une définition plus précise.

L'adhésion est l'ensemble des interactions physico-chimiques spécifiques qui contribuent à lier intimement deux corps. Elle peut être directe ou, moins rarement, véhiculée par un matériau intercalaire.

L'adhérence, au contraire, est la force (ou l'énergie) nécessaire à la séparation de ces mêmes corps. Les tests d'adhérence permettent de quantifier l'adhésion.

Dans le domaine odontologique, le principe fondamental de l'adhésion repose sur l'association d'une rétention micromécanique et d'une interaction physico-chimique avec les tissus dentaires et les biomatériaux de restauration [64].

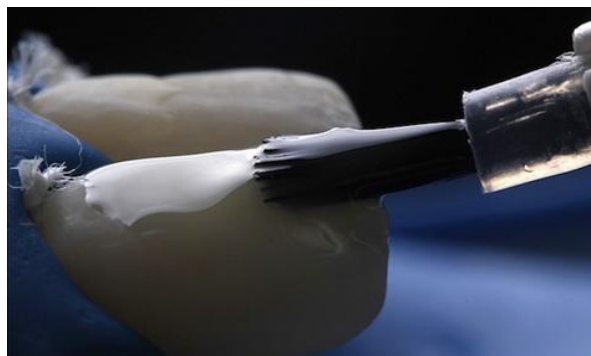


Figure 34 : Application d'un adhésif dentaire sur une surface dentaire préparée à l'aide d'un pinceau micro-brush

1.2 L'adhésif :

Cliniquement c'est substance (une résine fluide) qui précède le placement du composite, et qui est responsable de l'adhésion micromécanique avec la dentine : la résine pénètre dans la surface dentinaire déminéralisée et les canalicules, et polymérise in situ.

1.3 Le primer :

Lorsque deux matériaux qui doivent être collés ne présentent pas d'affinité particulière l'un pour l'autre, les promoteurs d'adhésion peuvent être utilisés. Ils peuvent réagir avec les deux matériaux de façon à rétablir leur adhésion.

Le primer est un promoteur d'adhésion. Il est responsable de l'adhésion chimique avec la dentine. Il contient deux différents groupes fonctionnels : l'un hydrophile (OH), qui se lie chimiquement au substrat dentinaire collagénique ; l'autre hydrophobe (méthacrylate), qui se lie avec la résine liquide (Bonding).

1.4 La couche hybride :

L'adhésif pénètre dans la dentine mordancée et y polymérise. Cette infiltration de résine crée une couche de transition qui n'est ni de la résine ni de la dentine, mais un hybride des deux. Cette zone d'inter-diffusion résine-dentine est actuellement considérée comme le mécanisme principal d'adhésion des systèmes amélo-dentinaire de dernière génération [68].




Figure 35 : Vue microscopique d'une interface adhésive montrant le composite, la couche adhésive et la couche hybride

2 Evolution de l'adhésion :

L'évolution de l'adhésion jusqu'au collage des inlays/onlays illustre parfaitement le progrès en prothèse fixée. À l'origine, les inlays/onlays étaient fixés avec des ciments conventionnels (phosphate de zinc, verre ionomère), reposant uniquement sur la rétention mécanique de la préparation. Cela limitait la longévité et l'étanchéité marginale des restaurations.

Avec l'introduction des ciments résineux dans les années 1980-1990, une véritable adhésion chimique et micromécanique est devenue possible entre la dentine, l'émail et le matériau prothétique (composite ou céramique). Ce progrès a permis des préparations plus conservatrices, et une meilleure intégration biologique et esthétique.

Aujourd'hui, le collage des inlays/onlays, notamment en céramique (ex. Emax), suit un protocole rigoureux : traitement de la dent (gravure, adhésif), traitement de la pièce prothétique (sablage, salinisation) et cimentation avec des résines hautement adhésives. Cette évolution permet des restaurations durables, esthétiques et biomimétiques, qui respectent l'anatomie dentaire tout en assurant une excellente rétention.[67]

3 Critères requis pour l'adhésion :

Actuellement les verres-ionomères sont les seuls matériaux de restauration ayant une adhésion intrinsèque aux tissus dentaires et ne nécessitant pas l'application systématique d'un système adhésif préalable (De Munck et al., 2005). Le collage des matériaux composites, par contre, nécessite obligatoirement l'application d'un système adhésif. La procédure de collage nécessite d'isoler le site opératoire de l'humidité ou du sang ; pour cela le meilleur moyen est l'utilisation d'un champ opératoire ou digue dentaire.

3.1 Biocompatibilité :

Un adhésif ne devrait induire de réactions néfastes ni pour son utilisateur, ni pour son destinataire (Degrange, 2007). Idéalement, il ne doit être ni allergisant, ni toxique, et ne doit pas induire de réactions mutagènes. Cependant, les adhésifs libèrent des molécules allergènes, telles que le TEGDMA et l'HEMA, en quantité plus importante que les composites, car ces préparations ne contiennent pas ou peu de charges (Schmalz, Geurtsen et Arenholt-Bindslev, 2007). L'étape de mordantage individualisée dans certains systèmes peut aussi être un facteur irritant pour la pulpe. Mais, les résultats in vivo sont favorables : les systèmes adhésifs semblent aider à la cicatrisation pulpaire, tant qu'ils sont employés selon leur protocole et qu'ils ne servent pas de coiffage pulpaire direct (Degrange, 2007).

3.2 Adhésion et étanchéité :

Les systèmes adhésifs doivent permettre (De Munck et al., 2005) :

- D'obtenir une adhésion immédiate de la restauration aux tissus dentaires, critère d'autant plus important que la rétention de la cavité est faible ;

- De constituer une barrière étanche, empêchant la percolation de débris, fluides et bactéries afin de protéger la dentine et la pulpe sous-jacente, et d'éviter des sensibilités postopératoires ou le développement de caries secondaires

3.3 Durabilité :

Une adhésion durable à l'émail est assez bien établie. Cependant au niveau de la dentine, les adhésifs restent sensibles à l'hydrolyse de la couche hybride (De Munck et al., 2005).

3.4 Simplicité et fiabilité de mise en œuvre :

La technique adhésive reste très sensible à l'opérateur (Degrange, 2007).

4 Classification des adhésifs :

L'évolution des adhésifs dentaires a suivi, depuis leur apparition, les progrès de la chimie et des polymères. L'objectif initial d'amélioration de l'adhésion dentinaire ayant guidé les innovations successives s'est vu supplanté récemment par le but de simplification des procédures de mise en œuvre.

Les nouveaux produits adhésifs proposés régulièrement par l'industrie posent légitimement une problématique clinique concernant leur « efficacité » immédiate ainsi que leur comportement face à la dégradation environnementale à plus long terme. Cette « efficacité » clinique peut s'exprimer par leur capacité à générer un assemblage fort et durable mais aussi à assurer et à maintenir une étanchéité, dont dépend directement la pérennité de la restauration collée.[69]

4.1 La classification historique :

Les techniques adhésives ont évolué parallèlement à la compréhension des phénomènes d'adhésion aux tissus dentaires. La classification historique suit l'évolution chronologique des adhésifs, par génération, de 1952 (1^{ère} génération) à nos jours (7^{ème} génération).

Les adhésifs de 4^e génération marquent un changement de paradigme dans la dentisterie. Les débris issus du fraisage, ou boue dentinaire (smear layer), ne sont plus considérés comme une barrière protectrice pour la diffusion agressive des matériaux vers la pulpe. Au contraire, ils causent une perte d'étanchéité délétère pour les tissus pulpaire. Le mordantage des tissus dentaires à l'acide orthophosphorique vise dorénavant à éliminer la boue amélaire et dentinaire.

La quasi-totalité de ces systèmes de 4^e génération se trouve encore aujourd'hui sur le marché dentaire. Ils constituent le gold standard de l'adhésion.

Le principal reproche fait à cette classification historique est son absence de prise en compte des principes actifs des adhésifs et de leurs performances. Si seules les quatre dernières générations sont

commercialisées aujourd'hui, elles sont désignées en des termes issus d'une classification plus rationnelle

Génération	Matériau/marque	Propriétés
Première (1952-1982)	Résines acryliques Sevinton, 1951	<ul style="list-style-type: none"> • Plus résistantes et plus esthétiques que les ciments d'obturation à base de silicate qu'elles remplacent • Aucun potentiel d'adhésion aux surfaces dentaires • Retrait de prise > 6% en volume • Écart important avant le coefficient de dilatation de la dent • Joint médiocre
Deuxième (1982-1985)	Esters méthacryliques de l'acide phosphorique Les adhésifs portent tous une fonction terminale phosphate acide	<ul style="list-style-type: none"> • Pas de traitement dentinaire préalable • Potentiel d'adhérence dentinaire faible (5 MPa, ce qui ne correspond qu'à l'adhérence de la boue dentinaire sur la dentine)
Troisième (1985-1991)	Systèmes adhésifs <ul style="list-style-type: none"> • Tenure[®] (DenMat) • GLUMA[®] Bond (Bayer) • ScotchBond[™] 2 (3M) 	<ul style="list-style-type: none"> • Valeur d'adhérence à la dentine de 8 à 12 MPa
Quatrième (des 1990) Nouveau paradigme	<ul style="list-style-type: none"> • All-Bond (Bisico) • OptiBond, puis OptiBond FL[®] (Kerr), ScotchBond[™] Multi-Purpose (3M), Clearfil[®] Liner Bond (Kuraray), Syntac[®] (Ivoclar-Vivadent) La plupart sont encore sur le marché	Trois étapes : <ul style="list-style-type: none"> • mordantage total (dentine + émail) • application d'un primaire (ou <i>primer</i>) qui favorise le mouillage et la pénétration de la surface traitée • infiltration de la résine adhésive qui doit copolymériser avec le composite
Cinquième (des 1995)	Adper [™] ScotchBond [™] 1 XT (3M), ExcITE Dsc (Ivoclar-Vivadent), OptiBond [®] Solo Plus (Kerr)... Les adhésifs contiennent tous des monomères hydrophiles, des solvants organiques et un peu d'eau	Deux étapes et apparemment plus simples d'emploi : <ul style="list-style-type: none"> • mordantage • application du primaire mélangé à la résine adhésive dans le même flacon sur une dentine déminéralisée non desséchée
Sixième (des 1998)	Adhésifs automordançants Clearfil [®] SE Bond (Kerr), Liner Bond 2 (Kuraray), AdheSE One (Ivoclar-Vivadent)... Déménalisent et infiltrent simultanément les tissus dentaires calcifiés	<ul style="list-style-type: none"> • Réunion du mordantage et de l'application du primaire, puis application de la résine adhésive : la boue dentinaire n'est plus éliminée • Permet de contourner la difficulté clinique de la gestion du degré d'humidité dentinaire (simultanéité de déminéralisation/impregnation)
Septième (des 2000)	Résines de collage « tout en un » RelyX Unicem (3M Espe), Panavia SA (Kuraray), SpeedCem Plus (Ivoclar-Vivadent), G-Cem One (GC), Innocem (Elsodent)... Mélange complexe de monomères et de solvants	<ul style="list-style-type: none"> • Regroupement en un seul flacon des trois étapes du collage • Ultime simplification de la procédure de collage

Figure 36 : Évolution des générations de systèmes adhésifs dentaires de 1952 à nos jours, incluant les matériaux utilisés, leurs marques, et leurs propriétés.

4.2 Classification moderne internationale :

La classification internationale des adhésifs contemporains est fonction de la stratégie de collage et du nombre d'étapes cliniques correspondant au nombre d'applications

Deux grands systèmes sont ainsi distingués :

- Les produits qui requièrent un mordantage suivi de rinçage préalable à leur emploi : ce sont les systèmes MR ou total-etch ou etch-and-rinse. Ils sont appliqués en deux ou trois étapes.
- Les produits appliqués directement sur les tissus dentaires sans aucun traitement préliminaire : ce sont les systèmes auto-mordançants (SAM) ou self-etch. Ils sont appliqués en une ou deux étapes.

Cette classification permet d'intégrer tous les produits actuellement commercialisés dans quatre catégories :

MR 3, MR 2, SAM 2, SAM 1.[66]




Figure 37 : Classification des adhésifs dentaires selon le nombre d'étapes opératoires (MR3, MR2, SAM2, SAM1) et leur protocole d'application.

Lorsque les SAM 1 ne sont contenus que dans un seul flacon prêt à l'emploi (plutôt que dans deux flacons à mélanger), le terme all-in-one est utilisé.

Les colles « auto-auto » ou « autoadhésives », ne requérant pas obligatoirement l'emploi de systèmes adhésifs préalables, sont auto-mordançantes et autoadhésives. Elles sont parfois classées dans les systèmes autoadhésifs. La toute dernière génération de cette catégorie est proposée avec un agent « booster » qui peut être associé préalablement et permet alors d'améliorer leurs propriétés adhésives.

La dernière génération d'adhésifs apparue sur le marché peut, quant à elle, être utilisée selon les deux stratégies, MR ou SAM. Ce sont les adhésifs « universels », encore appelés « multimodes ». Les monomères actifs qu'ils contiennent sont également susceptibles de se lier à des substrats non dentaires tels que les métaux, et ils peuvent être utilisés selon le choix du praticien, avec ou sans mordançage préalable, d'où leur dénomination.[66]

○ **Systèmes MR3 et MR2 :**

Les systèmes MR, ou etch-and-rinse, sont caractérisés par leur première étape : le mordançage à l'acide orthophosphorique. Si les MR 3 constituent encore aujourd'hui le gold standard en matière

d'adhésion, les résultats obtenus, pour les MR 3 et les MR 2, restent cependant très variables d'un opérateur à l'autre.

○ **Systèmes SAM2 et SAM1 :**

Les SAM sont caractérisés par l'association entre l'acide de mordantage et le primaire (deux étapes), voire entre l'acide, le primaire et l'adhésif (une étape). Ce sont des systèmes

Tout qualifiés non pas d'etch-and-rinse mais d'etch-and-dry ou self-etch.

Les systèmes auto-mordançants peuvent être classés en différents groupes selon l'acidité du primaire :

- Fort (strong) : $\text{pH} < 1$.
- Moyen (intermediately strong) : $1 < \text{pH} < 2$.
- Doux (mild) : $\text{pH} - 2$.
- Ultradoux (ultra-mild) : $\text{pH} > 2,5$.

Plus le pH est doux, plus la profondeur d'interaction avec les tissus minéralisés est faible.

4.3 Adhésifs universels ou multimodes :

Les colles polymérisables sont également appelées composite, polymère, pâte ou résine de collage. Elles sont caractérisées par leurs propriétés mécaniques (fluidité adaptée, résistance intrinsèque et résistance à l'usure). Altérées par toute contamination aqueuse, les résines de collage doivent être manipulées à l'abri de l'humidité ambiante et des fluides buccaux.

La terminologie « universels » a été proposée par les fabricants mais elle laisse penser que ces adhésifs peuvent répondre à toutes les situations cliniques ; or, il s'agit plus d'une classe d'adhésifs offrant la liberté de choix entre le mode MR ou le mode SAM lors de leur utilisation. Le terme d'adhésifs multimodes paraît ainsi plus adapté et commence à être utilisé régulièrement dans la littérature. Ces adhésifs universels ont été décrits comme des adhésifs simplifiés, conditionnés en un flacon unique, mais qui, à la différence des SAM 1, sont plus hydrophobes et peuvent être utilisés en une approche à mordantage-rinçage, auto-mordançant ou à mordantage sélectif (mordantage de l'émail uniquement).

Contenant des monomères fonctionnels, ils permettraient d'adhérer aux métaux et à la zircone. Tout comme les SAM, ils peuvent être classés en fonction de leur acidité

- Doux (mild) : $\text{pH} > 2$;
- Ultra-doux (ultra-mild) : $\text{pH} > 2,5$.

II. Collage :

1 Définition :

Selon le dictionnaire Larousse, le collage renvoie à l'action de coller, c'est-à-dire à l'action de faire adhérer une chose à une autre au moyen d'une colle ou d'un adhésif approprié.

Depuis les années 1950, des pionniers tels que Buonocore ont peu à peu ouvert la voie du collage en dentisterie, révolutionnant les pratiques fondées jusqu'alors sur une macro-rétention purement mécanique des restaurations. Toutefois, ce n'est que depuis 30 ans que la dentisterie adhésive s'est largement répandue, imposant au clinicien la compréhension des mécanismes d'adhésion ainsi que la connaissance des substrats de collage et des matériaux utilisés.[70]

2 Avantages :

2.1 Esthétique : grâce à un large choix de teinte de composite ; qui joue un rôle important dans le rendu final et la transmission de la lumière.

2.2 Rétention accrue ;

2.3 Préservation optimale des tissus dentaires en permettant une mise en forme a minima des cavités ;

2.4 L'assemblage par collage se présente comme la solution idéale lorsque l'épaisseur est faible et que la cohésion avec le support doit être plus importante ;

2.5 Protection pulpaire : la couche adhésive permet une protection contre la contamination bactérienne de la pulpe et limite les risques de sensibilité postopératoire ;

2.6 L'adhésion vient compenser la fragilité relative de certains éléments tout céramique et leur confère une longévité aussi importante que des restaurations scellées ;

2.7 La dissipation de contraintes thermiques, physiques et mécaniques grâce à la capacité de déformation du joint de colle.

3 Facteurs influençant :

3.1 L'humidité :

La présence d'humidité (la salive, le sang, le fluide gingival) diminue les valeurs du collage et augmente le risque de micro-infiltrations. Il est donc indispensable d'isoler la dent lors du collage en utilisant une digue.

Remarque : Si un environnement sec est difficile à obtenir comme dans le cas d'une limite sous gingivale, le CVI-MAR8ciment verre ionomère modifié par adjonction de résine) est un meilleur choix car il est moins sensible à l'humidité.

3.2 Les produits chimiques :

L'hypochlorite (NaOCl) : Ses propriétés protéolytiques entraînent une dissolution superficielle des tissus, enlève la couche collagénique et déshydrate la dentine. Ce qui entraîne une diminution des valeurs du collage.

L'eugénol : L'obturation du système endo canalaire avec des ciments endodontiques à base d'eugénol peut perturber la polymérisation des résines. Si un collage de la reconstitution coronoradiculaire est envisagé, il serait préférable d'utiliser un ciment canalaire sans eugénol.

L'assemblage par collage se présente comme la solution idéale lorsque l'épaisseur est faible et que la cohésion avec le support doit être plus importante.

3.3 Classification des colles :

3.3.1 Les colles sans potentiel adhésif : Résines composites de collage :

Elles nécessitent des traitements de surface et l'application d'un agent de liaison.

Elles présentent une large gamme de teintes ce qui nous permet de rectifier des fautes de couleurs lors du collage

Exemple : variolink (Ivoclar vivadent).



Figure 38 : Seringues de VarioLink® Esthetic DC pour le collage esthétique.

3.1.1.1 Indications :

- Facettes (céramique, composite)
- Onlay, Inlay (céramique, composite)
- Attelle de contention en composite fibré

3.1.1.2 Avantage :

L'avantage des colles duales est :

- D'assurer une bonne qualité de prise sur toutes les surfaces du joint
- De permettre au praticien de contrôler le temps de prise à défaut du temps d travail.

3.3.2 Les colles avec potentiel adhésif : Résines composites contenant un monomère réactif :

Ce sont des résines intrinsèquement adhésives grâce aux groupements réactifs qu'elles contiennent. La déminéralisation peut être obtenue par un mordantage suivi d'un rinçage et/ou par l'action des monomères acides contenus dans la colle.

Ces colles nécessitent un conditionnement des surfaces dentaires et prothétiques sans l'utilisation d'adhésifs.

-**Exemple** : Super bond (Morita - Sun Médical)

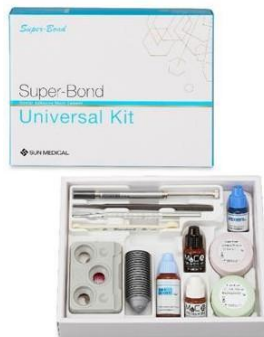

Figure 39 : Kit universel Super-Bond® pour le collage dentaire

3.3.2.1 Indications :

- Facettes.
- Onlay, Inlay (céramique, composite, métallique).
- Attelle de contention.
- Bridge collé.

- Inlay core.
- Couronne céramique, céramo-métallique.

3.3.3 Les colles auto-adhésives : Résines composites de collage auto-adhésives.

Elles sont équivalentes dans leur mode de fonctionnement aux adhésifs en une seule étape et ne nécessitent donc aucun traitement de surface préalable.

Leur pouvoir auto-mordant ainsi que leur simplicité d'utilisation en font leur spécificité. Leur prise se fait initialement par polymérisation chimique, ce qui fait bien d'elles des colles.

Il est conseillé, pour augmenter l'adhésion, de mordancer la surface amélaire, avant le collage, avec de l'acide orthophosphorique à 37%.

Ces colles sont appliquées sans conditionnement ni traitement des surfaces dentaires et prothétiques mais elles possèdent moins de résistance mécanique que les colles sans potentiels adhésifs ; cela contre indique leur utilisation pour coller des facettes en céramique car le joint subit de trop fortes sollicitations dans cette situation.

Exemple : Relyx Unicem (3M ESPE)



Figure 40 : Seringue de ciment auto-adhésif RelyX™ Unicem 2 Automix (3M ESPE)

3.3.3.1 Indications :

- Couronne /bridges céramo-céramiques.
- Couronne /bridges céramo-métalliques.

3.3.3.2 Contre-Indications :

- Facettes.
- Bridges collés.
- Attelles de contention.

4 Interface résine de collage / tissus dentaire :

4.1 Collage aux tissus dentaires :

Deux tissus naturels sont susceptibles de subir les protocoles d'adhésion : l'émail et la dentine. L'hydratation de ces tissus en proportions très différentes complique le processus de collage.

Si l'émail garantit d'excellentes valeurs d'adhérence (jusqu'à 30 MPa), le collage dentinaire reste aujourd'hui encore un défi, La présence de canalicules emplis de fluide crée en effet une situation particulièrement délicate pour l'obtention immédiate et persistante d'un lien adhésif durable et étanche.[73]

4.2 Boues amélaire et dentinaire

Quel que soit le tissu considéré, une couche de débris cristallins adhère à la surface après fraissage. Ces résidus ne peuvent être éliminés par simple rinçage et constituent une barrière pour l'infiltration résineuse. Leur nature reflète la composition du substrat dont ils sont issus. On distingue ainsi une boue amélaire, hautement minérale, constituée de cristallites fracturées, et une boue dentinaire (ou smear layer)

La boue dentinaire est une fine couche, d'épaisseur variant entre 0,5 et 5 μm , composée de cristallites, de petites particules issues de la matrice collagénique ainsi que d'éléments exogènes ayant contaminé la dentine lors de la taille (sang salivaire, bactéries) . En raison de la friction et de la chaleur dégagée par les instruments rotatifs de préparation et de finition, le collagène altéré est de consistance gélatineuse

La boue dentinaire obstrue l'abouchement des tubuli dentinaires en formant des bouchons dentinaires (smear plugs) Bien qu'elle limite ainsi le flux centrifuge du fluide intra tubulaire, ses forces cohésives avec la surface dentinaire sous-jacente sont faibles, de l'ordre de 5 MPa

4.3 Collage à l'email :

4.3.1 principes :

Le défi de coller sur la substance amélaire a été résolu au milieu des années 1950 grâce au concept de mordantage proposé par Buonocore, resté inchangé depuis. Le concept de mordantage amélaire reprend plus largement la théorie de l'ancrage mécanique de McBain, qui est la plus ancienne des théories de l'adhésion

Le mordantage amélaire à l'acide orthophosphorique (de 32 à 40% élimine la boue amélaire, rendant ainsi accessible la structure prismatique sous-jacente. Celle-ci subit une déminéralisation différentielle nécessaire à la création des microporosités de surfaces. Appliqué pendant 15 à 30 secondes, l'acide touche une profondeur d'environ 10 µm et se traduit cliniquement par un aspect blanc crayeux. Alors que le composite de collage en serait incapable, la résine adhésive de faible viscosité s'imbrique dans ces anfractuosités de surface par attraction capillaire, formant une zone d'inter diffusion email résine, ou couche hybride amélaire il se crée ainsi un véritable micro-clavetage mécanique, permettant d'obtenir de fortes valeurs d'adhérence.

D'autres acides moins agressifs ont été testés par le passé tels que l'acide maléique ou l'acide citrique, mais sans garantir d'aussi bons résultats en termes d'adhérence. L'acide orthophosphorique tient également un rôle de nettoyer mais ce n'est pas son but premier. Les surfaces doivent être propres avant d'être mordancées. Pour ce faire le micro-sablage est une des méthodes les plus usitées.

4.3.2 Influence de l'axe des prismes :

L'email est un tissu anisotrope. Cette propriété impacte les systèmes adhésifs, notamment le gel chélatant, dont les capacités de mordantage varient selon la direction des prismes. Une solution chélatante telle que l'acide orthophosphorique dissout préférentiellement les cristallites orientées orthogonalement par rapport à la surface exposée, tandis que les cristallites inclinées seront déminéralisées à une vitesse moindre. La force d'adhérence s'accroît lorsque les prismes sont perpendiculaires à la surface.

Cette dissolution différentielle, qui n'existe pas pour l'email aprismatique, crée un microrelief propre à assurer un ancrage micromécanique. Selon l'orientation des prismes, différents types de mordantage (etching pattern) se distinguent, dont les plus courants sont :

- Le type 1 : le prisme est préférentiellement altéré ;

- Le type 2 : l'émail interprismatique est préférentiellement altère ;
- Le type 3 : la dissolution est limitée lorsque l'émail est aprismatique ou localement résistant à l'attaque acide.

Sur un plan purement clinique, ces différents types de mordançage amélaire semblent se retrouver tous sur l'ensemble d'une surface préparée et mordancée, sans que cela n'affecte négativement les valeurs d'adhésion et le comportement du collage dans le temps. Cela s'explique aisément par l'orientation différentielle des prismes selon la zone d'émail. A titre d'exemple, les bandes de Hunter-Schreger, comprises dans les deux tiers internes de l'émail, se caractérisent par le changement rapide d'orientation des prismes, ce qui potentialise la microrétention mécanique créée par mordançage et, donc, la force d'adhérence. Dans les régions où ces bandes sont rares, notamment au collet, les prismes sont relativement parallèles entre eux, réduisant le niveau de complexité de la surface mordancée et, donc, l'ancrage mécanique

Selon l'orientation des prismes, et donc selon les régions de l'émail concernées, le potentiel de déminéralisation obtenue peut varier.

Les forces d'adhérence à l'émail augmentent lorsque les prismes sont orientés orthogonalement par rapport à la surface.

Les bandes de Hunter-Schreger potentialisent l'adhésion. La fiabilité du collage est moins prévisible dans les régions cervicales où leur densité est moindre

4.3.3 Particularité de l'émail de surface et importance du fraisage :

Bien que la fine couche d'émail aprismatique externe (environ 30 um) s'use physiologiquement dans le temps, l'émail de surface s'hyperminéralise à nouveau lorsque le pH de son environnement permet des échanges ioniques favorables. Par ailleurs, toute surface d'émail peu exposée à l'usure (dent en malposition linguale, par exemple) est susceptible de présenter cet émail aprismatique, même à l'âge adulte. Ces caractéristiques peuvent compromettre la qualité de l'adhésion si l'émail de surface n'est pas éliminé par fraisage.

Remarque : La dent temporaire est bien plus souvent recouverte d'émail aprismatique que la dent permanente. L'augmentation du temps de mordançage ne permet pas de l'éliminer. Seul un fraisage préalable à l'application d'acide orthophosphorique assure un collage efficace

4.3.4 Impact du temps de mordançage :

L'augmentation des temps de mordançage accroît la rugosité de surface mais n'entraîne pas une hausse des valeurs d'adhérence. Il semble consensuel de dire qu'entre 15 et 30 secondes le

mordançage amélaire est optimal.

En dessous de 15 secondes, les valeurs d'adhérence sont moindres. Il n'est donc d'aucun intérêt clinique de prolonger le temps de mordançage amélaire au-delà de 30 secondes.

- **Systèmes adhésifs : MR versus SAM**

Contrairement aux SAM, les systèmes MR assurent l'élimination de la boue amélaire grâce au mordançage à l'acide orthophosphorique. Les agents acides des SAM doivent être capables de traverser la boue amélaire pour déminéraliser les prismes et garantir une adhésion performante. Si les plus agressifs d'entre eux, c'est-à-dire les plus acides, sont capables de dissoudre la boue amélaire, ce n'est pas le cas des primaires auto-mordançants plus doux. Ces derniers présentent des avantages pour l'adhésion dentinaire mais leurs performances restent limitées sur l'émail. Leur interaction faible et superficielle avec l'émail ne permet pas d'obtenir un profil de mordançage suffisamment rétentif, ce qui compromet la force de collage, même après fraisage de la couche d'émail aprismatique.

Le profil de mordançage obtenu avec les adhésifs simplifiés n'est cependant pas systématiquement corrélé à la force de collage indiquant la nécessité d'intégrer, en plus de la donnée pH, d'autres éléments de compréhension. En effet, certains systèmes automordançants modérés permettent d'obtenir des valeurs d'adhérence plus importantes que les systèmes automordançants agressifs. Dans ces cas précis, l'adhésion mécanique, faible, est complétée par une adhésion chimique fondée sur l'utilisation d'un monomère fonctionnel, le 10-méthacryloyloxydécyl dihydrogène phosphate (10-MDP). Malgré l'interaction chimique entre celui-ci et le calcium des cristaux d'hydroxyapatite, les systèmes adhésifs ayant recours à l'acide orthophosphorique permettent d'obtenir les plus hautes valeurs d'adhérence à l'émail.

Le mordançage à l'acide phosphorique est la clé d'une adhésion amélaire forte et durable.

Cliniquement, le mordançage amélaire sélectif à l'acide orthophosphorique, combiné à une approche auto-mordançante plus douce au niveau dentinaire, aboutit à de meilleurs résultats à long terme qu'une approche automordançante simple.

4.4 Collage à la dentine :

4.4.1 Un défi :

Buonocore, qui en 1955 propose le principe du mordantage de l'émail, tente 1 an plus tard le mordantage de la dentine à l'acide chlorhydrique sans succès (adhésion de 3 MPa).

Si la qualité du collage amélaire n'est plus à prouver, le collage dentinaire reste toujours un défi à relever aujourd'hui. Le mordantage de la dentine, qui est moins organisée que l'émail, ne permet pas de créer des microreliefs aussi importants qu'au niveau amélaire. En outre, la dentine étant plus hydrophile que l'émail, la présence d'eau entrave le contact intime résine-dentine.

4.4.2 Principes

Les tenants de l'adhésion dentinaire résident dans la capacité de l'adhésif à :

- Pénétrer les tubuli dentinaires, créant ainsi les brides de résine, ou tags, qui ancrent mécaniquement la résine à la dentine ;
- Infiltrer les fibrilles de collagène exposées à la surface de la dentine intertubulaire déminéralisée, créant ainsi la couche hybride.

Les infiltrations intratubulaires et intertubulaires, ancrages micromécaniques, sont essentielles pour une adhésion de qualité. Ce sont les éléments clés de l'adhésion dentinaire.

Comme au niveau amélaire, un mordantage est nécessaire. La dentine étant moins minéralisée que l'émail, le mordantage est réduit en durée, passant de 30 à 15 secondes. Le mordantage a pour but d'augmenter la mouillabilité et la rugosité dentinaires ; Il permet en effet :

- D'éliminer la boue dentinaire ;
- De déminéraliser la dentine pérítubulaire, augmentant ainsi le diamètre des tubuli ;
- De déminéraliser la dentine intertubulaire, exposant ainsi les fibrilles de collagène.

Infiltration des tubuli : création des brides (tags) de résine

Les tubuli dentinaires étant remplis de fluide, l'adhésion dentinaire est en relation directe avec la perméabilité dentinaire.

La densité et le diamètre des tubuli étant plus élevés en s'approchant de la pulpe, on pourrait supposer que les tags de résine seraient plus importants pour les cavités profondes. Mais l'augmentation de la perméabilité dentinaire conduit à une perfusion continue du fluide dentinaire vers la surface sous l'effet d'une pression intrapulpaire. L'eau résiduelle, qu'il est impossible d'éliminer lorsque les cavités sont profondes, affaiblit nécessairement le joint de colle.

Infiltration des fibrilles de collagène : création de la couche hybride, élément clé de l'adhésion

La couche hybride se forme lorsque les monomères adhésifs infiltrent les fibrilles de collagène de la dentine déminéralisée. Sur un plan historique, Kramer et McLean observent en 1952 une couche intermédiaire entre la dentine et la résine de restauration de l'époque (Sevriton), qu'ils nomment intermediate layer. Il faudra attendre 30 ans pour que Naka-bayashi démontre l'importance de la couche hybride dans l'adhésion aux tissus dentaires. En effet, sa formation semble constituer le principal facteur d'influence de la force d'adhérence.

L'épaisseur de la couche hybride dépend du type de système adhésif (MR ou SAM), des différences régionales du sein de la dentine (superficielle ou profonde) et du type de dentine (saine, sclérotique ou cariée)

4.3.3 MR versus SAM :

Selon le système adhésif choisi, deux options se présentent au praticien :

- L'élimination de la boue dentinaire par un mordantage acide : ce sont les systèmes MR ;
- Le recours à des agents de mordantage moins forts, capables de pénétrer la boue dentinaire et d'agir jusqu'à la matrice dentinaire sous-jacente : ce sont les SAM. Les brides de résine sont alors moins longues et la couche hybride est également réduite en épaisseur.

Quel que soit le système utilisé, le caractère hydrophile du réseau collagénique (et des tubuli remplis de fluide) nécessite l'utilisation d'un agent de couplage, ou primaire, entre la dent hydrophile et l'adhésif hydrophobe. Il peut être appliqué séparément après mordantage (MR 3) ou en même temps que l'adhésif.

La couche hybride varie de 0,5 à 4 µm d'épaisseur selon le système adhésif utilisé. Son épaisseur est corrélée à la force d'adhérence, du moins pour les systèmes MR.

L'acidité des SAM influence la profondeur d'interaction avec la dentine [21], autrement dit l'épaisseur de la couche hybride :

- Fort ($\text{pH} < 1$) : quelques microns d'interaction (3-4 µm) ;
- Moyen ($1 < \text{pH} < 2$) : de 1 à 2 µm d'interaction ;
- Doux ($\text{pH} \sim 2$) : 1 µm d'interaction ;
- Ultradoux ($\text{pH} > 2,5$) : quelques nanomètres d'interaction.

Adhésifs « MR » :

Les systèmes MR déminéralisent la surface dentinaire avant l'infiltration résineuse visant à créer la couche hybride. Ces systèmes, non seulement les MR 2 mais également les MR 3, figurant au rang de gold standard, sont reconnus pour être opérateur-dépendants et très sensibles à la technique de mise en œuvre. Plusieurs éléments cruciaux sont en effet susceptibles d'influencer la qualité de l'interface obtenue :

- Le temps de mordantage ;
- L'intensité du séchage après mordantage.

Un temps de mordantage excessif est préjudiciable. Il entraîne une déminéralisation trop profonde pour le système adhésif, qui sera incapable d'infiltrer toute la hauteur de dentine déminéralisée. Ce phénomène, appelé nanoleakage, crée des vides sous la couche de collage, à l'origine d'éventuelles sensibilités postopératoires et d'une dégradation de l'interface à plus long terme.

Par ailleurs, le mordantage est suivi par un rinçage et un séchage dont le contrôle au niveau de la dentine est délicat.

La gestion du degré d'humidité dans la formation et la qualité de la couche hybride est essentielle : il faut sécher la dentine, mais sans la dessécher.

En effet, l'infiltration résineuse au sein de la toile collagénique exposée après déminéralisation dentinaire dépend de sa microporosité, autrement dit de son taux d'humidité.

C'est le principe du collage humide, ou wet-bonding ; Si le taux d'humidité s'avère insuffisant, les fibrilles s'effondrent et se collapsent, devenant un support alors inapte à subir une infiltration résineuse durable. S'il est au contraire excessif, un phénomène de surmouillage empêche la résine de pénétrer au sein du réseau collagénique et des tubuli ; Il se forme alors des cloques à la surface de la couche hybride (water-tree) où les phases hydrophile et hydrophobe sont séparées.

Le degré précis d'humidité qui doit être gardé après le conditionnement de la surface dentinaire est difficile à déterminer. *Tay et al.* définissent ainsi une fenêtre d'opportunité pour laquelle l'humidité est théoriquement idéale.

Cliniquement, plusieurs techniques peuvent être recommandées :

- L'application d'un bref jet d'air, en aucun cas prolonge ou excessif ;
- Le tamponnement, qui est la méthode la plus sûre pour obtenir le degré optimal d'humidité.

Le tamponnement consiste en un séchage modéré de la préparation à l'air comprimé puis au passage d'un applicateur humide pour absorber l'eau en excès et humidifier les zones trop sèches [26]. L'applicateur peut être une boulette de coton ou une microbrosse préalablement imprégnée d'eau voire, mieux, de chlorhexidine, puis essorée sur un papier absorbant sec.

Note : L'humidité qui doit subsister à la surface dentinaire empêche le contrôle visuel de l'aspect blanc crayeux de l'émail après un mordantage efficace.

Le degré d'humidité est non seulement influencé par la technique de mise en œuvre mais également par le type et la concentration de solvant contenu dans les systèmes adhésifs, dans la mesure où il influence l'évaporation de l'eau résiduelle. De nombreux auteurs précisent le rôle important de l'eau elle-même dans les systèmes adhésifs. Elle est en effet capable de réhumidifier une dentine desséchée, où les fibrilles de collagène se seraient effondrées.

Adhésifs « SAM » :

Les SAM se sont développés pour pallier la difficulté de gestion du taux d'humidité. L'absence de mordantage permet d'éliminer l'étape de séchage, délicate au niveau dentinaire. Des monomères acides déminéralisent et infiltrent simultanément la dentine. Cette déminéralisation moins agressive limite les risques de sensibilités postopératoires. La boue dentinaire, dite hybridée, subsiste en effet, ne mettant jamais les tubuli à nu. La dentine, quant à elle, ne subit aucun risque de dessiccation. Cette approche plus douce peut notamment être indiquée en cas de proximité pulpaire.

D'autres problèmes, propres aux SAM, viennent cependant se poser. La persistance de la boue dentinaire, bien que limitant les sensibilités, entrave la formation de brides de résine, surtout avec les SAM doux et ultradoux.

Les SAM ultradoux laissent par ailleurs subsister une quantité trop importante de cristaux d'hydroxyapatite au sein de l'interface, déstabilisant celle-ci. Au contraire, les systèmes agressifs déminéralisent la dentine profondément, de façon similaire à l'acide orthophosphorique, exposant les fibrilles de collagène et dissolvant totalement les cristaux. Or, une présence non excessive de ces cristaux protège les fibrilles de collagène tout en formant un substrat d'adhésion chimique.

En effet, des monomères fonctionnels contenus dans certains SAM, tels que le 10-MDP, sont capables d'interagir chimiquement avec les cristaux d'hydroxyapatite restants, stabilisant ainsi l'interface adhésive dans le temps.

Certains auteurs caractérisent ainsi une zone résistante à l'attaque acide-base, à proximité de la couche hybride pour les SAM 2, rendant la dentine plus résistante à la récurrence carieuse

Van Meerbeek et al. précisent clairement que les systèmes auto-mordançants agressifs (à faible pH) doivent être abandonnés au profit d'une approche plus douce. Les adhésifs automordançants doivent donc avoir la possibilité de dissoudre la boue dentinaire, sans déminéraliser la surface dentaire trop profondément. La valeur d'adhérence ainsi que la durabilité de l'interface sont liées à la composition chimique et au pH, plus qu'au nombre d'étapes.

Rappel : Lorsque l'approche auto-mordançante est privilégiée, il convient de mordancer sélectivement l'émail à l'acide orthophosphorique afin de garantir l'étanchéité à long terme.

Cette application doit être uniquement périphérique, sans déborder sur le tissu dentinaire, au risque de faire chuter les valeurs d'adhérence sur la dentine

4.5 Collage au ciment :

Quel que soit le type d'adhésifs (MR ou SAM), les forces d'adhérence sont moindres lorsque le collage est effectué sur le ciment. Les fibres de collagène qui s'y trouvent, plus grossières, entraveraient l'infiltration résineuse, la rendant plus faible ou plus inhomogène.

4.6 Collage à la céramique :

Les céramiques se répartissent selon leur capacité d'être mordancée ou pas en :

4.6.1 Céramiques mordançables :

Ce sont des céramiques qui contiennent des silicates avec des pourcentages plus ou moins variables.

- Cette phase vitreuse peut être mordancée par un acide fort, l'acide fluorhydrique, qui permet de créer un relief propice au collage.
 - Cet acide est appliqué avec une grande prudence de par sa toxicité et sa volatilité (port de gant, masque et lunette).
 - L'acide doit être rincé abondamment et neutralisé dans un bain de bicarbonate. C'est une étape qui est réalisée généralement par le prothésiste.
- Dans un second temps, on dépose à la surface de la céramique un silane (étape assurée par le médecin dentiste). Cet agent de couplage permet, d'une part de créer une liaison chimique à la phase vitreuse, et d'autre part de se lier à la résine de collage.

Le silane permet en outre d'augmenter la mouillabilité à la surface de la céramique.

4.6.2 Céramiques renforcées non mordançables :

Dans le cas de céramiques renforcées à l'alumine ou à la zircone ; le traitement à l'acide fluorhydrique est inefficace. Il n'existe pas de protocole idéal.

Le traitement par sablage de l'intrados de la prothèse avec de l'alumine à 50 um permet d'améliorer simplement la rétention finale.

Un dépôt artificiel de silice par projection ou par fusion permet d'utiliser les propriétés des silanes.

Les valeurs d'adhésion obtenues immédiatement sont très importantes (40 MPa).

Cependant, cette couche de silice déposée mécaniquement à la surface de la céramique semble vieillir. L'utilisation d'un CVIMAR (ciment verre ionomère modifié à la résine) permet d'obtenir des valeurs d'adhésion moyennes (12 MPa).

Pour le collage des céramiques renforcées, l'utilisation de colle de type 4-META, ou MDP permet d'obtenir des valeurs d'adhésion importantes.

Remarque : Ces céramiques étant plus ou moins opaques, il est important d'utiliser un système adhésif en partie ou totalement chémopolymérisant, et non pas seulement photopolymérisant.

4.7 Collage à la résine composite :

Les résines composites sont aussi employées dans des techniques restauratrices indirectes

Il faut traiter l'intrados de la pièce prothétique pour améliorer le collage. On réalisera systématiquement un sablage à l'alumine.

On peut ensuite traiter les charges de verres contenues dans le composite comme l'on traite une céramique, en réalisant un mordantage à l'acide fluorhydrique et en appliquant dans un second temps un silane.

Si la pièce prothétique n'est pas trop épaisse (< 2-3 mm), on peut utiliser un adhésif photopolymérisant. Au-delà de cette épaisseur il faut utiliser un adhésif chémopolymérisant prématurément sous les effets des agressions thermiques et mécanique.

4.8 Le collage au métal :

Le collage aux alliages métalliques a été tout d'abord obtenu par rétention mécanique :

- D'abord sous forme de macrorétention (ailettes perforées des bridges de Rochette).
- Puis microrétention par sablage à l'alumine.

Le collage avec un alliage noble est moins efficace qu'avec un alliage non précieux.

Afin d'augmenter cette adhésion, des traitements de surface ont été proposés, ils consistent à déposer à la surface du métal, de la silice.

Cette silice est ensuite couplée à la résine de collage par l'application d'un silane.

Le protocole préconisé est donc de sabler la pièce prothétique avec de l'alumine à 50 um, puis d'utiliser une résine de type 4-META ou Panavia®.

4.9 Collage de la zircone :

Le collage des inlays/onlays en zircone est une procédure délicate qui nécessite une préparation minutieuse pour garantir une adhésion durable et efficace. En raison des propriétés particulières de ce matériau. La zircone, étant une céramique polycristalline dépourvue de phase vitreuse, ne peut pas être mordancée à l'acide fluorhydrique comme les autres céramiques. C'est pourquoi un sablage à l'oxyde d'aluminium est essentiel afin de créer une micro-rétention mécanique. En complément, l'application d'un primer contenant du MDP (Monomère Phosphate) est indispensable. Ce primer assure une liaison chimique entre la surface sablée de la zircone et le ciment de collage. Pour garantir une adhésion optimale, il est crucial d'utiliser un ciment composite spécifique, compatible avec les primers MDP, tels que Panavia V5® ou Multilink Automix® et il faut Évitez l'utilisation de silane : Contrairement aux céramiques vitreuses, la zircone ne contient pas de silice, rendant l'utilisation de silane inefficace.

5 Protocole de collage :

Il n'existe pas un protocole universel applicable à toutes les colles utilisées en dentisterie adhésive. Chaque système adhésif possède ses propres particularités, dictées par le fabricant. Néanmoins, certaines étapes fondamentales sont communes à la majorité des protocoles et conditionnent la réussite du collage :

Préparation de la dent :

Tout d'abord, l'isolation rigoureuse de la dent à l'aide d'une digue est indispensable. Cette étape permet d'éviter toute contamination par l'humidité, la salive ou le sang, garantissant ainsi un environnement opératoire optimal pour l'adhésion.

En cas de contamination de la surface mordancée, notamment par le sang ou la salive, il est impératif de remordancer cette zone. En effet, toute souillure peut altérer la qualité de l'adhérence, en empêchant l'adhésif de pénétrer efficacement dans les structures dentaires.

Le séchage de la dent après le mordantage doit être modéré. Un excès de séchage peut entraîner

un affaissement des fibrilles de collagène, tandis qu'un excès d'humidité peut diluer l'adhésif. Il s'agit donc d'un collage dit « sec et humide », où la surface doit être légèrement humide, mais sans excès, afin de favoriser une infiltration optimale de l'adhésif.

L'application de l'adhésif doit se faire par friction, à l'aide d'un micro-pinceau ou d'un applicateur prévu à cet effet. Ce mouvement de frottement pendant quelques secondes assure une meilleure pénétration de l'adhésif dans les micro-irrégularités dentaires, renforçant ainsi la liaison.

Il est essentiel de bien connaître le système adhésif utilisé, ses propriétés chimiques, ses conditions d'application, ainsi que ses indications cliniques. Certains adhésifs nécessitent un mordantage préalable (total-etch), d'autres sont auto-mordantants. Une bonne compréhension de ces éléments permet d'adapter le protocole à chaque situation clinique pour garantir la durabilité et la fiabilité du collage.

Préparation de la surface interne de la pièce prothétique :

La réussite du collage ne dépend pas uniquement du traitement de la dent : la préparation de la surface interne de la pièce prothétique (facette, inlay, onlay, couronne) est également primordiale. Cette préparation varie selon le matériau utilisé :

Pour les pièces en céramique feldspathique ou di-silicate de lithium (type E.max) : la surface interne doit être gravée à l'acide fluorhydrique pendant un temps déterminé (souvent 20 secondes pour le di-silicate), puis rincée abondamment. Ensuite, un silane est appliqué afin de favoriser l'adhésion chimique entre la céramique et la résine.

Pour les restaurations en zircone : le traitement diffère car la zircone est résistante à l'acide fluorhydrique. On recommande un sablage doux à l'alumine, suivi de l'application d'un primer spécifique à la zircone, souvent à base de MDP.

Pour les pièces en résine composite (CAD/CAM) : un sablage est recommandé, suivi éventuellement d'un mordantage à l'acide phosphorique et de l'application d'un adhésif adapté ou d'un agent de liaison pour résine.

Une manipulation correcte et dans le bon ordre de ces étapes est cruciale. Le non-respect du protocole de traitement de la pièce prothétique peut compromettre l'intégrité du collage, même si la préparation dentaire a été correctement réalisée.

Le collage proprement dit :

Une fois la dent et la pièce prothétique préparées, on procède au collage proprement dit, selon les étapes suivantes :

1. Application de la colle (résine de collage) :

La résine de collage (colle) est déposée à l'intérieur de la pièce prothétique ou directement sur la dent, selon le système utilisé. Il est crucial de bien répartir la résine pour éviter les bulles et les manques.

2. Positionnement de la pièce prothétique :

La pièce est placée avec soin sur la dent. Une pression uniforme est exercée afin de chasser les excès de résine et assurer un ajustement parfait.

3. Élimination préliminaire des excès :

Avant photopolymérisation complète, on peut effectuer un gommage préliminaire des excès à l'aide d'un pinceau ou d'un instrument, après une courte photopolymérisation de quelques secondes (tack-cure), ce qui facilite le retrait sans déloger la pièce.

4. Photopolymérisation :

La résine est ensuite photopolymérisée selon le temps recommandé par le fabricant, en éclairant toutes les faces de la restauration (vestibulaire, palatine/linguale, occlusale). Une polymérisation complète est essentielle pour garantir la solidité et la stabilité du collage.

5. Finition et élimination finale des excès :

Après polymérisation, tous les excès résiduels sont soigneusement retirés avec des lames scalpel, des curettes ou des fraises fines. La finition marginale et le polissage sont ensuite réalisés pour restaurer l'anatomie et préserver la santé parodontale.

CHAPITRE V : EVOLUTION DES CONCEPTS

CHAPITRE V : Evolution des concepts

La dentisterie contemporaine est entrée ces dernières années dans une nouvelle ère : celle de l'adhésion ; biomimétisme et la minimalement invasive.

Ce sont les restaurations partielles collées qui représentent au mieux cette nouvelle dentisterie en prenant une place incontournable dans l'arsenal thérapeutique moderne du chirurgien-dentiste.

Elles permettent de contrer les limites des restaurations directes mais surtout offrent une réelle alternative à la couronne périphérique conventionnelle dans un souci de préservation tissulaire. Ces dernières ont donc leurs exigences centrées sur la biologie (préservation tissulaire) mais également sur la biomécanique (garante de la résistance finale de la dent restaurée).

La mise en pratique de ces changements de paradigmes vient bouleverser les habitudes opératoires du praticien ce qui nécessite de mener une réflexion sur les nouvelles formes de préparations, les nouveaux biomatériaux disponibles, les nouveaux protocoles d'assemblage et les nouveaux outils à disposition.

Ainsi dans un souci de préservation tissulaire, ce n'est plus la dent qui doit s'adapter aux besoins de la restauration mais bel est bien la restauration à la structure dentaire. La dent est placée au centre de notre exercice. Les restaurations partielles collées peuvent ainsi prendre des formes cliniques variées comme les facettes, les chips, les inlays, les onlays, les overlays, les veneerlays, ou encore les tables-tops. Cette thèse décrira les restaurations partielles collées limitées au secteur postérieur [74]

1 Vers une dentisterie contemporaine ?

Selon Yves MICHAUD professeur de philosophie et Raymonde MOULIN directrice de recherche émérite au CNRS, le terme contemporain revêt deux sens :

- Qui est de notre temps, sans autre valeur que celle de la coexistence avec le présent ;
 - L'idée d'une acuité et d'une pertinence particulière par opposition à ce qui est banal/ dépassé
- Plus précisément, la dentisterie contemporaine doit dorénavant se baser sur les objectifs suivants :
- Préserver l'organe dentaire ;
 - Assurer une prise en charge globale et multidisciplinaire du patient ;
 - Répondre aux exigences : biologiques, biomécaniques, fonctionnelles et esthétiques actuelles
 - Permettre la persistance de la dent sur l'arcade le plus longtemps possible. Plusieurs concepts

guident aujourd'hui cette dentisterie moderne :

- Le gradient thérapeutique
- Le biomimétisme/ la biocompatibilité
- La préservation tissulaire : la minimal invasive dentistry.
- L'adhésion [77]

2 La place des restaurations partielles indirectes dans le gradient thérapeutique :

En 2009, Giles Tirlet et Jean-Pierre Attal décrivent le gradient thérapeutique. Ce gradient sert de guide de réflexion pour la prise en charge thérapeutique, en utilisant la technique la moins invasive possible adaptée à la situation clinique.

Les différentes thérapeutiques sont classées sur un axe horizontal de la moins mutilante (située à gauche de l'axe) à la plus mutilante (à droite de l'axe).

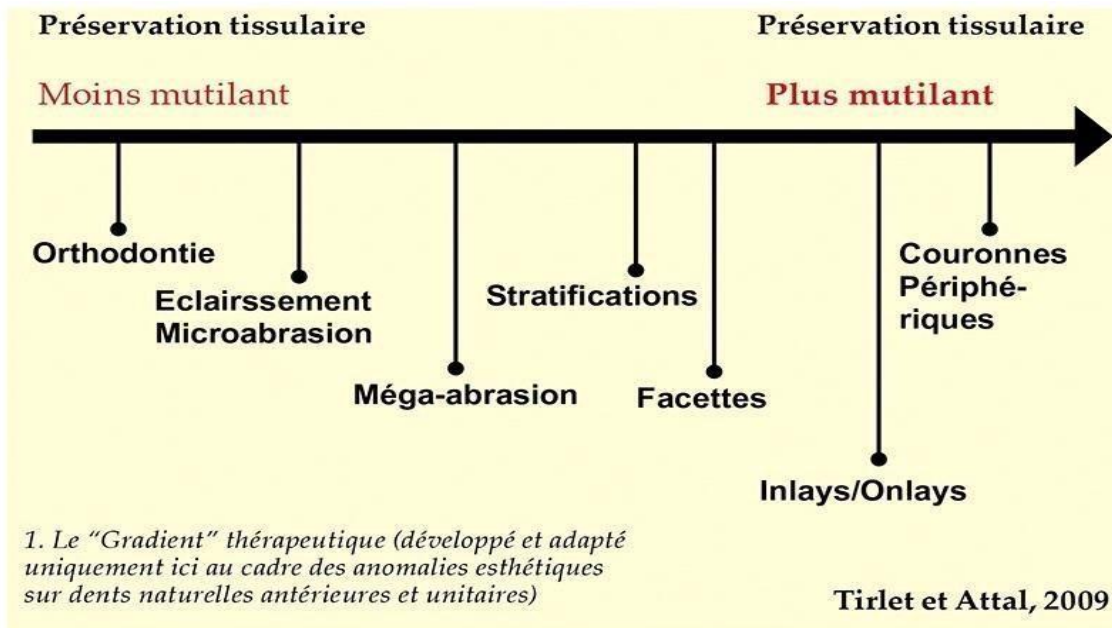


Figure 41 : Gradient thérapeutique : de la préservation tissulaire maximale aux traitements les plus mutilants selon l'indication esthétique

Les restaurations partielles indirectes -inlays/onlays- occupent une place centrale et équilibrée dans le gradient thérapeutique de 2009 : ils sont une solution intermédiaire idéale entre un composite direct (moins résistant) et une couronne (plus invasive). [75]

2.1 Restaurations partielles indirectes versus restaurations directes :

Actuellement l'indication entre restauration directe et indirecte collée se repose sur les indications proposées dans les années 1990 et début des années 2000, par divers auteurs comme *Dietschi et Spreafico* 98, par Magne 99, ou par Lasfargues¹⁰⁰.

2.1.1 Les points importants ressortent principalement de ces indications : [51]

A. Localisation de la dent et des cuspidés concernées :

Les molaires constituent des indications fréquentes des restaurations résistantes car le stress mécanique y est plus important sur les cuspidés de la dent. Toute faiblesse cuspidienne, engendre un risque de fracture ; une indication de recouvrement se pose.

B. Le volume de la perte de substance :

Dans une cavité volumineuse, les contraintes liées au retrait de polymérisation des composites en méthode directe sont très importantes et peuvent engendrer des sensibilités postopératoires par des infiltrations de fluides buccaux et des reprises de carie. Ces contraintes de polymérisation exercées sur les structures résiduelles sont aussi à l'origine de fêlures ou de fractures au niveau de l'émail bordant la restauration. Quelle que soit la technique d'application du composite (stratification), le stress de polymérisation n'est pas contrôlable et il est préférable de faire appel à des restaurations indirectes collées dans les cavités volumineuses de classes I et II.

C. Présence de fissures :

Les dents présentent des craquements associés à des fissures amélo-dentinaires, sont préférentiellement traitées par un recouvrement cuspidien.

D. Dent dépulpée :

Les conséquences mécaniques du traitement endodontique en lui-même sont très modestes en regard de celle liées au délabrement tissulaire global de la dent. Cela étant, à l'exception des nécroses, la dent dépulpée est généralement associée à une forte perte de tissus coronaires.

De plus, ce délabrement est souvent accentué par la nécessité d'accès à la chambre pulpaire, qui traduit par une perte centro coronaire importante. Tous ces paramètres font de la dent dépulpée une situation à risque.

E. La valeur des structures anatomiques résiduelles :

Lorsque la perte de substance entraîne la réduction d'une ou de plusieurs cuspides, il est plus aisé de rétablir une anatomie occlusale correcte avec des contacts statiques et dynamiques optimaux au laboratoire qu'en bouche.

F. Le nombre de restaurations :

Si plusieurs restaurations doivent être réalisées dans un même quadrant, les techniques de laboratoire permettent de rétablir de façon optimale les points de contact interdentaires.

Cliniquement, les techniques indirectes réduisent le nombre de séances et le temps passé au fauteuil dentaire.

G. La situation des limites :

La présence d'émail en périphérie de toute la restauration est le garant de pérennité du collage. Cependant, en 1995, Dietschi et coll. ont montré que les restaurations directes nécessitent une épaisseur minimale de 1 mm d'émail en cervical avec une limite chanfreinée. Pour les restaurations indirectes collées, une étanchéité satisfaisante est obtenue avec seulement 0,5 mm d'émail, et ce quel que soit le type de limite.

H. La situation de la dent sur l'arcade :

Les secteurs postérieurs peuvent être difficiles d'accès, notamment dans les cas d'ouverture buccale réduite (par exemple, restauration occluso-distale d'une 17 ou d'une 18), et contre-indiquent l'utilisation d'une technique directe.

I. L'expérience du praticien :

Formation, habitudes cliniques, plateau technique, etc., sont aussi des critères de choix entre restauration directe et indirecte. La gestion des points de contact, la restauration du profil d'émergence, notamment sur les dents qui présentent des concavités radiculaires (faces mésiales des premières prémolaires maxillaires et des premières molaires mandibulaires) ne sont pas aisées et peuvent être plus simples à réaliser sur un modèle en plâtre qu'en bouche.

J. L'occlusion :

Dans le cas de nombreuses restaurations coronaires, la gestion de l'occlusion est plus aisée par une technique indirecte, car on dispose des rapports d'occlusion interdentaires entre les modèles de travail (modèles montés en occluseur ou sur articulateur). La présence d'une para-fonction comme le bruxisme (qu'il soit statique ou dynamique) ne contre-indique que l'utilisation des restaurations indirectes partielles en céramiques. La réhabilitation des dentures abrasées pourra se faire grâce à des onlays composites ou en.

K. L'esthétique :

Le rendu esthétique (gestion des masses émail et dentine, caractérisation des sillons, etc.) géré par le prothésiste est plus performant, à condition de maîtriser la transmission des informations entre le praticien et ce dernier (photographie, prise de teinte, fiche de liaison...). **C'est donc le fruit de l'analyse clinique de ces paramètres qui aidera le praticien à choisir entre restaurations directes et indirectes**

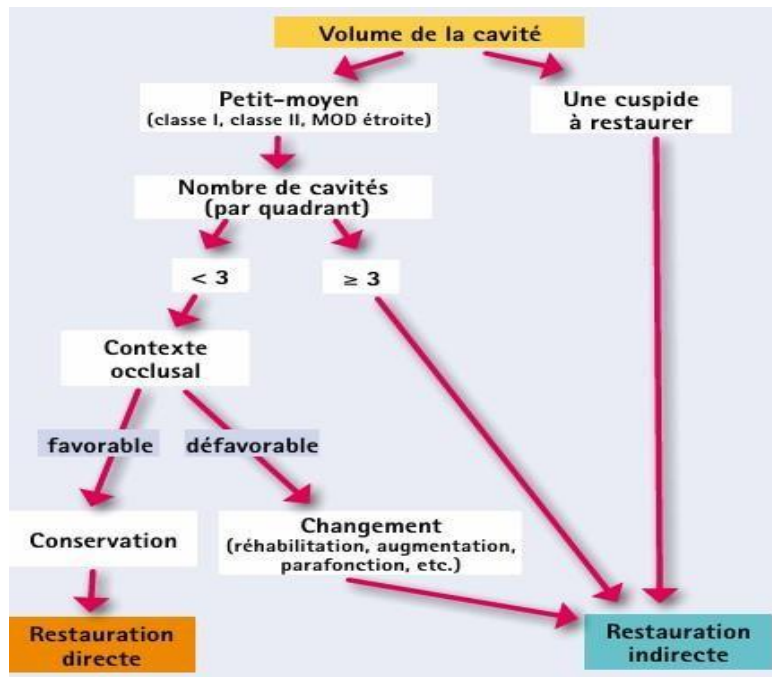
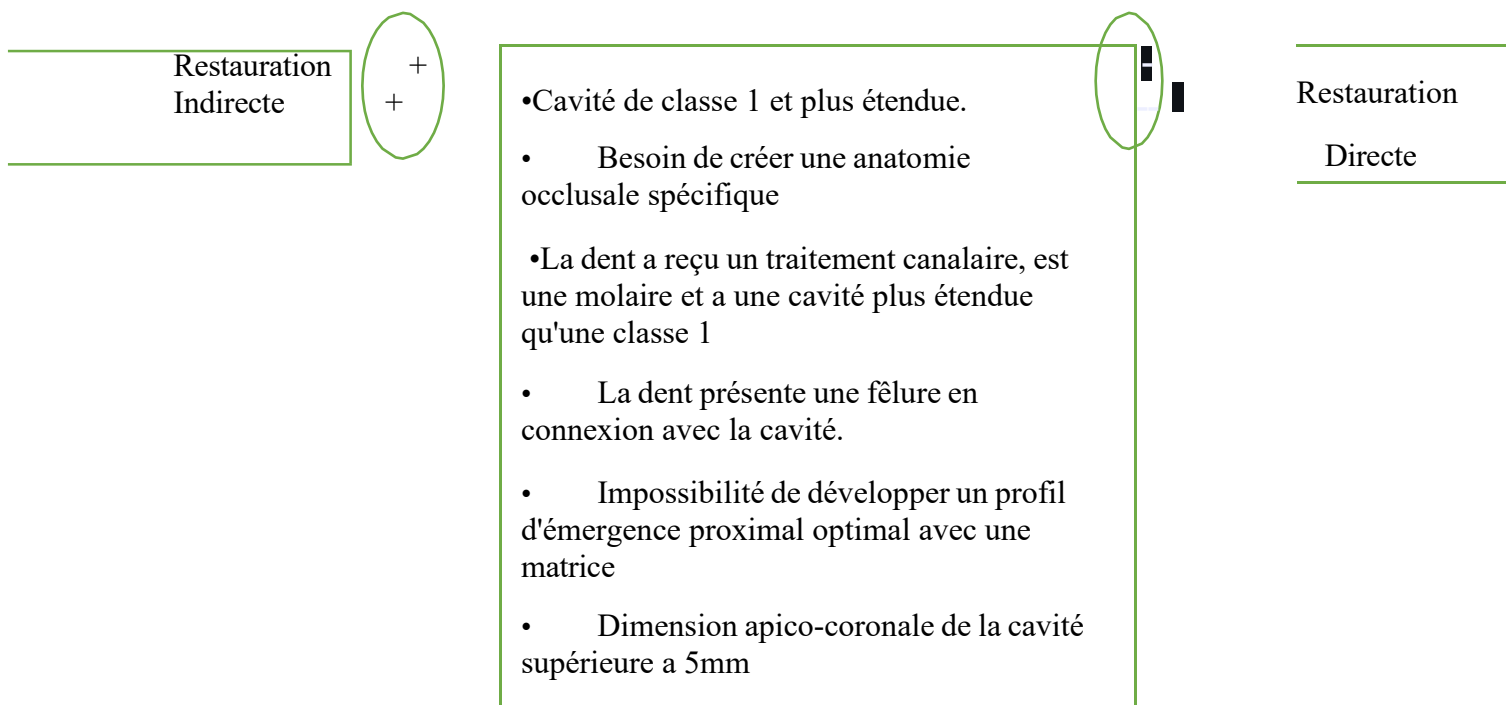


Figure 42 : Arbre décisionnel pour le choix entre restauration directe ou indirecte selon le volume de la cavité, le contexte occlusal et le nombre de cavité

Ceci nous amène à nous demander pourquoi est-ce que les auteurs préconisaient-ils de faire des restaurations indirectes ?

Plusieurs éléments de réponse à cela :

1. Meilleure gestion de l'anatomie occlusale et de l'occlusion.
2. Meilleure gestion des profils d'émergences et des points de contacts.
3. Contraction de prise des composites de restaurations directs : moins bonne adaptation marginale, surtout pour des limites dentinaires, et augmentation de la flexion cuspidienne dû à cette rétraction du composite. Phénomène d'autant plus important que la cavité à restaurer était large.
4. Meilleures propriétés mécaniques des matériaux de restauration indirecte qui supportaient mieux les contraintes occlusales en cas de recouvrement cuspidien.
5. Meilleure esthétique.



2.2 Restaurations partielles indirectes versus couronnes périphériques :

Le choix entre ces deux solutions dépend de nombreux facteurs cliniques, mais aussi du degré de conservation de la dent. Avec l'évolution des matériaux et des techniques adhésives, les restaurations partielles indirectes s'imposent aujourd'hui comme une alternative fiable, esthétique et

surtout plus conservatrice que la couronne traditionnelle. [87]

2.2.1 Les critères de choix :

A. La perte de substance :

- Couronne : si toutes les faces et toutes les cuspides sont compromises.
- RPI : si la perte est partielle 1 à 3 faces

B. La préservation tissulaire

- RPI : solution minimale (plus respectueuse de la dent).
- Couronne : nécessite une préparation plus invasive et une réduction de toute la dent même si certaines parties sont intactes

C. La vitalité de la dent :

Alors que la couronne était l'option de restauration de référence pour les dents dépulpées, les restaurations partielles indirectes (RPI) tendent désormais à être privilégiées en première intention, en raison de l'avènement du collage.

D. Exigence esthétique :

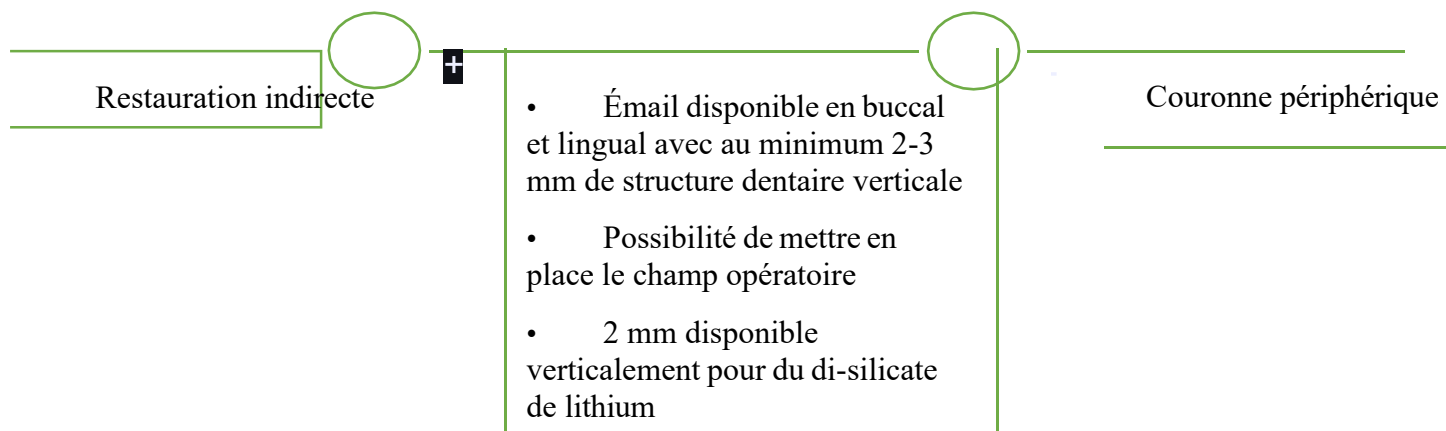
Les deux peuvent être réalisées en céramique esthétique, mais : Les restaurations partielles indirectes sont plus discrètes, conservent d'avantage l'anatomie naturelle. La couronne peut donner une apparence plus uniforme, surtout en zone antérieure.

E. Risques mécaniques / Bruxisme :

- Couronne : plus solide, plus adaptée aux fortes pressions (molaires, bruxeurs).
- RPI : suffisant si les contraintes masticatoires sont modérées.

F. Coût et durée de vie :

- Onlay : généralement un peu moins cher et plus rapide à poser.
- Couronne : plus coûteuse, mais durée de vie plus longue dans les cas sévères.



Le concept de gradient thérapeutique illustre ce qu'est la dentisterie minimalement invasive aujourd'hui. Elle privilégie des restaurations adhésives, de préférence la moins invasive possible, nous permettant de moins préparer les dents, de préserver plus de tissus, et donc de préserver plus longtemps la vitalité pulpaire et la dent sur l'arcade.

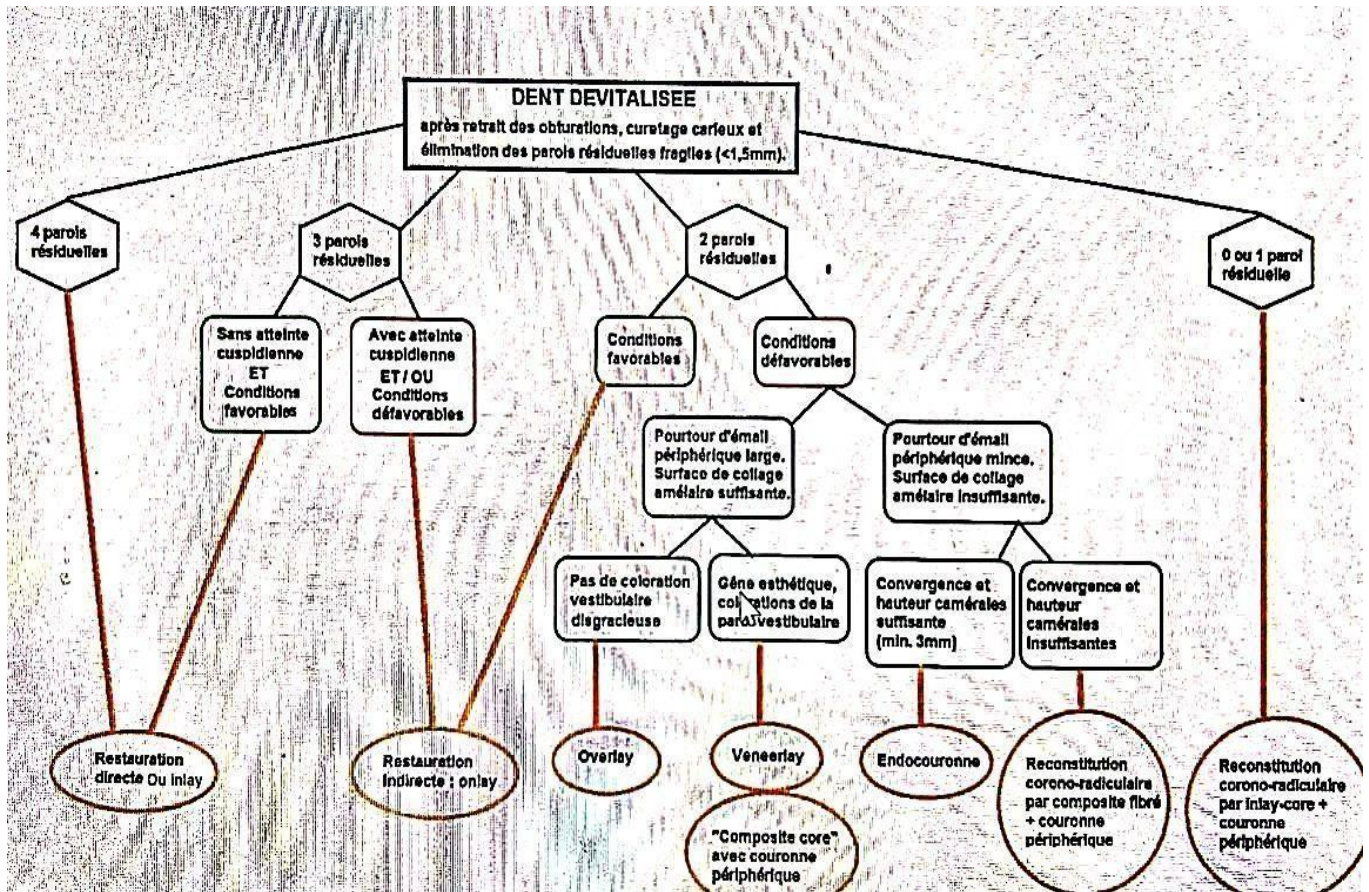


Figure 43 : Arbre décisionnel pour la restauration d'une dent dévitalisée selon le nombre de parois résiduelles et les conditions cliniques

3 Evolution dans les préparations de taille :

L'approche de la préparation dentaire a évolué au fil du temps, passant de méthodes invasives à des techniques plus conservatrices, grâce aux avancées de biomatériaux en adhésion et en compréhension biomécanique de la dent :

3.1 Concept mécaniste (approche traditionnelle) :

La taille extensive traditionnelle est une approche de préparation dentaire qui repose sur la réduction importante de la structure dentaire pour assurer la rétention et la résistance des restaurations scellée, cette méthode dominante avant l'avènement des techniques adhésives modernes était largement basée sur les principes de Black (1890) en dentisterie restauratrices et sur les concepts de rétention mécanique en prothèses fixée. Les préparations de ces couronnes prothétiques demandent une élimination considérable des tissus résiduels de la dent afin de pouvoir créer le pas d'insertion verticale nécessaire et de ménager la place pour les matériaux de reconstitution (céramiques épaisses et alliages métalliques).

Bien souvent, l'émail et la dentine non cariés étaient souvent sacrifiés pour respecter les formes standardisées des préparations prothétiques et le traitement endodontique de ces dents doit être réalisé non pas pour répondre aux besoins symptomatologiques de la dent mais bien dans le seul but d'accroître la rétention coronaire en permettant la réalisation d'ancrages radiculaires sous formes de faux moignons. [88]

Pour comparaison, la préparation d'une molaire vivante en vue de recevoir une couronne implique environ 60 à 70% de perte de volume coronaire, contre 5,5 à 27% dans le cas d'un

Inlay/onlay, Ainsi, en raison de cette mutilation importante voire extrême du tissu dentaire, les conceptions traditionnelles sont de plus en plus abandonnées, pour laisser place à une stratégie exclusivement adhésive, basée sur des principes biomimétiques et de préservations tissulaires.

Les indications pour couronnes totales unitaires, se voient donc de plus en plus restreintes à des réfections d'anciennes couronnes défectueuses, ou à la restauration de dents dépulpées offrant une structure résiduelle insuffisante pour un collage durable. La couronne a donc encore sa place, bien évidemment, dans notre arsenal thérapeutique, mais son indication en première intention s'est limitée considérablement au profit des restaurations partielles. C'est ce que Pascal Magne appelle la « No Post, No Crown dentistry »

3.2 Le biomimétisme :

La biomimétique consiste à observer, reproduire et imiter artificiellement la nature et les procédés de la nature, en dentisterie il s'agit d'aboutir à un modèle le plus proche de la dent naturelle afin d'en assurer la pérennité sur l'arcade. Il doit y avoir une véritable intégration naturelle des biomatériaux mimant au plus proche le comportement physiologique de la dent naturelle.

P. Magne et U. Belser nous le rappellent : « L'application du principe biomimétique permet de conclure raisonnablement que le but des nouvelles approches thérapeutiques n'est pas l'obtention de la restauration la plus résistante, mais plutôt d'une restauration compatible avec les propriétés mécaniques, biologiques et optiques des tissus dentaires sous-jacents ». [83]

3.2.1 Enjeux biomécaniques :

Alors que l'approche traditionnelle recherchait la rétention avec des matériaux les plus résistants et rigides possibles, le biomimétisme recherche la création d'un véritable « complexe dento-prothétique » grâce aux matériaux et aux systèmes adhésifs. Ayant un rôle d'amortisseur et d'absorbeur des contraintes, la JAD qui assure la liaison entre l'émail et la dentine, est un véritable modèle de référence aux systèmes adhésifs et polymères de collage utilisés pour renforcer l'intégrité biomécanique de la couronne dentaire. La couche hybride, créée sur la dentine lors de l'assemblage adhésif, avec la constitution naturelle de la JAD montre une grande similitude. Cette couche hybride pourrait avoir un comportement voisin de celui de la JAD. Le modèle de substitution est l'ensemble céramique/résine composite/adhésif amélo-dentinaire qui constitue « l'unité de bio-émulation » des tissus dentaires.

Par l'évolution des techniques adhésives et du développement des matériaux céramiques et composites, il paraît possible aujourd'hui d'arriver à reproduire une correspondance biomimétique entre des matériaux de substitution esthétique et le substrat anatomique d'une dent naturelle et de recréer le continuum biomécanique de la dent naturelle. Pour optimiser l'intégration biomécanique et optique des restaurations modernes il est donc indispensable de parfaitement comprendre la configuration tridimensionnelle et les interrelations spatiales respectives des éléments coronaires. Cliniquement, le praticien a tout intérêt de préserver l'émail afin de conserver cette coque naturelle rigide sans détruire l'interphase fonctionnelle qu'est la JAD. [83]

3.2.2 Enjeux fonctionnels :

Le biomimétisme cherchera à rétablir les fonctions occlusales par le respect des caractéristiques morphologiques de la dent.

3.2.3 Enjeux biologiques :

L'approche biomimétique s'applique principalement à la conservation des tissus sains, c'est-à-dire au respect de la biologie (maintenir à tout prix la vitalité pulpaire) par les techniques minimalement invasives.

3.2.4 Enjeux esthétiques :

Les effets optiques inhérents à la dent et les caractéristiques naturelles des matériaux de restaurations d'aujourd'hui rendent cette approche thérapeutique très attractive sur le plan esthétique pour le praticien et le patient.

En conclusion la "Biomimétique" permet d'associer ainsi deux paramètres fondamentaux au cœur de la dentisterie moderne : la préservation tissulaire et l'adhésion. Où la trinité dentaire peut être restaurer par l'ensemble céramique/résine composite/adhésif amélo-dentinaires qui en représente l' « unité de bio-émulation ». La dentisterie adhésive restant la pierre angulaire de ce concept. Le concept biomimétique pourrait se résumer en trois attitudes bien différenciées mais intimement liées selon Pascal Magne :

- Observer la dent naturelle ;
- Respecter la dent naturelle ;
- Et copier la dent naturelle.

3.3 Concept de préservation tissulaire -MINIMAL INVASIVE DENTISTRY- :

La minimal invasive dentistry Selon Belser en 2010, « le praticien d'aujourd'hui est confronté à la difficulté d'oublier les règles strictes des préparations pour prothèse conjointe pour entrer dans un nouveau monde, celui du collage, où la préservation tissulaire devient le cœur des préoccupations ».

Depuis plus d'une vingtaine d'années, la recherche d'une ultra-conservation des tissus est poussée au maximum de ses possibilités par les concepts de la dentisterie mini-invasive : traitement chimique, reminéralisation, protection, intervention chirurgicale limitée au site altérée, micro-abrasion, macro-abrasion, réduction cavitaire afin de préserver l'émail sain, détection des lésions

carieuses par fluorescence et curetage dentinaire sélectif limité aux tissus infectés.

Ce concept de bio-conservation tissulaire concerne aussi le traitement des cavités profondes (proximité pulpaire) et de volume important (exposition dentinaire).

Pour le praticien il devient difficile de faire le bon choix devant cet éventail de possibilités mais cela permet souvent de retenir l'approche la plus économe de tissus sains, et donc de pouvoir appliquer le « principe biomimétique ». [86]

L'objectif doit être alors de garantir la pérennité de la dent sur l'arcade, de protéger et de conserver le tissu pulpaire (tant qu'il n'y a pas de symptomatologie) afin d'éviter des traitements endodontiques trop précoces et de conserver les tissus minéralisés sains et solides (grâce aux possibilités d'adhésion) au dépend des préparations périphériques systématiques pour couronne. Ce principe de « moins d'endodontie, moins de couronne » ou par extension de

« No post no crown » servent de promoteur au succès des restaurations adhésives.

De plus, l'espérance de vie de la population étant en augmentation (en moyenne un trimestre par année), une future réintervention sur les restaurations semble inévitable. Cela impose plus que jamais, la préservation optimale des tissus dès la première intervention clinique sur la dent, pour faciliter toutes réinterventions futures.

En effet, les échecs des restaurations partielles sont non seulement plus faciles à gérer que les échecs des restaurations périphériques, mais la plupart du temps, la dent reste conservable et une nouvelle restauration partielle reste possible. Ainsi l'engrenage des restaurations qui aboutit à la perte de la dent est brisé et la longévité de la dent sur l'arcade est augmentée. [84]

3.3.1 Les principes de la dentisterie minimalement invasive :

1. Préserver un maximum de tissu sain : Le cœur de la DMI est d'intervenir le plus légèrement possible : on ne retire que les tissus strictement atteints (carie, fracture), en épargnant tout le reste.
2. Détection précoce des lésions : L'objectif est de traiter les problèmes tôt, avant qu'ils ne nécessitent de lourdes restaurations. Cela inclut la surveillance des lésions initiales et l'utilisation de technologies de diagnostic précis (caméras intraorales, transillumination, etc.).

3. Restauration plutôt que remplacement : On privilégie les techniques de réparation des restaurations existantes quand cela est possible, au lieu de tout remplacer systématiquement.
4. Utilisation de matériaux adhésifs modernes : Les adhésifs dentinaires permettent de coller solidement les restaurations (onlays, inlays, facettes) sans devoir tailler la dent autant qu'avec les techniques classiques.
5. Prévention et entretien personnalisé : La DMI accorde une grande importance à la prévention : hygiène, alimentation, fluor, scellement des sillons, suivi régulier. On cherche à éviter l'escalade des traitements invasifs.
6. Évaluation du risque carieux individuel Chaque patient a un profil de risque différent. En DMI, on adapte les soins en fonction de ce risque, pour proposer des traitements personnalisés et proportionnés.
7. Favoriser la reminéralisation Dans certains cas, les lésions carieuses débutantes peuvent être stabilisées ou reminéralisées, plutôt que traitées par forage.
8. Interventions ciblées, minimalement traumatisantes : On emploie des instruments adaptés, parfois assistés par microscope, pour intervenir avec la plus grande précision et éviter d'endommager les structures voisines [86].

CHAPITRE VI : ETAPES ET TECHNIQUE DE REALISATION

CHAPITRE VI : Etapes et technique de réalisation

I. Diagnostic initial :

1 Anamnèse générale :

L'anamnèse constitue la première étape du diagnostic, permettant de recueillir des données essentielles pour orienter le traitement. Selon *Rosenstiel et al.* une anamnèse complète inclut :

- Antécédents médicaux : Identifier les allergies (ex. : au latex ou aux métaux), les maladies systémiques (diabète, troubles cardiovasculaires, ostéoporose) et les médications (ex. : bisphosphates, anticoagulants) ayant un impact sur la cicatrisation ou la santé parodontale. Les maladies systémiques comme le diabète non contrôlé augmentent le risque d'échec des restaurations en raison d'une altération de la réponse immunitaire et de la cicatrisation.
- Antécédents dentaires : Documenter les traumatismes (fractures, luxations), les traitements antérieurs (obturations, endodontie, couronnes) et les pathologies parodontales (gingivite, parodontite). Les antécédents de parodontite nécessitent une évaluation approfondie pour éviter les complications liées à une perte d'attache.
- Symptômes : Caractériser la douleur (spontanée, provoquée par des stimuli thermiques, mécaniques ou chimiques) et les signes fonctionnels (gêne occlusale, mobilité dentaire). Une douleur pulsatile spontanée peut indiquer une pulpite irréversible, tandis qu'une sensibilité au froid suggère une pulpe viable mais irritée.
- Attentes du patient : Évaluer les priorités esthétiques (teinte, forme), fonctionnelles (mastication, confort) et financières. Une communication claire est essentielle pour aligner les attentes avec les options thérapeutiques, comme recommandé par Shillingburg

2 Examen clinique :

L'examen clinique repose sur une inspection systématique et des tests diagnostiques pour établir un diagnostic précis.

2.1 Inspection visuelle :

Utiliser un éclairage adéquat pour détecter les caries, fractures, usures (attrition, abrasion, érosion) ou restaurations défectueuses (fissures, infiltrations). Les caries proximales peuvent

nécessiter des radiographies complémentaires pour confirmer leur étendue.

- **Tests de vitalité pulpaire** : Les tests au froid, à la chaleur ou électriques évaluent la réponse pulpaire. Une absence de réponse peut indiquer une nécrose pulpaire, tandis qu'une réponse prolongée suggère une inflammation irréversible
- **Examen parodontal** : Mesurer la profondeur de sondage (idéalement ≤ 3 mm sans saignement) et évaluer l'état gingival (inflammation, récession). Une profondeur > 4 mm avec saignement indique une parodontite, pouvant compromettre la stabilité de la restauration.
- **Analyse occlusale** : Utiliser du papier d'articulation pour identifier les contacts prématurés ou les interférences en occlusion statique et dynamique. Les surcharges occlusales, fréquentes chez les patients bruxeurs, augmentent le risque de fracture des restaurations

3 Examens complémentaires :

Les radiographies sont essentielles pour évaluer les structures non visibles cliniquement :

- **Rétro alvéolaires** : Détectent les caries proximales, les lésions péri apicales, et la proximité pulpaire. Une lésion proche de la chambre pulpaire peut nécessiter un traitement endodontique préalable.
- **Bite-wing** : Idéales pour évaluer l'intégrité des restaurations et des surfaces proximales. Elles permettent de mesurer l'épaisseur de l'émail résiduel et l'étendue des lésions.
- **Cône Beam CT (CBCT)** : Réservé aux cas complexes (ex. : fractures radiculaires suspectées ou évaluation post-endodontique). La CBCT offre une visualisation tridimensionnelle mais doit être justifiée en raison de l'exposition aux radiations.

II Planification du traitement :

1 Choix de la restauration :

Le choix entre inlay, onlay ou overlay dépend de l'étendue de la perte tissulaire et des forces occlusales :

- **Inlay** : Indiqué pour les cavités intra coronaires (ex. : caries MOD modérées) sans atteinte cuspidienne. Préserve un maximum de tissu dentaire.
- **Onlay** : Convient aux dents avec une ou plusieurs cuspides affaiblies, offrant une couverture partielle renforcée.

- **Overlay** : Préféré pour les dents très délabrées ou post-endodontiques, couvrant toute la surface occlusale.

2 Sélection du matériau :

Le choix du matériau repose sur les propriétés mécaniques, esthétiques et économiques :

- **Céramique (di-silicate de lithium, IPS Emax)** : Résistance à la flexion de 400- 500 MPa, idéale pour les zones postérieures esthétiques. Nécessite une épaisseur minimale de 1,5-2mm.
- **Composite renforcé** : Résistance à l'usure comparable aux amalgames, économique, mais moins durable en cas de fortes charges occlusales.
- **Zircone** : Résistance > 800 MPa, indiquée pour les bruxeurs. Moins esthétique, elle est souvent recouverte d'une céramique cosmique.

3 Communication avec le patient :

Une explication claire des avantages (préservation tissulaire, esthétique, durabilité), limitations (coût, coût, temps) et alternatives (obturation directe, couronne) favorise l'adhésion au plan.

4 Planification occlusale :

L'analyse des relations inter arcades (statique et dynamique) utilise des articulateurs semi-ajustables pour simuler les mouvements mandibulaires. Une occlusion équilibrée réduit les risques des fractures et d'usure prématurée

5 Préparation dentaire :

La préparation dentaire pour les restaurations partielles postérieures (inlay, onlay, overlay) vise à créer une cavité géométriquement adaptée au matériau choisi, tout en préservant la structure dentaire et en optimisant la rétention et la durabilité de la restauration. Selon *Contemporary Fixed Prosthodontics* (Rosenstiel et al., 2016), les principes suivants guident la préparation dentaire pour garantir un résultat fonctionnel, esthétique et biologiquement compatible.

5.1 La préservation du tissu dentaire :

Constitue le premier principe fondamental de la préparation dentaire pour les inlays, onlays et overlays. Selon *Contemporary Fixed Prosthodontics*), l'objectif est de minimiser l'élimination de

tissu sain afin de préserver la résistance structurelle de la dent et de réduire les risques d'irritation pulpaire ou de fracture. Cela implique une élimination sélective des tissus cariés ou défectueux à l'aide de fraises au carbure avec un contrôle rigoureux via une sonde parodontale et un détecteur de caries. Les parois résiduelles doivent maintenir une épaisseur minimale de 2 mm au niveau cervical et 1 mm au niveau occlusal pour garantir la solidité de la dent. [106]

Scellement dentinaire immédiat (SDI) :

En cas de proximité pulpaire (< 1,5 mm) un scellement dentinaire immédiat (SDI) est appliquée sur la dentine exposée pour protéger la pulpe consistant en l'application d'un système adhésif suivi d'une fine couche de composite fluide, tous deux photopolymérisés, pour sceller les tubules dentinaires, réduire la sensibilité post-opératoire et optimiser l'adhésion de la prothèse lors de la cimentation définitive avec une résine composite duale. Pour les inlays, les cuspidés et parois axiales intactes sont préservées ; pour les onlays, seule la réduction des cuspidés affaiblis (1,5-2 mm) est effectuée ; et pour les overlays, les parois axiales viables sont conservées pour limiter l'invasivité par rapport à une couronne complète.

5.2 Rétention mécanique :

La rétention mécanique est un principe clé pour assurer la stabilité des restaurations sans dépendre uniquement de l'adhésion chimique. *Contemporary Fixed Prosthodontics* souligne que, malgré la force d'adhésion des ciments-résines modernes (20-30 MPa), une géométrie adéquate est essentielle pour prévenir le décollement, particulièrement sous fortes charges occlusales. Cela se traduit par la création de parois divergentes avec un angle de dépouille de 6 à 10°, réalisé à l'aide de fraises coniques diamantées. La cavité doit inclure un isthme occlusal d'au moins 2 mm de largeur et une boîte proximale d'au moins 1 mm en mésio-distal pour assurer des contacts proximaux reproductibles. Les contre-dépouilles sont évitées en vérifiant le trajet d'insertion à l'aide d'un instrument fin. Pour les inlays, la rétention repose sur les parois axiales et les boîtes proximales, tandis que pour les onlays et overlays, la couverture cuspidienne renforce la stabilité mécanique [110]

5.3 Compatibilité avec le matériau :

La compatibilité avec le matériau de restauration est essentielle pour répondre aux exigences mécaniques et esthétiques, Chaque matériau impose des contraintes spécifiques : le di-silicate de

lithium (ex. : IPS Emax) nécessite une épaisseur minimale de 1,5 à 2 mm et un chanfrein fin (0,5-0,8 mm) pour une résistance à la flexion de 400-500 MPa et une esthétique optimale ; le composite renforcé exige au moins 1,5 mm d'épaisseur et un chanfrein (0,5-1 mm), souvent supra-gingival pour simplifier l'empreinte ; et la zircone, avec une résistance supérieure à 800 MPa, requiert un épaulement (1-1,5 mm) pour les patients à forte charge occlusale, comme les bruxoman. La profondeur de la cavité (1,5-2 mm) doit être ajustée pour éviter une proximité pulpaire excessive tout en garantissant une épaisseur suffisante du matériau. Les inlays privilégient des marges supra-gingivales, tandis que les onlays et overlays peuvent nécessiter des marges sous-gingivales en cas de lésions profondes, impliquant l'utilisation d'un cordonnet rétracteur.

5.4 Facilitation de l'insertion :

La facilitation de l'insertion vise à concevoir une cavité permettant un positionnement précis de la restauration sans interférences. Des parois divergentes (6-10°) et des surfaces lisses, obtenues avec des fraises de finition à grain fin réduisent les frottements lors de l'insertion. Les angles internes sont arrondis à l'aide de fraises sphériques pour éliminer les arêtes vives, facilitant l'adaptation de la restauration. Les boîtes proximales sont vérifiées avec du fil dentaire pour garantir des contacts proximaux reproductibles. Pour les inlays, la géométrie intra coronaire est simple, tandis que les onlays et overlays nécessitent une attention particulière à l'alignement des cuspides pour éviter les interférences occlusales, vérifiées à l'aide d'un simulateur d'insertion.

5.5 Prévention des complications :

La prévention des complications est un principe crucial pour minimiser les risques de fracture, de décollement, de sensibilité pulpaire ou de caries secondaires. *Contemporary Fixed Prosthodontics* recommande des angles internes arrondis pour éviter les concentrations de contraintes, obtenus avec des fraises sphériques. Une gestion occlusale rigoureuse, via du papier d'articulation, permet d'éliminer les contacts prématurés, particulièrement chez les patients bruxomanes, où une réduction cuspidienne de 1,5-2 mm est adaptée pour éviter les surcharges. Les marges cavo-superficielles doivent être nettes, sans biseau, pour optimiser l'étanchéité.

Une digue en caoutchouc est obligatoire pour maintenir un champ sec, essentiel à l'adhésion lors du collage. [135]

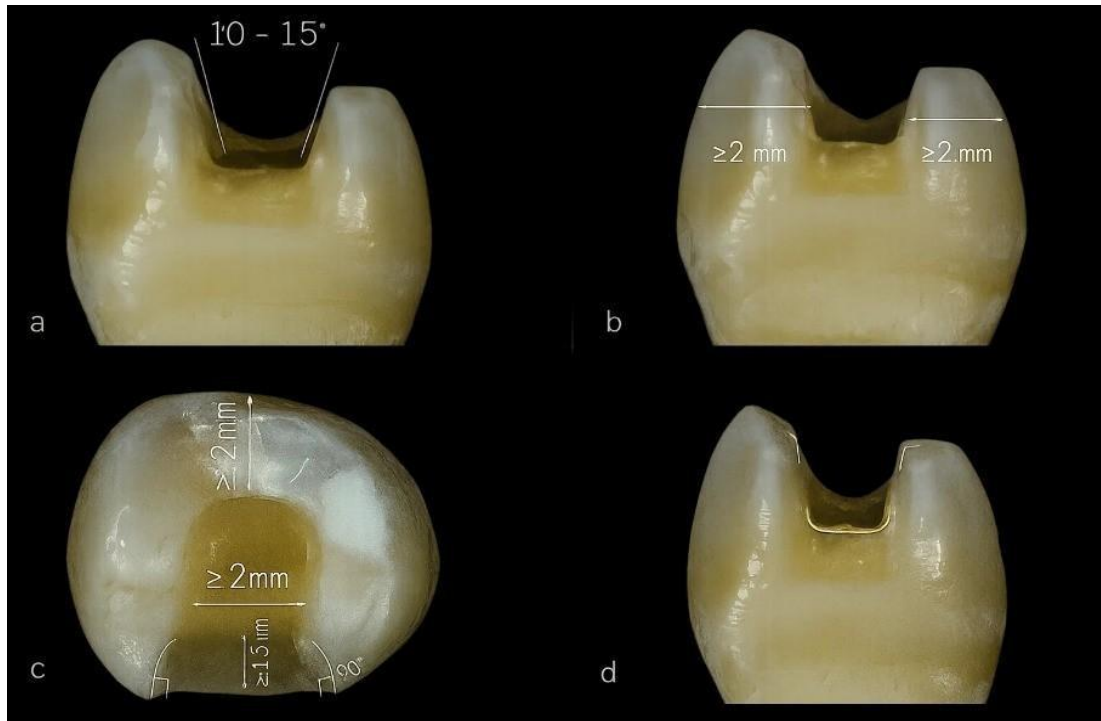


Figure 44 : Critères géométriques pour une préparation d'onlay optimale : angles de convergence, épaisseurs minimales et biseau cervical

5.6 Matériel et matériaux :

Instrumentation :

Les préparations pour inlays/ onlays / overlays nécessitent non seulement une finition parfaite des marges mais aussi le respect des cotes requises, tout en prenant le plus grand soin de ne pas altérer les faces proximales des dents voisines. Aussi, le choix des instruments rotatifs ou oscillatoires est-il une étape cruciale de la réalisation clinique.

5.6.1 Fraise :

5.6.1.1 Fraises diamantées : Formes coniques, cylindriques ou en flamme, les fraises diamantées, offrant plus de variétés de formes, sont privilégiées par rapport aux fraises en carbure de tungstène. La précision requise au niveau des limites périphériques impose la réalisation d'une préparation avec une succession de deux grains différents : des grains moyens (130 m, bague verte afin de pénétrer efficacement et rapidement l'émail, suivis de grains fins (35 um, bague rouge)

Cette dernière granulométrie assure une finition des limites quasiment exempte de micro-

fractures de l'émail et garante de la pérennité du joint de collage.

La forme des fraises qui interviennent dans la séquence de préparation doit respecter les impératifs liés à l'épaisseur de la future restauration esthétique en céramique collée et à l'absence de tout angle interne vif.

5.6.1.2 Fraises au carbure : Pour l'élimination des tissus cariés ou des restaurations anciennes (ex. : fraises à fissures).

5.6.1.3 Fraises de finition : Grain fin pour lisser les parois et les marges.




Figure 45 : fraises de préparation pour inlays /onlays

5.6.2 Système d'isolation :

Digue en caoutchouc pour un champ opératoire sec et une meilleure visibilité.

5.6.3 Instruments de contrôle :

Sondes parodontales, papier d'articulaire, des aides optiques pour une précision accrue.

5.6.4 Anesthésie

6 Considérations biomécaniques :

- **Épaisseur minimale du matériau** : Céramique (ex. : di-silicate de lithium) : 1,5-2 mm pour éviter les fractures. Composite : 1,5 mm pour une résistance à l'usure.

- **Dépouille des parois** : Angle de 6 à 10° pour faciliter l'insertion sans compromettre la rétention.
- **Marge cervicale** : Préférentiellement supra-gingivale pour simplifier l'empreinte et le scellement, sauf en cas de lésions sous-gingivales (chanfrein ou épaulement).
- **Gestion occlusale** : Réduction adaptée pour éviter les surcharges occlusales, particulièrement chez les patients présentant des para-fonctions (bruxisme).

6.1 Préparation dentaire proprement dite :

6.1.1 Préparation pour un inlay :

6.1.1.1 Objectif : Restaurer une cavité intra coronaire sans atteinte des cuspidés, en préservant les parois axiales et l'intégrité occlusale.

6.1.1.2 Indications : Caries proximales ou occlusales modérées (ex. : MOD - mésio- occluso-distale), restaurations anciennes défectueuses sans atteinte cuspidienne.

6.1.1.3 Étapes détaillées :

1. Anesthésie et isolation :

- Anesthésie locale pour un confort optimal.
- Mise en place d'une digue pour un champ opératoire sec, en utilisant des clamps adaptés

2. Élimination des tissus cariés ou défectueux :

- Utilisation de fraises au carbure (ex. : fraise à fissures) pour retirer les caries ou les anciennes obturations.
- Contrôle visuel et tactile (sonde) pour s'assurer de l'élimination complète des tissus cariés.

3. Création de la cavité :

- **Parois divergentes** : Angle de dépouille de 6 à 10° pour permettre l'insertion sans frottement. Utiliser une fraise conique diamantée
- **Profondeur** : 1,5 à 2 mm pour garantir une épaisseur suffisante du matériau (ex. : 1,5 mm pour céramique, 2 mm pour composite).
- **Marge cervicale** : Préférer une marge supra-gingivale pour faciliter l'empreinte et le scellement. En cas de lésion sous-gingivale, réaliser un chanfrein fin (0,5-0,8 mm) avec une fraise en flamme

- **Angles internes arrondis** : Utiliser une fraise sphérique ou en flamme pour éliminer les arêtes vives, réduisant ainsi les risques de fracture de la restauration.
- **Parois lisses** : Polir les parois avec une fraise de finition à grain fin pour améliorer l'adaptation de la restauration.

4. Protection des dents adjacentes :

- Utiliser des matrices métalliques ou des coins interdentaires pour éviter les dommages aux surfaces proximales.
- Vérifier les points de contact proximaux avec du fil dentaire.

5. Vérification occlusale :

- S'assurer que la préparation n'interfère pas avec les contacts occlusaux, en utilisant du papier d'articulation.
- Évaluer l'espace disponible pour le matériau sans compromettre l'occlusion.

6.1.1.4 Considérations spécifiques :

- Minimiser l'élimination des parois axiales pour préserver la résistance dentaire.
- Éviter une profondeur excessive près de la pulpe pour prévenir une irritation pulpaire.
- Si la cavité est proche de la pulpe, envisager une sous-couche protectrice (ex. : verre-ionomère ou hydroxyde de calcium) avant l'empreinte.

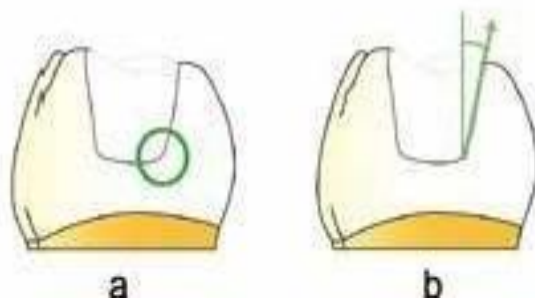


Figure 46 : a) Les angles entre le plancher et les parois axiales doivent être arrondis b) La divergence des parois internes ne doit pas être trop limitée ($\geq 10^\circ$).

6.1.2 Préparation pour un onlay :

6.1.2.1 Objectif : Restaurer une ou plusieurs cuspides endommagées tout en préservant les parois axiales saines, offrant une résistance accrue par rapport à l'inlay.

6.1.2.2 Indications : Atteinte d'une ou plusieurs cuspides (ex. : fracture cuspidienne, caries extensives), dents avec parois axiales intactes.

6.1.2.3 Étapes détaillées :

1. Anesthésie et isolation : Similaire à l'inlay, avec une attention particulière à l'isolation des cuspides concernées.
2. Élimination des tissus défectueux :
 - Inclure les cuspides affaiblies ou cariées à l'aide de fraises diamantées coniques
 - Évaluer l'intégrité des parois axiales pour déterminer si elles peuvent être conservées.
3. Réduction cuspidienne :
 - Réduire les cuspides concernées de 1,5 à 2 mm pour permettre une épaisseur adéquate du matériau (ex. : 1,5 mm pour céramique, 2 mm pour zircone).
 - Utiliser une fraise cylindrique ou conique à bout plat pour une réduction uniforme.
 - Préserver les cuspides saines pour maintenir la résistance structurelle de la dent.
4. Parois divergentes :
 - Créer un angle de dépouille de 6 à 10° avec une fraise conique pour faciliter l'insertion.
 - Vérifier l'absence d'interférences lors de l'insertion simulée (ex. : avec une sonde).
5. Marge :
 - Réaliser un chanfrein (0,5-1 mm) pour les céramiques ou composites, ou un épaulement (1-1,5 mm) pour la zircone, en fonction des propriétés du matériau.
 - Utiliser une fraise en flamme (ex. : 886-012) pour des marges nettes et précises.
6. Angles internes arrondis :
 - Utiliser une fraise sphérique (ex. : 801-014) pour lisser les transitions entre les parois et éviter les concentrations de contraintes.

7. Vérification des contacts proximaux :

- Utiliser des matrices ou des coins pour protéger les dents adjacentes. ▪ Vérifier l'accessibilité des espaces interdentaires avec du fil dentaire.

8. Contrôle occlusal :

- Vérifier que la réduction cuspidienne permet un espace suffisant pour le matériau sans compromettre l'occlusion. ▪ Utiliser du papier d'articulation pour identifier les contacts prématurés.

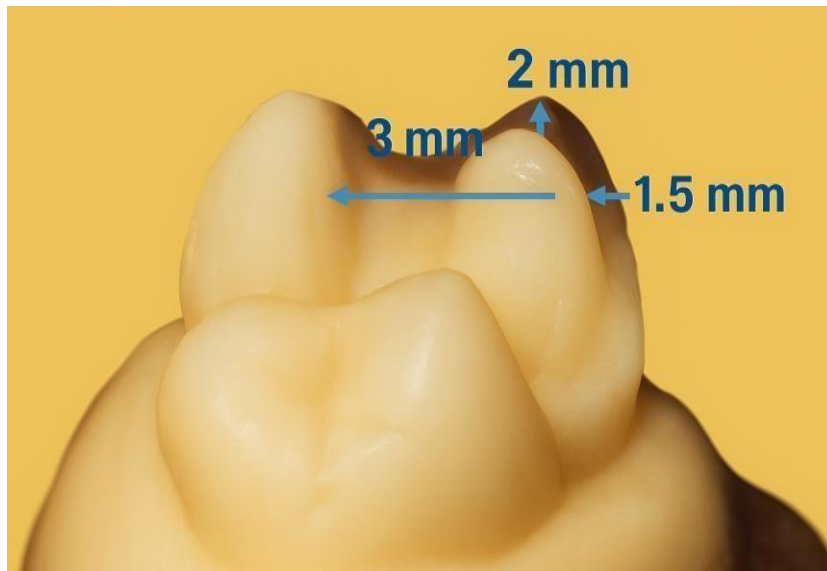


Figure 47 : Volumes de réduction minimum nécessaires pour un onlay en céramique

6.1.2.4 Considérations spécifiques :

- Évaluer la nécessité d'une reconstruction cuspidienne (build-up) avec composite si la dent est très délabrée avant la préparation.
- S'assurer que la préparation respecte l'anatomie occlusale pour une intégration fonctionnelle optimale.
- Adapter la profondeur de la réduction en fonction des forces occlusales (ex. : plus importante pour les molaires soumises à de fortes charges).

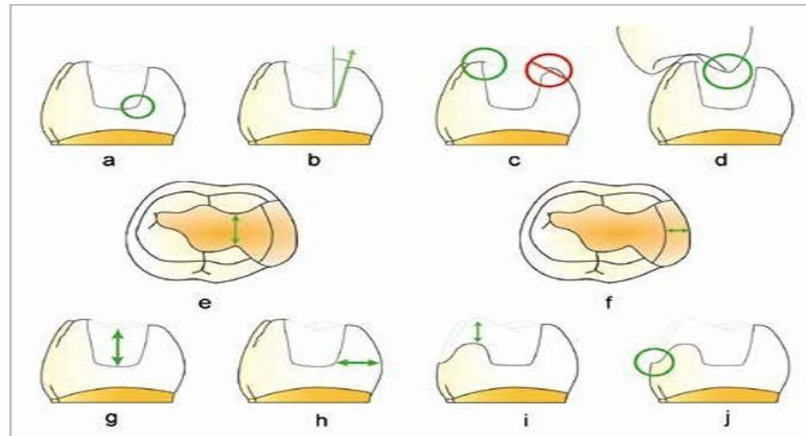


Figure 48 : Principaux critères de préparation pour inlays/onlays cosmétiques.

- a) Les angles entre le plancher et les parois axiales doivent être arrondis. b) La divergence des parois internes ne doit pas être trop limitée ($\geq 10^\circ$). c) Les limites cavo-supe
) Les limites cavo-superficielles doivent être nettes, sans biseau. d) Les impacts occlusaux ne doivent pas se situer à l'interface dent-restauration. e) La largeur de l'isthme principal doit être ≥ 2 mm. f) La boîte proximale doit avoir une largeur mésio-distale d'au moins 1 mm. g) L'épaisseur des restaurations doit être de l'ordre de 2 mm au niveau du sillon occlusal. h) La largeur des parois résiduelles doit être d'au moins 2 mm au niveau cervical et 1 mm au niveau occlusal. i) L'épaisseur des matériaux de restauration (composite ou céramique) doit être d'au moins 1,5 à 2 mm au niveau des cuspidés recouvertes. j) Une limite en congé est préconisée au niveau des cuspidés recouvertes

6.1.3 Préparation pour un overlay

6.1.3.1 Objectif : Restaurer l'ensemble de la surface occlusale pour les dents très délabrées, tout en préservant les parois axiales viables, offrant une alternative moins invasive à la couronne complète.

6.1.3.2 Indications : Dents post-endodontiques, fractures multiples, ou perte importante de structure coronaire.

6.1.3.3 Étapes détaillées :

1. Anesthésie et isolation : Similaire aux autres restaurations, avec une digue couvrant l'ensemble de la dent.
2. Réduction occlusale complète :
 - Réduire uniformément la surface occlusale de 1,5 à 2 mm pour permettre une couverture complète.
 - Utiliser une fraise cylindrique à bout pour une réduction homogène.
 - S'assurer que la réduction suit l'anatomie occlusale naturelle pour préserver la morphologie
 - Évaluer la nécessité d'un tenon fibré si la perte de structure coronaire est importante.
 - Adapter la préparation aux forces occlusales élevées, particulièrement pour les molaires mandibulaires.

III. Différence dans les préparations dentaires :

Caractéristique	Inlay	Onlay	Overlay
Étendue	Intra coronaire, limitée à la cavité occlusale ou proximale.	Inclut une ou plusieurs cuspides, mais pas l'ensemble de la surface occlusale.	Couvre l'ensemble de la surface occlusale, y compris toutes les cuspides.
Réduction dentaire	Pas de réduction cuspidienne, profondeur de 1,5-2 mm.	Réduction ciblée des cuspides concernées (1,5-2 mm).	Réduction occlusale complète (1,52 mm).
Parois axiales	Conservées au maximum, avec dépouille de 6-10°.	Conservées si intactes, avec Dépouille de 6-10°.	Conservées si viables, avec dépouille de 6-10°.
Marge	Supra-gingivale préférée, chanfrein fin (0,5-0,8 mm).	Chanfrein (0,5-1 mm) ou épaulement (1,5 mm).	Chanfrein ou épaulement, selon le matériau.
Invasivité	Minimalement invasive.	Moyennement invasive.	Plus invasive, mais moins qu'une couronne complète.
Complexité	Préparation simple, géométrie intracoronaire.	Préparation intermédiaire, nécessite une gestion cuspidienne Précise.	Préparation complexe, exige une réduction occlusale homogène.
Indications	Caries MOD modérées, restaurations défectueuses sans atteinte cuspidienne.	Atteinte d'une ou plusieurs cuspides, parois axiales intactes.	Dents très délabrées, postendodontiques, ou avec fractures multiples.
Considérations occlusales	Impact minimal sur l'occlusion.	Nécessite une analyse occlusale.	Modification significative possible, nécessite analyse détaillée.

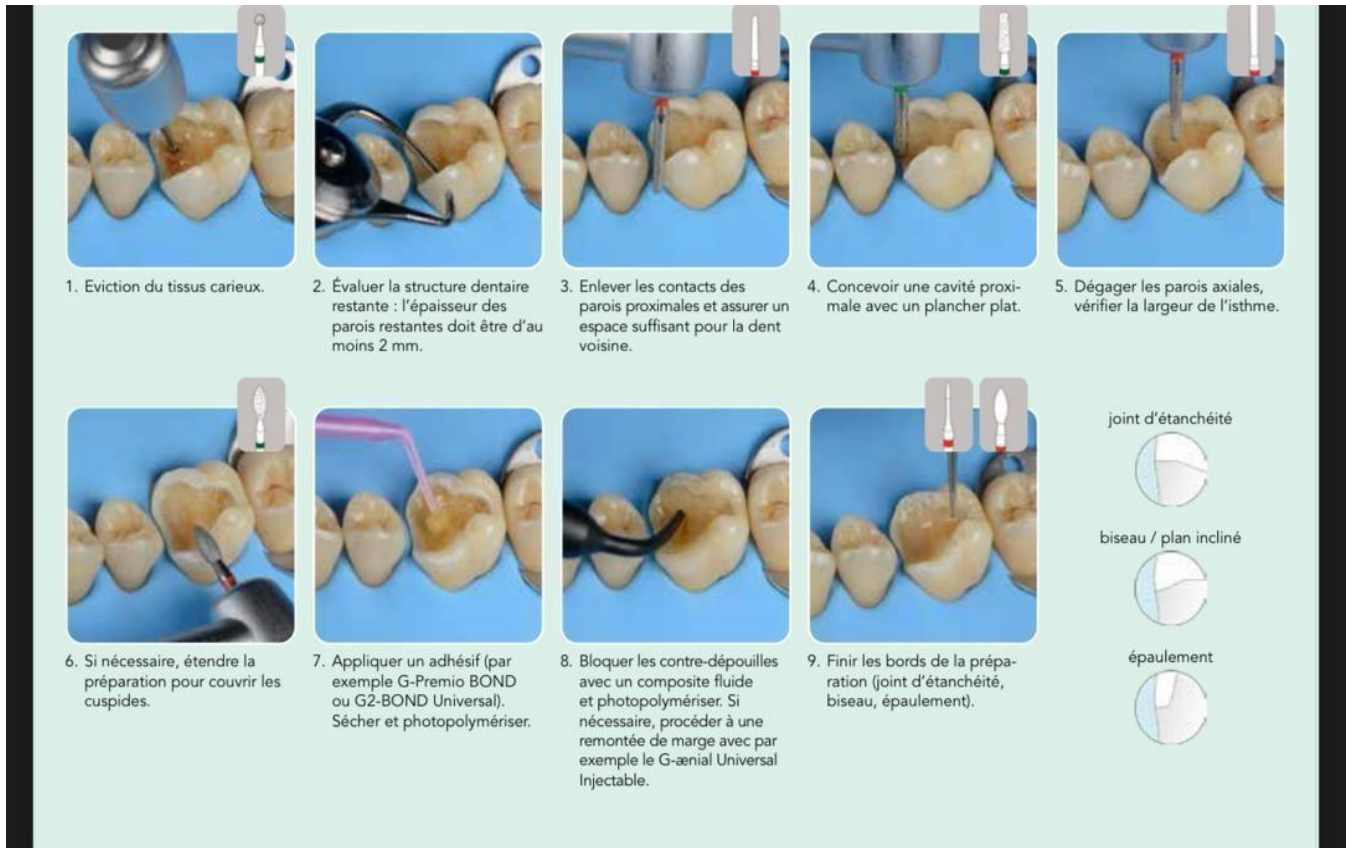


Figure 49 : Étapes cliniques de la préparation cavitaire pour une restauration indirecte postérieure : protocole opératoire en 9 phases clés

1 Empreinte :

1.1 Empreinte numérique :

- Utilisation de scanners intra-oraux pour une précision accrue et un flux de travail numérique.
- Avantages : Rapidité, confort pour le patient, transmission directe au laboratoire.

1.2 Empreinte physico-chimique :

1.2.1 l'empreinte double mélange : Cette technique consiste à mettre en place deux matériaux de même nature, mais de viscosités rapprochées, en une seule insertion. Les deux phases polymérisent ensemble. L'objectif est alors d'exploiter les qualités et avantages des deux types de viscosités afin d'améliorer la valeur de l'empreinte. Le matériau de plus haute viscosité assure une certaine compression. Il pousse le matériau plus fluide par une contrainte de force qui permet la

thixotropie de ce dernier. Le matériau fluide enregistre alors les détails les plus fins, améliorant considérablement la capacité de reproduction de l'empreinte.

1.2.2 Protocole : Le porte-empreinte, préalablement enduit d'adhésif, est garni de matériau lourd (putty soft) préparé par mélange homogène de la base et du catalyseur. Simultanément, le matériau fluide, chargé dans un pistolet auto-mélangeur muni d'embouts intra-oraux, est injecté dans le sulcus et sur la dent préparée pour couvrir les marges et les détails anatomiques. L'excès de matériau fluide est réparti sur le porte empreinte, qui est ensuite inséré en bouche et maintenu immobile jusqu'à la prise complète (3-5 minutes selon le matériau). Après désinsertion, l'empreinte est inspectée pour vérifier l'absence de bulles, de déchirures ou de distorsions. Le choix d'un matériau fluide à temps de travail suffisamment long (environ 2-3 minutes) est crucial pour éviter un durcissement prématuré avant la mise en place du porte-empreinte.

L'utilisation d'un pistolet auto-mélangeur optimise le dosage et l'homogénéité des composants, assurant une qualité d'empreinte optimale pour une adaptation prothétique précise. [144]

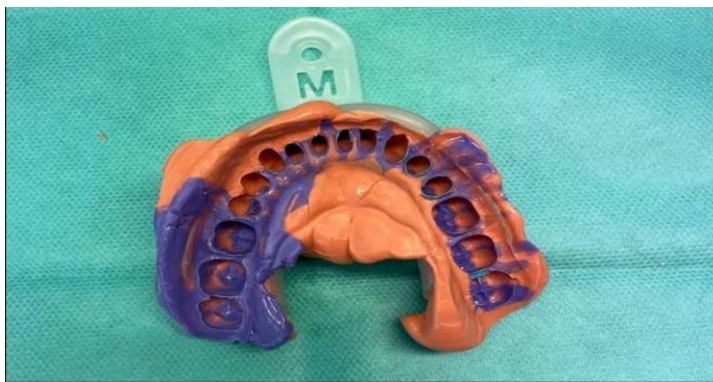

Figure 50 : Empreinte en double mélange (wash technique) avec porte-empreinte individuel

1.3 Enregistrement occlusal :

- Pour les empreintes numérique, 1 occlusion est systématiquement enregistré
- Pour les empreintes physico-chimique l'enregistrement occlusal se fait avec un mordue occlusal [141]

2 Restauration provisoire :

2.1 Objectif : Protéger la dent préparée, maintenir l'occlusion, et prévenir la sensibilité.

2.2 Matériaux : Résine acrylique (PMMA), composite provisoire

2.3 Technique :

- Réalisation d'une matrice en silicone à partir de la dent avant préparation.
- Application d'un matériau provisoire dans la matrice, puis mise en place sur la dent.
- Cimentation avec un ciment provisoire sans eugénol pour faciliter le retrait.

2.4 Instructions au patient : Éviter les aliments durs, collants, ou à forte variation thermique.

3 Étapes de laboratoire :

3.1 Conception et fabrication :

La conception et la fabrication numérique des inlays, onlays et overlays s'appuient sur la technologie CAD/CAM pour une précision optimale. Une empreinte optique est réalisée à l'aide d'une caméra intra-orale 3D, capturant la préparation dentaire avec une grande fidélité. À partir de cette empreinte, un logiciel de conception (CAD) permet de modéliser la restauration en respectant l'anatomie dentaire, les marges cervicales et les contacts occlusaux. La pièce est ensuite usinée (CAM) à partir d'un bloc de céramique, de composite ou de zircone via une fraiseuse numérique, garantissant une précision micrométrique. Après finition et contrôle esthétique, la restauration est prête pour le collage. Cette méthode offre rapidité, précision et confort, malgré un investissement initial élevé.

3.2 Contrôle qualité :

- Vérification de l'ajustement sur le modèle ou en numérique (ex. : analyse des marges via logiciel CAD).
- Contrôle des points de contact interdentaires et de l'occlusion à l'aide d'un articulateur.
- Évaluation esthétique : Correspondance de la teinte avec les dents adjacentes (ex. : guide Vita Classical).

3.3 Essayage et collage :

3.3.1 Vérification clinique :

- S'assurer que la restauration s'insère sans interférences (ajustements minimes si nécessaire avec fraises diamantées fines).
- Contrôler les marges avec une sonde parodontale pour vérifier l'adaptation.
- Vérifier les points de contact interdentaires avec du fil dentaire.
- Contrôler l'occlusion avec du papier d'articulation (ex. : 40 µm pour les contacts statiques, 8 µm pour les contacts dynamiques).

3.3.2 Ajustements : Réaliser des retouches minimales (ex. : polissage des excès) pour éviter de compromettre l'intégrité du matériau.

3.3.3 Collage :

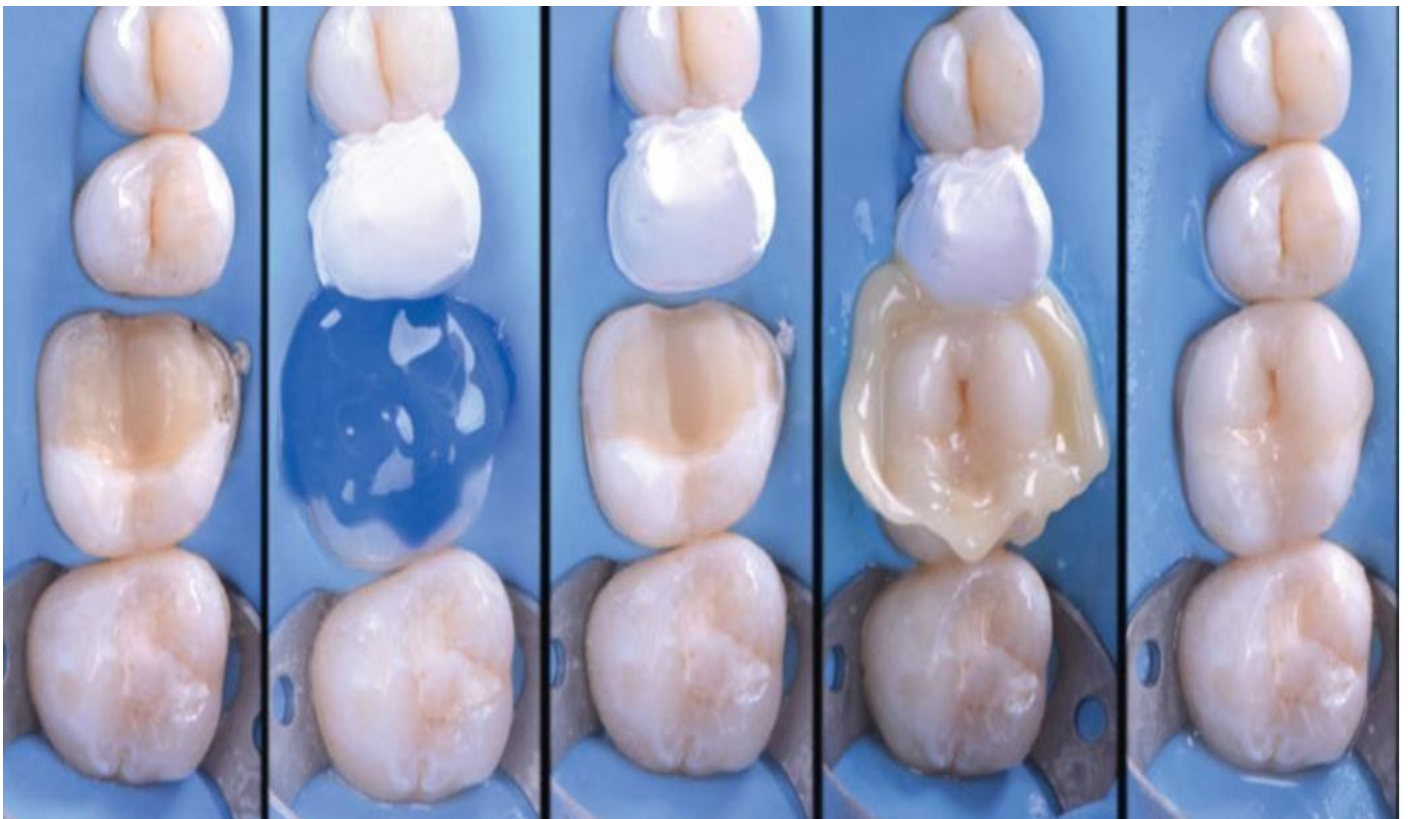
Le collage des inlays, onlays et overlays est une étape critique en prothèse dentaire, garantissant l'intégration fonctionnelle, l'étanchéité marginale et l'esthétique des restaurations. Après avoir essayé et ajusté la pièce prothétique pour vérifier son adaptation (contacts proximaux, occlusion et intégrité des marges), le protocole débute par :

- Une isolation stricte sous digue pour maintenir un champ opératoire sec. La cavité dentaire est nettoyée à l'eau et à l'air, puis mordancée à l'acide phosphorique (37 %, 15-30 secondes sur l'émail, 5-10 secondes sur la dentine) pour optimiser l'adhésion.
- Après rinçage et séchage léger (dentine légèrement humide), un système adhésif est appliqué en couche uniforme et photopolymérisé selon les recommandations du fabricant (10-20 secondes, >800 mW/cm²). Parallèlement, la restauration (céramique, composite ou zircone) est préparée : nettoyage à l'alcool ou en ultrason, suivi d'un mordantage à l'acide fluorhydrique (5-9,5 %, 20-60 secondes pour les céramiques feldspathiques ou à base de verre), d'un silanage (1-2 minutes) pour les céramiques, ou d'un sablage doux (oxyde d'aluminium 50 µm, 1-2 bars) avec primer spécifique pour la zircone.
- Un ciment-résine dual ou photo-polymérisable est appliqué sur la restauration, qui est ensuite positionnée avec une pression contrôlée pour éviter les bulles.

Les excès de ciment sont retirés immédiatement à l'aide de fil dentaire ou d'une sonde fine, suivis d'une pré-polymérisation (2-5 secondes par face) pour stabiliser la pièce, puis d'une polymérisation complète (20-40 secondes par face). Les marges sont polies avec

des disques de finition pour une transition fluide, et l'occlusion est minutieusement vérifiée à l'aide de papier d'articulation (40 μm), avec ajustements si nécessaire pour éliminer les interférences.

- Un contrôle radiographique final confirme l'absence de vides ou d'excès de ciment. Ce protocole rigoureux, associé à une empreinte précise (ex. : double mélange ou optique), assure une adhésion optimale (20-30 MPa), une étanchéité durable et une longévité de 10-15 ans, tout en répondant aux exigences esthétiques et fonctionnelles. [149]



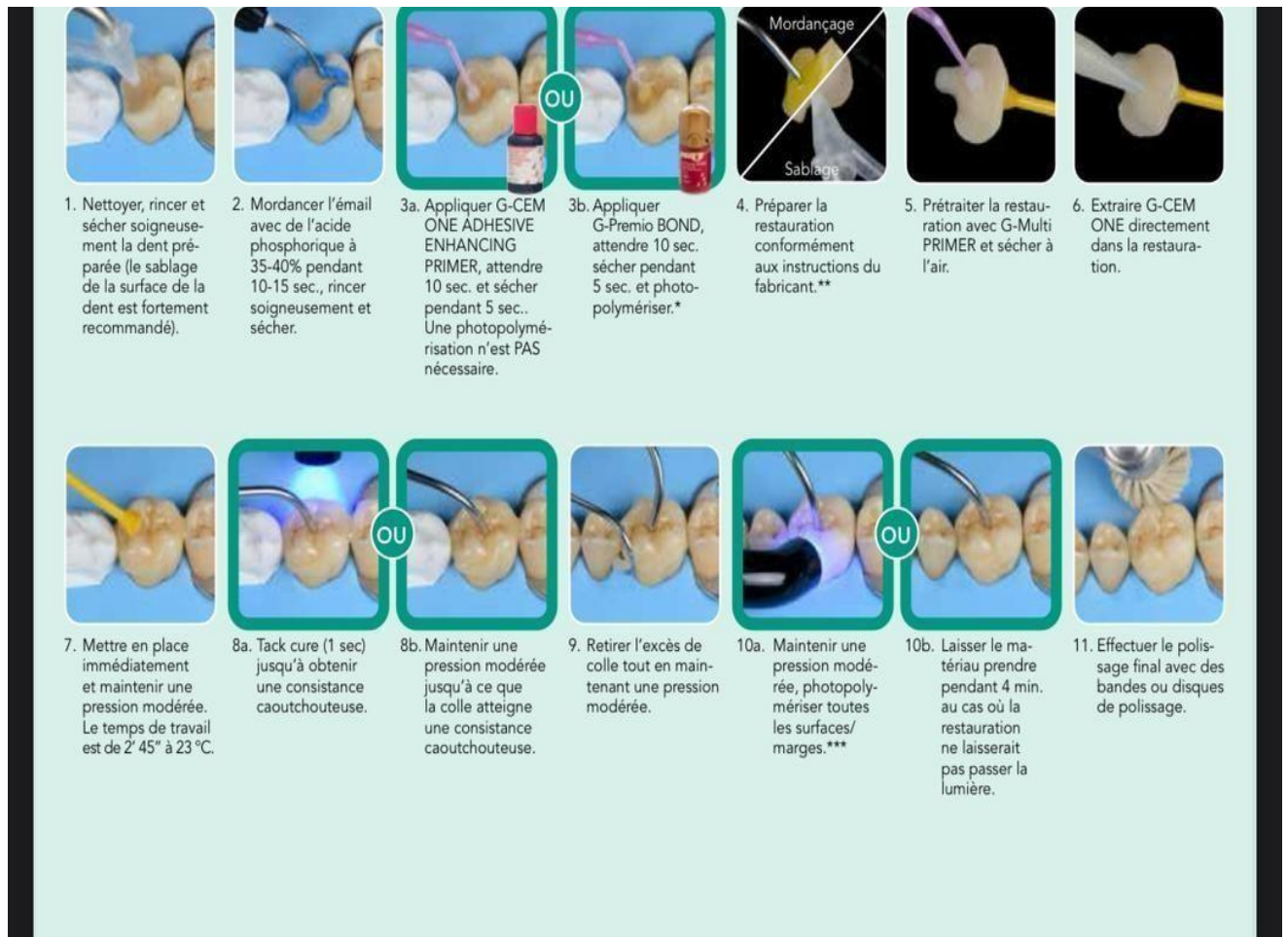


Figure 51 : Protocole d'assemblage et de scellement adhésif d'une restauration indirecte avec G-CEM ONE : étapes cliniques illustrées

3.4 Contrôle Post-opératoire :

3.4.1 Vérification finale :

- Contrôler l'occlusion et ajuster si nécessaire. Polir les marges avec des disques ou des gommages de polissage pour éviter les irritations gingivales.

3.4.2 Gestion des complications :

3.4.3 Fracture de la restauration : Souvent liée à une épaisseur insuffisante du matériau ou à une surcharge occlusale. Prévention par une réduction adéquate et une analyse occlusale rigoureuse.

3.4.4 Décollement : Résultat d'une mauvaise préparation de surface ou d'une contamination pendant le scellement. Importance du protocole adhésif strict.

3.4.5 Sensibilité post-opératoire : Peut indiquer une irritation pulpaire ou une occlusion incorrecte. Vérification des contacts occlusaux et suivi à court terme.

3.5 Suivi à long terme :

3.5.1 Contrôles réguliers : Radiographies annuelles pour vérifier l'intégrité des marges et l'absence de caries secondaires.

3.5.2 Hygiène buccale : Conseiller une brosse à dents à poils souples et l'utilisation de fil dentaire ou de brossettes interdentaires.

3.5.3 Protection occlusale : Recommander une gouttière occlusale pour les patients bruxomanes.
[152]

CAS CLINIQUE

Remplacement d'un amalgame par un onlay collé sur la 47 :

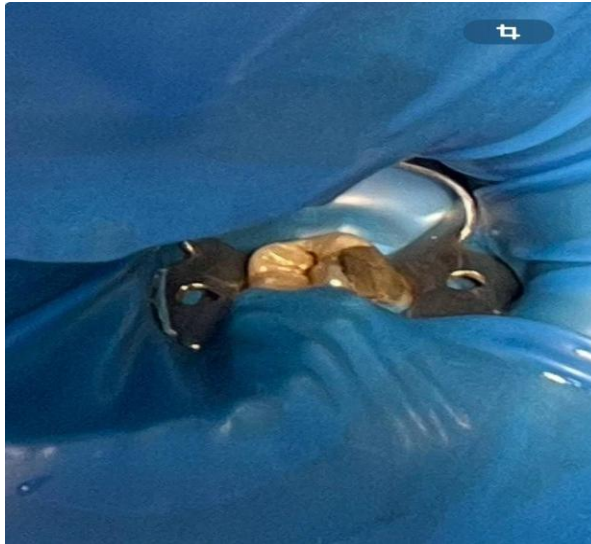


Figure 52 : Aspect clinique de l'amalgame avant son élimination.

Etape clinique :

1. Fiche signalétique du patient

- Âge : 23 ans.
- Sexe : féminin.
- Profession : Étudiante.
- Motif de consultation : Remplacement d'une ancienne obturation en amalgame infiltrée sur la dent 47.

2. Anamnèse médicale

- Pas de pathologie systémique signalée
- Aucun traitement médicamenteux en cours
- Pas d'allergies connues

3. Anamnèse dentaire

- Amalgame posé il y a environ 7 ans
- Sensibilité modérée à la mastication
- Absence de douleur spontanée
- Hygiène bucco-dentaire correcte

4. Examen clinique

- Présence d'un amalgame infiltré au niveau de la dent 47
- Dent vivante (test de vitalité positif)
- Absence de signes d'infection, percussion non douloureuse

5. Examens complémentaires

Radiographie rétro alvéolaire :

- Pas de lésion péri-apicale

6. Traitement réalisé – Méthodologie opératoire

Étape 1 : Dépose de l'amalgame

- Réalisée sous irrigation abondante
- Fraise carbure et aspiration haute puissance
- Nettoyage complet des parois résiduelles

Étape 2 : Préparation cavitaire

- Préparation pour onlay vestibulo-Occlusale
- Cuspides traitées :
- Linguo-distale (L-D) : totalement préparée
- Vestibulo-distale (V-D) : partiellement préparée
- Préparation avec parois divergentes, angles internes arrondis
- Réduction occlusale de 1,5 à 2 mm
- Bords supra-gingivaux

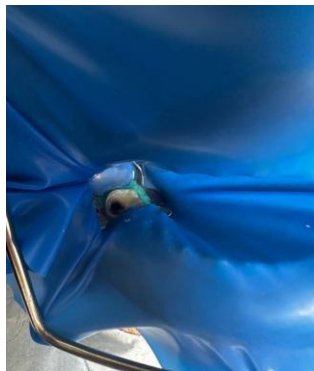


Figure 53 : Elimination de l'amalgame et préparation cavitaire.

Étape 3 : Empreinte optique et conception numérique

Image 1 – Conception CFAO de l'onlay sur dent 47

Vue occlusale de la modélisation numérique. La limite périphérique de la préparation est définie avec précision à l'aide du logiciel. La CFAO permet un ajustement anatomique optimal.

Étape 4 : Isolement et préparation au collage



Figure 54 : Préparation cavitaire finale en vue de la restauration indirecte.

A. Préparation de la dent

1. Isolation absolue

- Digue en caoutchouc posée avec crampon adapté (molaire),
- Vérification de l'étanchéité du champ opératoire.

2. Décontamination

- Rinçage à l'eau distillée,
- Séchage doux à l'air non contaminé,
- Application de gluconate de chlorhexidine à 2 % pendant 1 min → inhibition des métalloprotéinases (prévention de la dégradation de la couche hybride).

3. Fond protecteur dentinaire

- Dentine très profonde : application d'un liner (verre ionomère modifié ou résine fluide photopolymérisable),

B. Conditionnement de la dent

1. Gravure sélective (technique moderne hybride)

- Acide orthophosphorique 37 % appliqué uniquement sur l'émail pendant 15 secondes,
- Rinçage abondant 10 secondes,
- Séchage léger à l'air : émail crayeux, dentine humide brillante (éviter le dessèchement complet de la dentine).

2. Application de l'adhésif (système universel)

- Application active au micro-brush pendant 20 secondes,
- Légère dispersion à l'air pour éliminer le solvant,
- Photopolymérisation

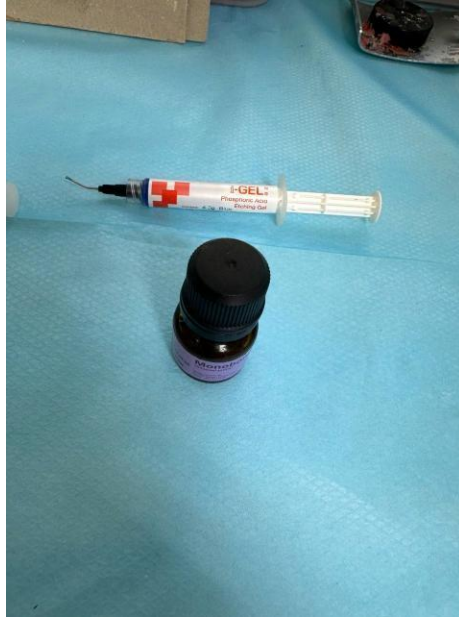

Figure 55 : Acide pour mordantage et adhésif pour le bonding.

C. Préparation de la pièce prothétique en di-silicate de lithium

3. Gravure interne

- Acide fluorhydrique à 5–10 % pendant 20 secondes
- Rinçage abondant puis séchage

4. Application du silane

- Exemple : Monobond Plus (Ivoclar) • Appliquer au microbrush pendant 60 s
- Séchage à l'air

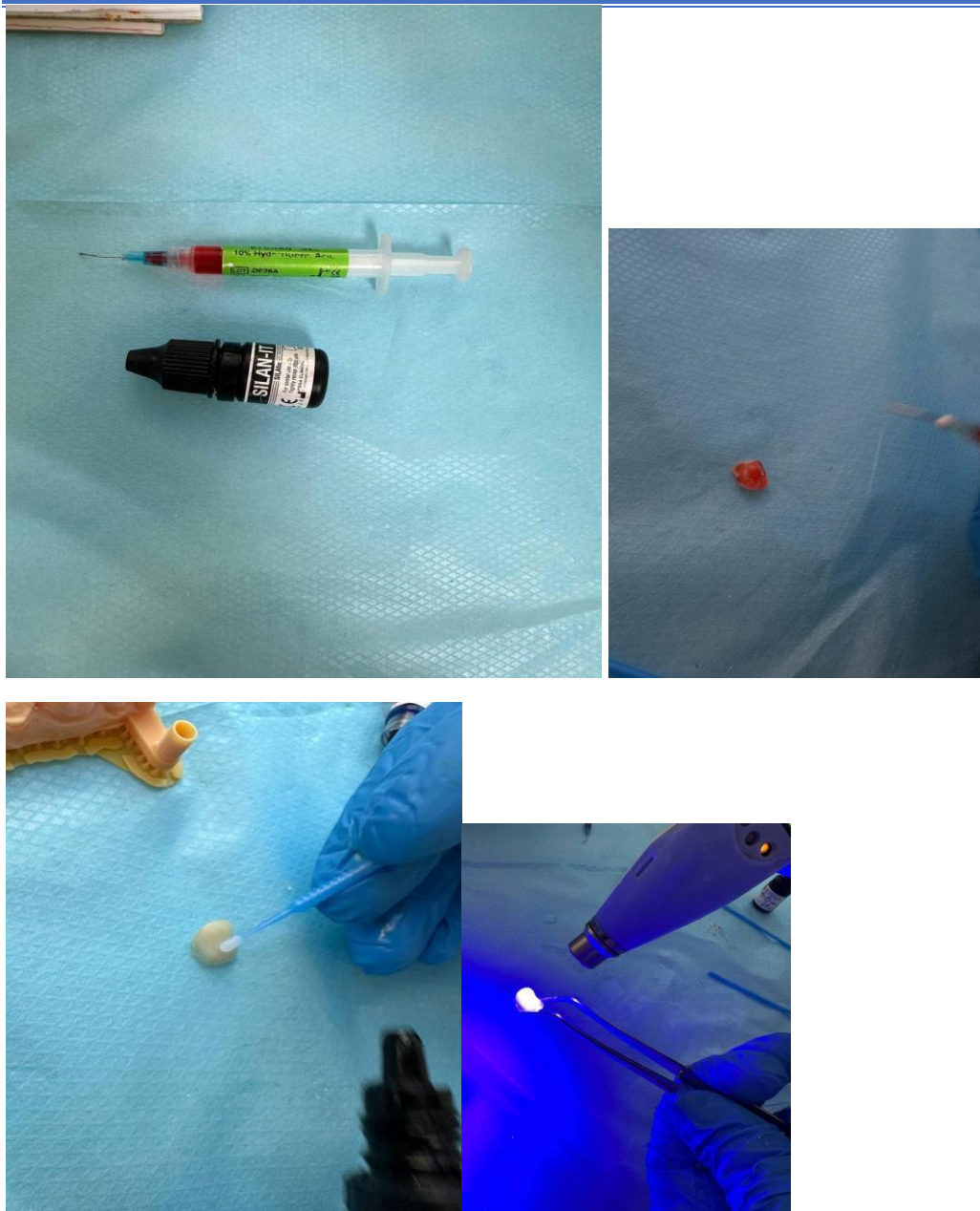


Figure 56 : Procédure de collage adhésif de l'onlay céramique.

Cette étape crée une liaison chimique entre la céramique vitreuse et le composite résineux.

D. Collage de la pièce

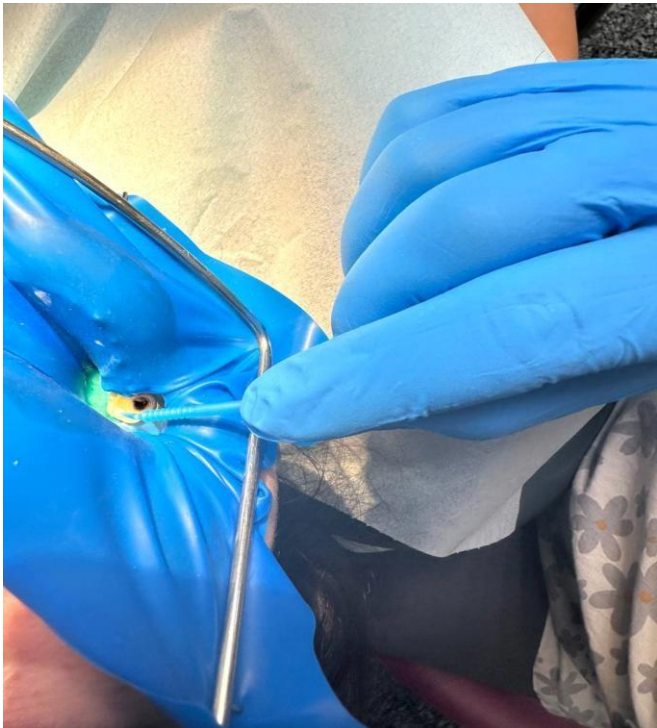5. Choix du composite de collage dual

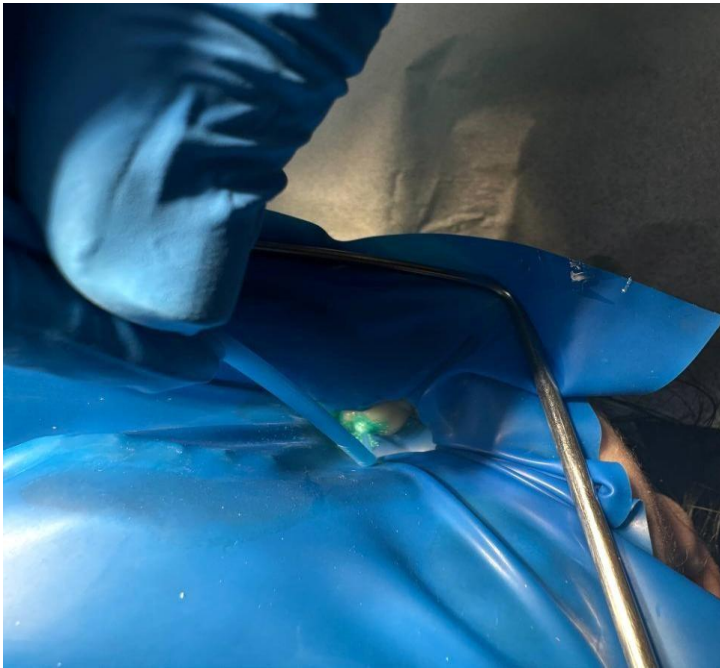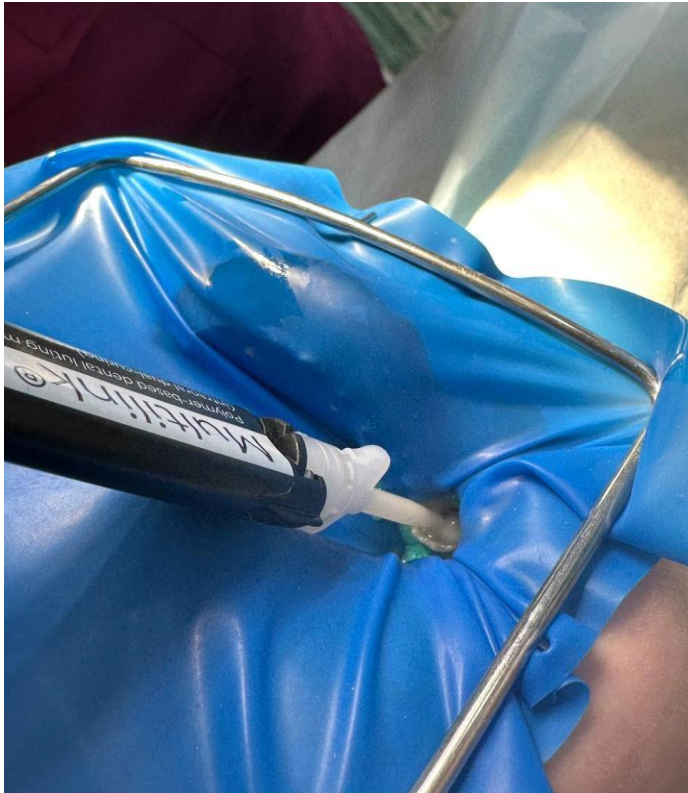6. Chargement de la pièce

- Composite appliqué à l'intérieur de la pièce

- Insertion immédiate en bouche sous pression digitale
7. Tack cure (photopolymérisation préliminaire)
 - 3 secondes par face pour stabiliser la pièce
 - Retrait des excès avec micro-brush et fil dentaire
 8. Photopolymérisation finale
 - 40 secondes par face (vestibulaire, linguale, occlusale)
 - Total \geq 120 secondes
 9. Polissage final
 - Polissoirs silicone + finition des marges
 - Vérification des contacts occlusaux et proximaux



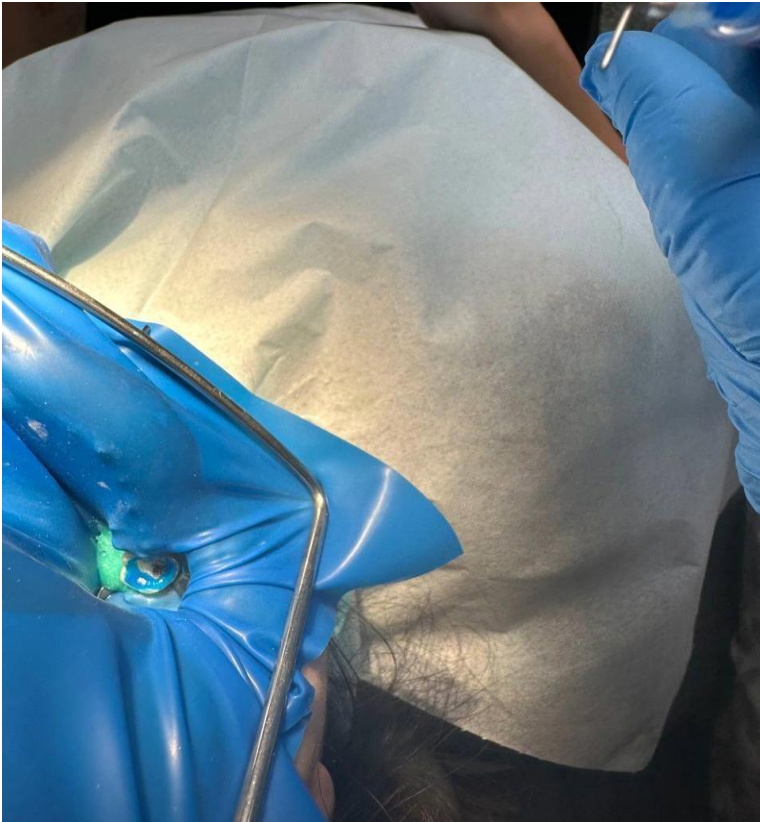



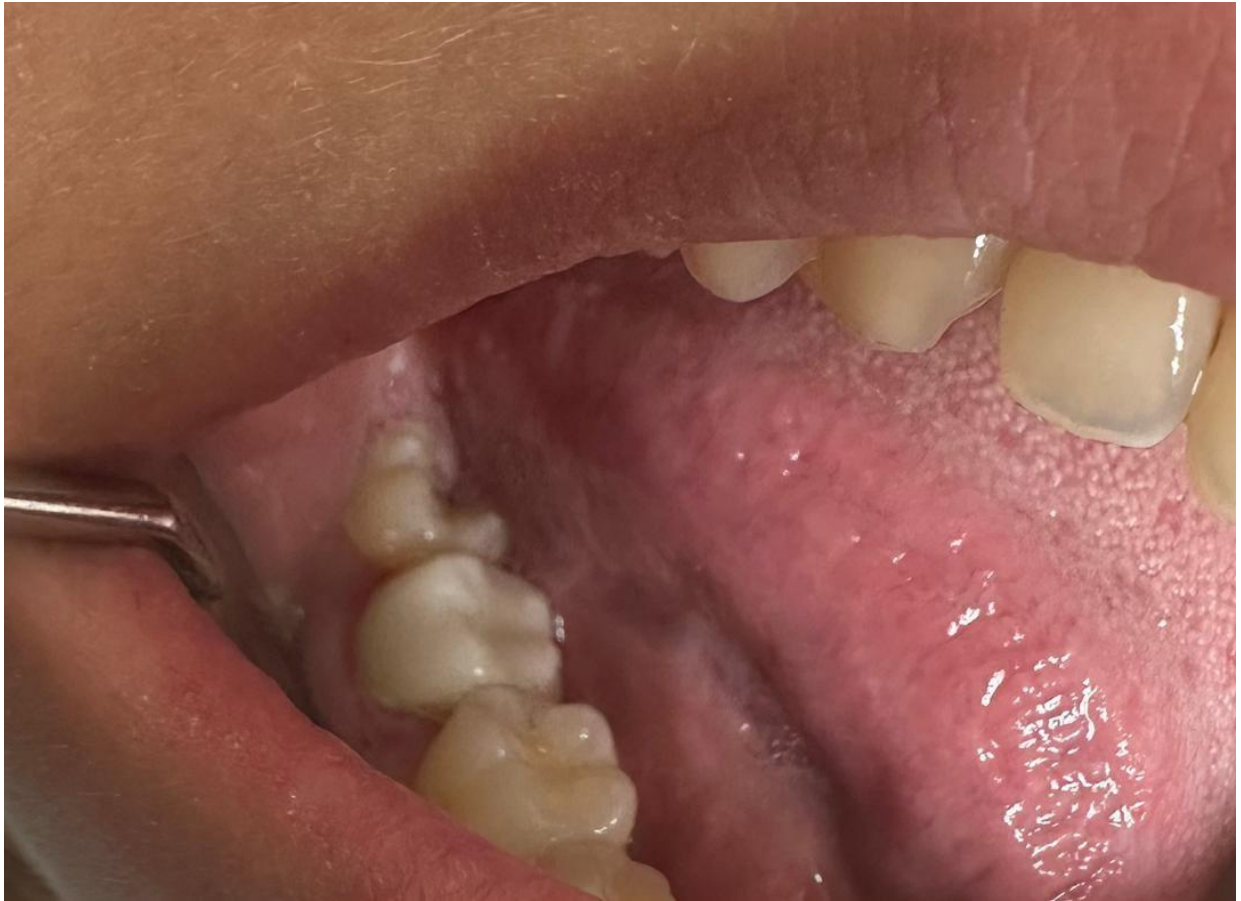


Figure 57 : Résultat final : vue latérale de l'intégration esthétique et fonctionnelle.

Phase laboratoire :

Après la prise d’empreinte optique de notre overlay, le dossier est soigneusement préparé et envoyé au laboratoire. Ce transfert marque le début des différentes étapes de fabrication et de contrôle en laboratoire. Chaque phase est réalisée avec une précision rigoureuse afin de garantir un résultat optimal. L’analyse des empreintes, la conception assistée par ordinateur, la fabrication des éléments, ainsi que les ajustements finaux, sont autant d’étapes essentielles pour obtenir un produit conforme aux attentes cliniques et fonctionnelles

Analyse et validation des empreintes : Le laboratoire vérifie la qualité des empreintes optiques reçues pour s'assurer de leur précision.

1. **Conception assistée par ordinateur (CAO) :** Les données sont importées dans un logiciel spécialisé pour la modélisation numérique de l'overlay.

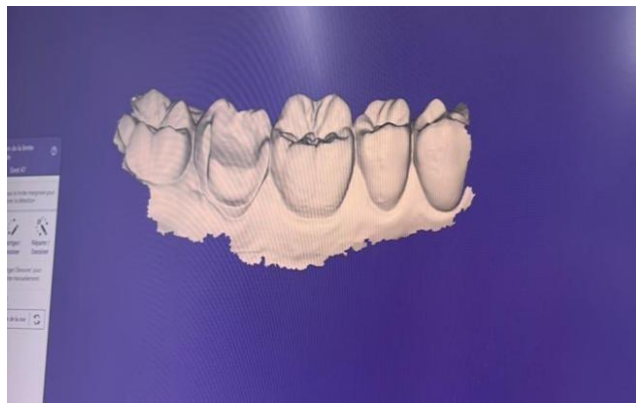


Figure 55 Faire rentrer les données dans le logiciel



Figure 56 Mettre empreintes supérieure et inférieure en occlusion sur un semi-adaptateur pour enregistrée tous les mouvements possibles de l'occlusion

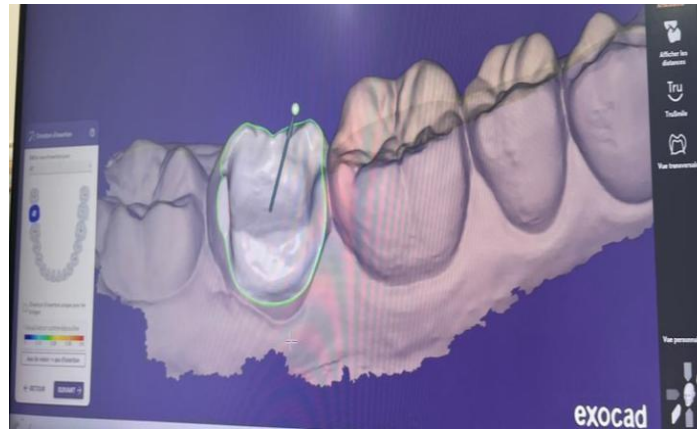


Figure 57 : Chercher l'axe de l'insertion parallèle possible pour les forces s'applique d'une façon égale

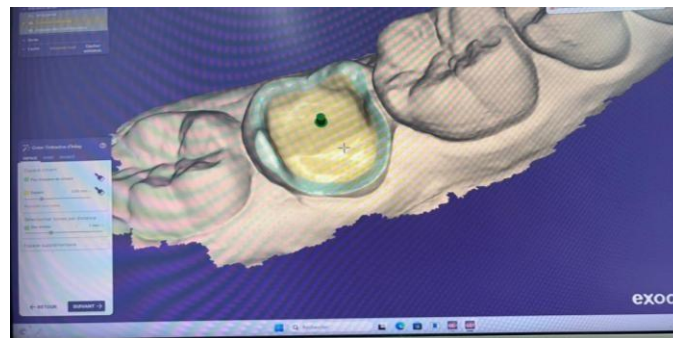


Figure 58 : Désigné la marge de réalisation et d'insertion de notre overlay sur le modèle.

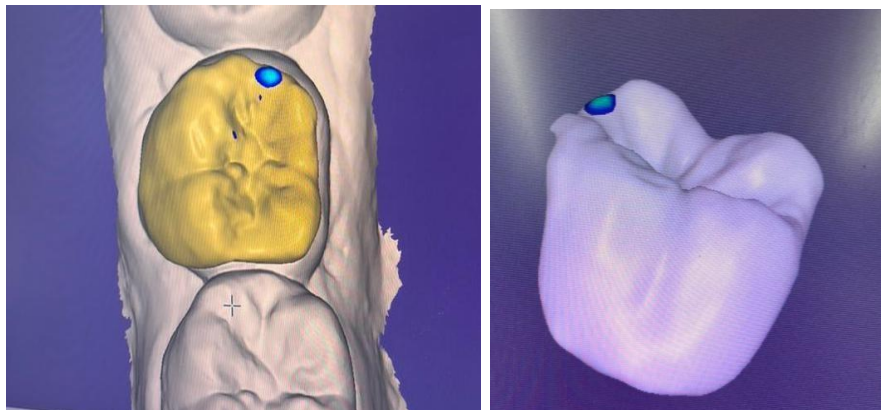


Figure 59 : Réaliser le désigne de notre overlay et enlever les surocculsion possible (le point apparent c'est une surocculsion possible quand doit signaler au dentiste pour corriger la taille)

2. **Fabrication de l'overlay** : À partir du design validé, la fabrication est réalisée soit par fraisage numérique soit par impression 3D selon le matériau choisi.



Figure 60 : envoi des informations numériques a notre machine de fraisage et lui insérer des fraises diamantes nécessaire pour un overlay pour fraisage de notre bloc de distillat de lithium

3. **Polymérisation et finitions** : Une fois l'overlay fabriqué, des étapes de polymérisation ou de cuisson sont appliquées selon les matériaux utilisés.



Figure 61 couper la tige et corriger les défauts si existe après en mets notre overlay pour glaçage pendant 20 minutes



Figure 62 Prendre la teinte donner par le dentiste et commencer le maquillage

4. **Contrôle qualité** : Chaque pièce est minutieusement inspectée pour vérifier son ajustement, sa résistance et son esthétique.

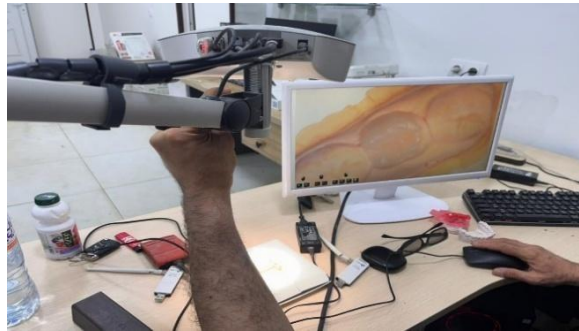

Figure 63 Le prothésiste utilise un microscope 3d pour examiner notre overlay d'une façon très minutieuse

5. **Expédition au praticien** : Une fois validé, l'overlay est envoyé au cabinet dentaire pour sa mise en place finale sur le patient.

CONCLUSION

Conclusion :

Les restaurations partielles indirectes collées s'imposent aujourd'hui comme une solution thérapeutique de choix en prothèse fixée, grâce à l'évolution des matériaux prothétiques et la maîtrise des techniques de collage qui ont largement contribué à améliorer le pronostic de ces restaurations.

Cependant, leur succès repose sur une démarche rigoureuse, allant du diagnostic précis à la mise en œuvre clinique méticuleuse, en passant par une sélection judicieuse des matériaux et des protocoles adhésifs.

Plus qu'une simple alternative, les restaurations partielles indirectes s'inscrivent comme une approche intégrée et rationnelle dans la stratégie prothétique globale du praticien. Elles traduisent un changement de paradigme en faveur de la dentisterie adhésive et biomimétique, où la fonction, l'esthétique et la biologie sont étroitement liées.

Leur intégration réussie dans la pratique quotidienne nécessite une formation continue, une veille scientifique constante, et une parfaite compréhension des indications et des limites de cette approche.

Bibliographie :

1. Fehrenbach MJ, Herring SW. Illustrated Dental Embryology, Histology and Anatomy. 5^e éd. St Louis: Elsevier; 2020: p. 190-266.
2. Nanci A. Ten Cate's Oral Histology: Development, Structure, and Function. 9^e éd. St Louis : Elsevier ; 2017 : p. 159-310.
3. Berkovitz BK, Holland GR, Moxham BJ. Oral Anatomy, Histology and Embryology. 5^e éd. St Louis : Elsevier ; 2021.
4. Lindhe J, Lang NP, Berglundh T. Clinical Periodontology, and Implant Dentistry. 7^e éd. Oxford : Wiley-Blackwell ; 2023 : Chap 6 (parodonte sain).
5. Simmer JP, Hu JC-C. Dental enamel formation and its impact on clinical dentistry. J Dent Res. 2021; 100(7):698-705. doi:10.1177/00220345211006980
6. Beniash E, Evans ND. Enamel: the formation, function and far-reaching applications of the hardest tissue in the human body. Sci Adv. 2022 ; 8(32): eabo6100.
7. Schlueter N, Amaechi BT, Bartlett D, et al. Terminology of erosive tooth wear – proposal for a new consensus. J Dent. 2020; 92:103241.
8. La jonction amélo-dentinaire (JAD) Boushell LW, Hill TJ. Physical and chemical perspectives of the enamel-dentin junction. J Prosthet Dent. 2019 ; 122(2):193-200.
9. Kinney JF, Marshall SJ, Marshall GW. The mechanical properties of human dentin: a review. Crit Rev Oral Biol Med. 2020 ; 31(6) :433-452.
10. La dentine et le complexe dentino-pulpaire Smith AJ, Shelton RM. Dentine-pulp complex response to caries. Arch Oral Biol. 2023 ; 144 :105640.
11. Fehrenbach MJ, Herring SW. Illustrated Dental Embryology, Histology and Anatomy. 5^e éd. St Louis: Elsevier; 2020: Chap 14 (dentine-pulpe).
12. Le parodonte et le cément Lindhe J, Lang NP, Berglundh T. Clinical Periodontology and Implant Dentistry. 7^e éd. Oxford : Wiley-Blackwell ; 2023 : Chap 50-52.
13. European Federation of Periodontology (EFP). Guidelines for Periodontal-Prosthetic Management. Bruxelles : EFP ; 2023. Disponible sur : <https://www.efp.org>
14. Optique dentaire et couleur Joiner A. Tooth colour: a review of the literature. J Dent. 2024 ; 133:104610.
15. Paravina RD, Powers JM. Esthetic Color Training in Dentistry. Chicago: Quintessence; 2022.
16. Matériaux dentaires et adhésion Ferracane JL. Materials in Dentistry: Principles and Applications. 4^e éd. Philadelphie : Lippincott Williams & Wilkins ; 2019.

17. Anusavice KJ, Shen C, Rawls HR. Phillips' Science of Dental Materials. 13^e éd. St Louis: Elsevier; 2022.
18. Van Meerbeek B, Yoshihara K, Yoshida Y, et al. State of the art in adhesive dentistry. Dent Mater. 2020; 36(1):1-16.
19. Rappels sur la prothèse fixée (couronnes, bridges) Shillingburg HT, Sather DA, Wilson EL, et al. Fundamentals of Fixed Prosthodontics. 4^e éd. Chicago : Quintessence ; 2012.
20. Rosenstiel SF, Land MF, Fujimoto J. Contemporary Fixed Prosthodontics. 6^e éd. St Louis : Elsevier ; 2021.
21. Venier P. Prothèse fixée : Bases cliniques et protocoles pas à pas. Paris : CdP ; 2019.
22. Restaurations adhésives et endocouronnes Magne P, Belser U. Bonded Porcelain Restorations in the Anterior Dentition. Chicago : Quintessence ; 2002.
23. Otto T, Mörig G. Clinical performance of endocrowns – a systematic review. J Prosthet Dent. 2017 ; 118(1):14-25. doi: 10.1016/j.prosdent.2016.11.006
24. Rocca GT, Krejci I. Bonded indirect restorations for the posterior dentition: Endocrowns. J Adhes Dent. 2013 ; 15(2):98-110.
25. Occlusion et biomécanique Okeson JP. Management of Temporomandibular Disorders and Occlusion. 9^e éd. St Louis : Elsevier ; 2024 : Chap 16.
26. Kois JC. Predictable single implant restorations: occlusal considerations. Compend Contin Educ Dent. 2023 ; 44(2):e17-e24.
27. Normes, standards et consensus Organisation internationale de normalisation. ISO 4049 : Dentistry – Polymer-based restorative materials. 5^e éd. Genève : ISO ; 2024.
28. Académie nationale de chirurgie dentaire. Recommandations sur la préparation des couronnes périphériques. Paris : ANCD ; 2022.
29. Vailati F., Belser U.C. (2010). Restaurations adhésives postérieures partielles : alternatives aux couronnes. Revue Internationale de dentisterie esthétique, 12(1), 16–33
30. Magne, P., & Belser, U. C. (2002). Bonded porcelain restorations in the anterior dentition: A biomimetic approach. Quintessence Publishing
31. Larousse médical (édition actuelle ou année spécifique si connue). Article « Inlay dentaire ». Éditions Larousse.
32. Dictionnaire francophone des termes d'odontologie conservatrice et d'endodontie (2011). Société Française d'Odontologie Conservatrice (SFOC), Éditions CdP.
33. Larousse médical. (s.d.). Onlay dentaire. Éditions Larousse.
34. (s.d. = sans date, à remplacer par une date de consultation si c'est une source en ligne)

35. Société Française d'Odontologie Conservatrice. (2011). Dictionnaire francophone des termes d'odontologie conservatrice et d'endodontie. Éditions CdP.
36. Pirani, C., Vial, A., & Valandro, L.F. (2015). Full-coverage crowns versus onlays and overlays: a literature review. *Journal of Esthetic and Restorative Dentistry*, 27(5), 265–273.
37. Edelhoff, D., & Sorensen, J.A. (2002). Tooth structure removal associated with various preparation designs for anterior teeth. *Journal of Prosthetic Dentistry*, 87(5), 503–509.
38. GUERIN T. Restauration Inlays-onlays collés: Evaluation des différents systèmes céramique. *Act Odont Stomat* 2000 ; 210 : 157-162.
39. Botelho, M.G. (2000). Long-term evaluation of resin-bonded bridges. *Journal of Dentistry*, 28(4), 233–239.
40. Shillingburg, H.T. et al. (2012). *Fundamentals of Fixed Prosthodontics* (4e éd.). Quintessence Publishing.
41. LASSERE JF., CLAVÉ D., GUILLON B. Les Inlays- Onlays de céramique collée : Aspects cliniques et de laboratoire. *Art et Techn. Dent.* 1994, 5(1) :3-15
42. SARFATI E., HARTEK JC., RADIGUET J. Etude comparative des restaurations postérieures cosmétiques : Critères de choix entre composite postérieur, inlay composite et inlay céramique. *Rev Odont Stomat* 1995 ; 24 : 393-404.
43. Bindl, A. & Mörmann, W.H. (2005). Clinical evaluation of adhesively placed Cerec inlays and onlays after 6 years—A prospective study.
44. *Journal of Adhesive Dentistry*, 7(3), 181–188.
45. European Federation of Conservative Dentistry (EFCD) –<https://www.efcd.eu>
46. Braye G. Les premières prothèses en céramique [Internet]. *L'Information Dentaire*. 2016 [2022]. Disponible sur: <https://www.information-dentaire.fr/actualites/les-premieres-protheses-en-ceramique/>
47. Zhang Y, Kelly JR. Dental Ceramics for Restoration and Metal Veneering. *Dent Clin North Am.* 2017;61(4):797-819.
48. . Bayne SC, Ferracane JL, Marshall GW, Marshall SJ, van Noort R. The Evolution of Dental Materials over the Past Century: Silver and Gold to Tooth Color and Beyond. *J Dent Res.* 2019;98(3):257-65.
49. . MAINJOT A. Biomatériaux Matériaux Cliniques - Vol 3 n°1 [Internet]. *calameo.com*2018[2022].Disponiblesur:<https://www.calameo.com/read/0045240249b291dd1d730>
50. TOLEDANO C. BMC N°1-2022 [Internet]. *calameo.com*. 2022 [2022]. Disponible sur: <https://www.calameo.com/read/004524024ea4a93286382>

51. Fantino T. Inlay/Onlay : Résine composite ou céramique ? 2023;
52. Aboushelib MN, de Jager N, Kleverlaan CJ, Feilzer AJ. Microtensile bond strength of different components of core veneered all-ceramic restorations. *Dent Mater.* 2005;21(10):984-91
53. . Livaditis GJ : Cast metal resin-bonded retainers for posterior teeth . *J Am Dent Assoc* 1980 ; 110 :926-929 .
54. Livaditis J, Thompson VP : Etched castings : An improved retentive mechanism for resin-bonded retainers . *J Prosthet Dent* 1982 ; 47 :52-58 .
55. . Dunn B, Reisbick MH : Adherence of ceramic coatings on chromium cobalt structures . *J Dent Res* 1976 : 55 :328-332 .
56. Tanaka T, Atsuta M, Uchiyama Y, Kawashima I : Pitting corrosion for retainin
57. Kelly JR, Benetti P. Ceramic materials in dentistry: historical evolution and current practice. *Aust Dent J.* 2011;56 Suppl 1:84-96.
58. Aboushelib MN, de Jager N, Kleverlaan CJ, Feilzer AJ. Microtensile bond strength of different components of core veneered all-ceramic restorations. *Dent Mater.* 2005;21(10):984-91.
59. Otto T. Up to 27-years clinical long-term results of chairside Cerec 1 CAD/CAM inlays and onlays. *Int J Comput Dent.* 2017;20(3):315-29.
60. Archibald JJ, Santos GC, Moraes Coelho Santos MJ. Retrospective clinical evaluation of ceramic onlays placed by dental students. *J Prosthet Dent.* 2018;119(5):743-748.e1. 6. Stranding M, Sebestyen-Huvos E, Studer S, Lehner C, Jung RE, Sailer I. Long-term outcomes of all-ceramic inlays
61. and onlays after a mean observation time of 11 years. *Quintessence Int.* 2020;51(7):566-76.
62. Taschner M, Krämer N, Lohbauer U, Pelka M, Breschi L, Petschelt A, et al. Leucite-reinforced glass ceramic
63. inlays luted with self-adhesive resin cement: a 2-year in vivo study. *Dent Mater Off PublAcad Dent Mater.* 2012;28(5):535-40.
64. . Taschner M, Stirnweiss A, Frankenberger R, Kramer N, Galler KM, Maier E. Fourteen years clinical evaluation of leucite-reinforced ceramic inlays luted using two different adhesion strategies. *J Dent.* 2022;123:104210.

65. Peumans M, Voet M, De Munck J, Van Landuyt K, Van Ende A, Van Meerbeek B. Four-year clinical evaluation of a self-adhesive luting agent for ceramic inlays. *Clin Oral Investig.* 2013;17(3):739-50.
66. Edouard Decruca, Thomas Devisse, Ouarda Benhammadi. Les matériaux de collage et de scellement
67. *Orthod Fr* 2009;80:87-96 c EDP Sciences, SFODF, 2009 DOI: 10.1051/orthodfr/2008032
68. G Grégoire, M-A Bayle. Les systèmes adhésifs amélo-dentaires avec mordantage préalable et rinçage Publié le 18.10.2016. Paru dans *Biomatériaux Cliniques* n°2 - 30 septembre 2016 (page26-36)
69. 3) KON LABA B.B1., DIDIA E.L.E., MAROUA T., PESSON D.M ., KOUAME K.A ., DJEREDOU K.B .REVUE DE LA LITTÉRATURE : Les Matériaux De Scellement Et De Collage En Prothèse Fixée. *Rev. Iv. Odonto-Stomatol.*, vol. 16, n° 2, 2014, pp.
70. 4) FRULLI M. Assemblage des restaurations partielles indirectes collées. THESE POUR OBTENIR LE DIPLOME D'ETAT DE DOCTEUR EN CHIRURGIE DENTAIRE soutenue le 7 Février 2020.
71. 5) Guastalla O, Viennot S., Allard Y. *Collages en odontologie.* EMC (Elsevier SAS, Paris), *Odontologie*, 23-065-D-10, 2005.
72. 6) Lehmann. N, Collage des restaurations adhésives. Quels traitements de surface des pièces prothétiques ? Publié le 04.06.2021. Paru,ans *L'Information Dentaire* n°23 - 9 juin 2021 (page38-41)
73. R.CHERO,M.DEGRANGEcolles et ciment ,comment s'y retrouver ;information dentaire janvier2007.
74. Universalis E. ART CONTEMPORAIN [En ligne]. *Encyclopædia Universalis.* [cité 16 avr 2020]. <https://www.universalis.fr/encyclopedie/art-contemporain/>
75. Tirlet G, Attal J. Le gradient thérapeutique un concept médical pour les traitements esthétiques. *Inf Dent.* 2009;41/42:2561 2568.
76. Nasr K. Nouveaux paradigmes et outils pour les préparations unitaires postérieures en CFAO directe. *Fil Dent.* 2016;119:12 16.
77. Black GV. *A work on operative dentistry ..* [En ligne]. Chicago : Medico-Dental Publishing Company; 1908 [cité 16 avr 2020]. <http://archive.org/details/workonoperatived02blac>
78. Veneziani M. Posterior indirect adhesive restorations: updated indications and the Morphology Driven Preparation Technique. *Int J Esthet Dent.*2017;12(2):204 230.

79. Etienne O, Toledano C, Paladino F, Serfaty R. Restaurations tout-céramique sur dents vitales. Paris: Editions CDP; 2011. 116 p.
80. Edelhoff D, Sorensen JA. Tooth Structure Removal Associated with Various Preparation Designs for Posterior Teeth. *Int J Periodontics Restorative Dent.* 2002;22(3):241-24
81. Belser U. Changement de paradigmes en prothèse conjointe. *Réal Clin.* 2010;21(2):79-85
82. Magne P. Pascal Magne: « It should not be about aesthetics but tooth-conserving dentistry ». Interview by Ruth Doherty. *Br Dent J.* 2012;213(4):189-191.
83. Mayer N. Biomimétisme [en ligne]. Futura. [cité 20 avr 2020]. <https://www.futura-sciences.com/sciences/definitions/physique-biomimetisme-14960>
84. Magne P, Belser U. Restaurations adhésives en céramique sur dents antérieures : approche biomimétique. Paris: Quintessence international; 2003. 405 p.
85. Bazos P, Magne P. Bio-Emulation: biomimetically emulating nature utilizing a histo-anatomic approach; structural analysis. *Eur J Esthet Dent.* 2011;6(1):8-19.
86. Tirlet G, Bazos P. La « Biomimétique » : un concept contemporain au cœur de la dentisterie adhésive. *Réal Clin.* 2013;24(4):331-343.
87. Tirlet G, Attal J. La « no post, no crown » dentistry : à quelle échéance? *Fil dent.* 2014;98:4-5.
88. Marniquet S, Tirlet G. No-Post, No-crown formes de préparation contemporaine pour les restaurations adhésives II. Secteur postérieur. *Inf Dent.* 2017;99(20):16-25. III
89. Attal J, Le goff S, Fron Chabouis H. Les tissus dentaires à préserver lors de la réalisation des inlays/onlays : approche biomécanique. *Réal Clin.* 2014;25(4):289-296.
90. Toledano C. Quand faut-il recouvrir une paroi résiduelle ? *BMC Dent.* 2019;4(2):48-53.
91. Rocca G, Rizcalla N, Dietschi D. Evidence-based concepts and procedures for bonded inlays and onlays. Part II. Guidelines for cavity preparation and restoration fabrication. *Int J Esthet Dent.* 2015;10(3):392-413.
92. Ferraris F. Posterior indirect adhesive restorations (PIAR) : preparation designs and adhesion clinical protocol. *Int J Esthet Dent.* 2017;12(4):482-502.
93. Decup F, Gaucher C. Approche bioconservatrice des tissus pour les restaurations indirectes. In: Decup F. *Inlays onlays overlay*, Paris, France: Espace ID; 2015. pp. 17-24.
94. Opdam N, Bronkhorst E, Roesters J, Loomans B. Longevity and reasons for failure of sandwich and total-etch posterior composite resin restorations. *J Adhes Dent.* 2007;9(5):469-475.
95. Rosenstiel SF, Land MF, Fujimoto J. *Contemporary Fixed Prosthodontics*. 5th ed. St. Louis, MO: Elsevier Mosby; 2016.

96. Shillingburg HT, Sather DA, Wilson EL, et al. *Fundamentals of Fixed Prosthodontics*. 4th ed. Chicago, IL: Quintessence Publishing; 2012.
97. Summitt JB, Robbins JW, Hilton TJ, Schwartz RS. *Fundamentals of Operative Dentistry: A Contemporary Approach*. 4th ed. Chicago, IL: Quintessence Publishing; 2013.
98. Rosenstiel SF, Land MF, Fujimoto J. *Contemporary Fixed Prosthodontics*. 5th ed. St. Louis, MO: Elsevier Mosby; 2016.
99. Summitt JB, Robbins JW, Hilton TJ, Schwartz RS. *Fundamentals of Operative Dentistry: A Contemporary Approach*. 4th ed. Chicago, IL: Quintessence Publishing; 2013.
100. Pjetursson BE, Lang NP. Periodontal considerations in prosthetic dentistry. *Periodontol* 2000. 2009;50:195-208. doi:10.1111/j.1600-0757.2008.00287.x.
101. American Dental Association. *Guidelines for the Use of Cone Beam Computed Tomography (CBCT) in Dental Practice*. Chicago, IL: ADA; 2012.
102. Galler KM, Krastl G, Simon S, et al. European Society of Endodontology position statement: The use of CBCT in endodontics. *Int Endod J*. 2014;47(6):502-504. doi:10.1111/iej.12267.
103. Summitt JB, Robbins JW, Hilton TJ, Schwartz RS. *Fundamentals of Operative Dentistry: A Contemporary Approach*. 4th ed. Chicago, IL: Quintessence Publishing; 2013.
104. Rosenstiel SF, Land MF, Fujimoto J. *Contemporary Fixed Prosthodontics*. 5th ed. St. Louis, MO: Elsevier Mosby; 2016.
105. Edelhoff D, Sorensen JA. Tooth structure removal associated with various preparation designs for posterior teeth. *Int J Periodontics Restorative Dent*. 2002;22(3):241-249.
106. Anusavice KJ, Shen C, Rawls HR. *Phillips' Science of Dental Materials*. 12th ed. St. Louis, MO: Elsevier Saunders; 2013.
107. Ferracane JL. *Materials in Dentistry: Principles and Applications*. 2nd ed. Philadelphia, PA: Lippincott Williams & Wilkins; 2001.
108. Magne P, Belser U. *Bonded Porcelain Restorations in the Anterior and Posterior Dentition*. Chicago, IL: Quintessence Publishing; 2002.
109. Shillingburg HT, Sather DA, Wilson EL, et al. *Fundamentals of Fixed Prosthodontics*. 4th ed. Chicago, IL: Quintessence Publishing; 2012.
110. Touati B, Miara P, Nathanson D. *Esthetic Dentistry and Ceramic Restorations*. London, UK: Martin Dunitz; 1999.
111. Rosenstiel SF, Land MF, Fujimoto J. *Contemporary Fixed Prosthodontics*. 5th ed. St. Louis, MO: Elsevier Mosby; 2016.

112. Schwartz NL, Whitsett LD, Berry TG, Stewart JL. Unserviceable crowns and fixed partial dentures: Life-span and causes for loss of serviceability. *J Am Dent Assoc.* 1970;81(6):1395-1401. doi:10.14219/jada.archive.1970.0393.
113. Rosenstiel SF, Land MF, Fujimoto J. *Contemporary Fixed Prosthodontics*. 5th ed. St. Louis, MO: Elsevier Mosby; 2016.
114. Magne P, Belser U. *Bonded Porcelain Restorations in the Anterior and Posterior Dentition*. Chicago, IL: Quintessence Publishing; 2002.
115. Dietschi D, Spreafico R. *Adhesive Metal-Free Restorations: Current Concepts for the Esthetic Treatment of Posterior Teeth*. Chicago, IL: Quintessence Publishing; 1997.
116. Rosenstiel SF, Land MF, Fujimoto J. *Contemporary Fixed Prosthodontics*. 5th ed. St. Louis, MO: Elsevier Mosby; 2016.
117. Edelhoff D, Sorensen JA. Tooth structure removal associated with various preparation designs for posterior teeth. *Int J Periodontics Restorative Dent.* 2002;22(3):241-249.
118. Rosenstiel SF, Land MF, Fujimoto J. *Contemporary Fixed Prosthodontics*. 5th ed. St. Louis, MO: Elsevier Mosby; 2016.
119. Magne P, Belser U. *Bonded Porcelain Restorations in the Anterior and Posterior Dentition*. Chicago, IL: Quintessence Publishing; 2002.
120. Anusavice KJ, Shen C, Rawls HR. *Phillips' Science of Dental Materials*. 12th ed. St. Louis, MO: Elsevier Saunders; 2013.
121. Ferracane JL. *Materials in Dentistry: Principles and Applications*. 2nd ed. Philadelphia, PA: Lippincott Williams & Wilkins; 2001.
122. Rosenstiel SF, Land MF, Fujimoto J. *Contemporary Fixed Prosthodontics*. 5th ed. St. Louis, MO: Elsevier Mosby; 2016.
123. Dietschi D, Spreafico R. *Adhesive Metal-Free Restorations: Current Concepts for the Esthetic Treatment of Posterior Teeth*. Chicago, IL: Quintessence Publishing; 1997.
124. Rosenstiel SF, Land MF, Fujimoto J. *Contemporary Fixed Prosthodontics*. 5th ed. St. Louis, MO: Elsevier Mosby; 2016.
125. Schwartz NL, Whitsett LD, Berry TG, Stewart JL. Unserviceable crowns and fixed partial dentures: Life-span and causes for loss of serviceability. *J Am Dent Assoc.* 1970;81(6):1395-1401. doi:10.14219/jada.archive.1970.0393.
126. Anusavice KJ, Shen C, Rawls HR. *Phillips' Science of Dental Materials*. 12th ed. St. Louis, MO: Elsevier Saunders; 2013.
127. Dietschi D, Spreafico R. *Adhesive Metal-Free Restorations: Current Concepts for the Esthetic Treatment of Posterior Teeth*. Chicago, IL: Quintessence Publishing; 1997.

128. Anusavice KJ, Shen C, Rawls HR. Phillips' Science of Dental Materials. 12th ed. St. Louis, MO: Elsevier Saunders; 2013.
129. Rosenstiel SF, Land MF, Fujimoto J. Contemporary Fixed Prosthodontics. 5th ed. St. Louis, MO: Elsevier Mosby; 2016.
130. Rosenstiel SF, Land MF, Fujimoto J. Contemporary Fixed Prosthodontics. 5th ed. St. Louis, MO: Elsevier Mosby; 2016.
131. Edelhoff D, Sorensen JA. Tooth structure removal associated with various preparation designs for posterior teeth. *Int J Periodontics Restorative Dent.* 2002;22(3):241-249.
132. Rosenstiel SF, Land MF, Fujimoto J. Contemporary Fixed Prosthodontics. 5th ed. St. Louis, MO: Elsevier Mosby; 2016.
133. Fennis WM, Kuijs RH, Kreulen CM, et al. A survey of cusp fractures in a population of general dental practices. *Int J Prosthodont.* 2002;15(6):559-563.
134. Rosenstiel SF, Land MF, Fujimoto J. Contemporary Fixed Prosthodontics. 5th ed. St. Louis, MO: Elsevier Mosby; 2016.
135. Fennis WM, Kuijs RH, Kreulen CM, et al. A survey of cusp fractures in a population of general dental practices. *Int J Prosthodont.* 2002;15(6):559-563.
136. Rosenstiel SF, Land MF, Fujimoto J. Contemporary Fixed Prosthodontics. 5th ed. St. Louis, MO: Elsevier Mosby; 2016.
137. Edelhoff D, Sorensen JA. Tooth structure removal associated with various preparation designs for posterior teeth. *Int J Periodontics Restorative Dent.* 2002;22(3):241-249.
138. Fennis WM, Kuijs RH, Kreulen CM, et al. A survey of cusp fractures in a population of general dental practices. *Int J Prosthodont.* 2002;15(6):559-563.
139. IV. Empreinte, restauration provisoire, étapes de laboratoire, essai et collage, contrôle
140. Dietschi D, Spreafico R. Adhesive Metal-Free Restorations: Current Concepts for the Esthetic Treatment of Posterior Teeth. Chicago, IL: Quintessence Publishing; 1997.
141. Magne P, Belser U. Bonded Porcelain Restorations in the Anterior and Posterior Dentition. Chicago, IL: Quintessence Publishing; 2002.
142. Rosenstiel SF, Land MF, Fujimoto J. Contemporary Fixed Prosthodontics. 5th ed. St. Louis, MO: Elsevier Mosby; 2016.
143. Anusavice KJ, Shen C, Rawls HR. Phillips' Science of Dental Materials. 12th ed. St. Louis, MO: Elsevier Saunders; 2013.
144. Magne P, Belser U. Bonded Porcelain Restorations in the Anterior and Posterior Dentition. Chicago, IL: Quintessence Publishing; 2002.

145. Touati B, Miara P, Nathanson D. *Esthetic Dentistry and Ceramic Restorations*. London, UK: Martin Dunitz; 1999.
146. Magne P, Belser U. *Bonded Porcelain Restorations in the Anterior and Posterior Dentition*. Chicago, IL: Quintessence Publishing; 2002.
147. Dietschi D, Spreafico R. *Adhesive Metal-Free Restorations: Current Concepts for the Esthetic Treatment of Posterior Teeth*. Chicago, IL: Quintessence Publishing; 1997.
148. Anusavice KJ, Shen C, Rawls HR. *Phillips' Science of Dental Materials*. 12th ed. St. Louis, MO: Elsevier Saunders; 2013.
149. Rosenstiel SF, Land MF, Fujimoto J. *Contemporary Fixed Prosthodontics*. 5th ed. St. Louis, MO: Elsevier Mosby; 2016.
150. Schwartz NL, Whitsett LD, Berry TG, Stewart JL. Unserviceable crowns and fixed partial dentures: Life-span and causes for loss of serviceability. *J Am Dent Assoc*. 1970;81(6):1395-1401. doi:10.14219/jada.archive.1970.0393.
151. Rosenstiel SF, Land MF, Fujimoto J. *Contemporary Fixed Prosthodontics*. 5th ed. St. Louis, MO: Elsevier Mosby; 2016.
152. Pjetursson BE, Lang NP. Periodontal considerations in prosthetic dentistry. *Periodontol* 2000. 2009;50:195-208. doi:10.1111/j.1600-0757.2008.00287.x.

Résumé :

Les restaurations partielles indirectes représentent une alternative conservatrice et fiable aux couronnes périphériques dans le domaine de la prothèse fixée.

L'évolution des techniques adhésives et des matériaux, tels que les céramiques haute performance et les résines composites, ont permis d'allier préservation maximale des tissus dentaires, résistance mécanique accrue et exigences esthétiques élevées.

Contrairement aux couronnes totales, les inlays, onlays et overlays offrent une approche minimalement invasive, respectant l'intégrité biologique de la dent tout en apportant une solution durable face aux contraintes fonctionnelles des secteurs postérieurs.

Ce travail vise à analyser les indications, les principes de préparation, les procédures techniques et les considérations cliniques indispensables à la réussite de ces restaurations.

Une attention particulière est portée à la sélection des cas, au design des préparations selon les principes biomécaniques et aux protocoles rigoureux de scellement adhésif qui conditionnent la pérennité et le succès clinique des restaurations.

À travers une revue de la littérature enrichie par des cas cliniques, cette étude met en lumière l'importance des restaurations partielles indirectes en tant qu'option thérapeutique moderne répondant aux exigences fonctionnelles et esthétiques de la dentisterie contemporaine.

MOTS CLES: inlay, onlay, overlay, adhésion, collage.

ABSTRACT:

Indirect partial restorations represent a conservative and reliable alternative to full crowns in fixed prosthodontics.

With the advancement of adhesive techniques and the development of modern restorative materials, such as high-performance ceramics and composite resins, these restorations provide an optimal balance between the preservation of healthy dental tissues, mechanical strength, and aesthetic excellence.

Unlike full coverage crowns, indirect partial restorations such as inlays, onlays, and overlays—allow for a more minimally invasive approach, respecting the biological integrity of the tooth while offering durable solutions adapted to posterior teeth subjected to occlusal loads.

This work aims to highlight the indications, preparation designs, technical procedures, and clinical considerations essential for the successful use of these restorations.

Particular attention is given to the importance of proper case selection, the design of cavity preparations that respect biomechanical principles, and the strict protocols required for adhesive cementation, all of which contribute significantly to the longevity and functional success of the restorations.

Through a comprehensive review of the literature, supplemented by clinical cases and practical recommendations, this study underscores the role of indirect partial restorations as a modern therapeutic option that meets both functional and aesthetic demands in contemporary prosthodontics.

KEY WORDS: inlay, onlay, overlay, adhesion, cementation.