

REPUBLIQUE ALGERIENNE DEMOCRATIQUE ET POPULAIRE
MINISTRE DE L'ENSEIGNEMENT SUPERIEUR ET DE LA RECHERCHE
SCIENTIFIQUE

Université Mouloud Mammeri de Tizi-Ouzou
Faculté De Sciences Biologiques et des Sciences Agronomiques
Département de Biologie



Mémoire de fin d'études

En vue de l'obtention du diplôme de Master dans le Domaine SNV

Filière : Sciences biologiques

Option : Parasitologie

Thème :

**Contribution à l'étude des endoparasites
du lapin domestique *Oryctolagus cuniculus* (Linné, 1758)
de la région d'Abizar (Tizi Ouzou).**

Réalisé par :

Melle MASSOUT Nesrine

&

Melle KADRI Lilia

Membre du jury :

| | | | |
|---------------|---|-----------------------|---------------------|
| Président | : | BOUKHEMZA. M | Professeur (UMMTO) |
| Examinatrice | : | BOUKHEMZA-ZEMMOURI. N | Professeure (UMMTO) |
| Promotrice | : | YOUSFI. S | MCA (UMMTO) |
| Co-Promotrice | : | MARNICHE. F | Professeure (ENSV) |

Promotion : 2024/ 2025

Remerciements

Nous remercions tout d'abord Dieu, le Tout-Puissant, de nous avoir accordé la force, la patience et la persévérance nécessaires à la réalisation de ce modeste travail.

Nous exprimons notre profonde gratitude à **Madame Yousfi. S**, promotrice de ce mémoire, pour son encadrement rigoureux, sa disponibilité et la qualité de ses conseils, qui ont grandement contribué à l'aboutissement de cette étude.

Nos remerciements vont également à **Madame Marniche. F**, co-promotrice, pour son accompagnement constant, sa bienveillance et ses orientations pertinentes tout au long de ce travail.

Nous adressons nos sincères remerciements à **Monsieur BOUHEMZA. M**, pour avoir accepté de présider le jury chargé de l'évaluation de ce mémoire.

Nous tenons également à remercier **Madame BOUKHEMZA. ZEMMOURI. N**, examinatrice, pour l'intérêt porté à notre travail.

Enfin, nous remercions chaleureusement l'ensemble du personnel du laboratoire de zoologie de l'École Nationale Supérieure Vétérinaire (ENSV) pour leur accueil, leur disponibilité et leur précieuse collaboration tout au long de la phase pratique de ce mémoire.

À tous ceux qui, de près ou de loin, ont contribué à la réalisation de ce travail, nous exprimons notre sincère reconnaissance.



Dédicace

Du profond de mon cœur, je dédie ce travail :

À ma famille,

À ma chère mère et mon cher père, qui m'ont toujours soutenue, crue en moi, et qui ont vu en moi cette fille intelligente, forte et capable. Vos prières et votre amour ont été mes piliers.

À mes amies fidèles, qui ont été là dans les moments les plus durs, avec un mot, un message, un regard.

Un hommage tout particulier à **Dyhia. D**, mon amie d'enfance, celle qui m'a accompagnée dans les ombres comme dans les lumières.

À moi-même,

À celle qui a tant donné sans jamais baisser les bras.

À celle qui a connu la fatigue, les larmes, les nuits blanches, mais qui a toujours gardé la tête haute.

Tu as travaillé dur, jour après jour, avec sérieux, avec ambition, avec dignité. Tu as toujours visé l'excellence, et tu l'as atteinte.

Merci à moi, pour avoir cru en moi, pour avoir porté ce fardeau avec courage, pour être restée fidèle à mes valeurs, pour avoir été ma propre force quand personne ne pouvait comprendre.

Je suis fière de moi et je le serai toujours.

Nesrine



Dédicace

À ma chère maman,

Pour sa présence constante, ses sacrifices silencieux et sa force inspirante.

Merci d'avoir toujours cru en moi, même dans les moments de doute.

À Teddy, mon petit compagnon à quatre pattes,

Pour ses veilles silencieuses pendant les nuits, sa tendresse, sa fidélité, et cette présence apaisante qui m'a souvent rappelé que l'affection la plus pure se passe parfois de mots.

À toutes les personnes qui, de près ou de loin, m'ont soutenue durant cette étape.

Et à l'élan intérieur qui m'a poussée à continuer, malgré la fatigue, les doutes, et ces instants suspendus.

Ce modeste travail leur est dédié.

Tout particulièrement à eux deux.

Lilia

Résumé

Ce travail a été mené dans le but d'identifier les principales espèces d'endoparasites affectant le lapin domestique (*Oryctolagus cuniculus*) élevé en système traditionnel. L'étude, réalisée entre février et mai 2025, s'est basée sur l'analyse de cinq cadavres de lapins prélevés dans le village d'Abizar, commune de Timizart (Tizi Ouzou), puis examinés au laboratoire de zoologie de l'École Nationale Supérieure Vétérinaire d'El Harrach. L'analyse parasitologique du contenu digestif, menée par la méthode de flottaison et la sporulation dans le dichromate de potassium, a permis d'identifier des protozoaires du genre *Eimeria* ainsi que des nématodes comme *Passalurus ambiguus* et *Trichostrongylus retortaeformis*. Les résultats ont révélé une diversité parasitaire marquée, des profils individuels variés et une forte présence d'*Eimeria perforans* et de *Trichostrongylus retortaeformis*. La détection fréquente de stades infectieux souligne un risque épidémiologique réel. Cette étude confirme que le lapin domestique peut constituer un réservoir parasitaire important, et met en évidence la nécessité d'une hygiène rigoureuse et d'un suivi sanitaire adapté en élevage traditionnel.

Mots-clés : Endoparasites, *Oryctolagus cuniculus*, élevage traditionnel, coccidies, nématodes.

Abstract:

This study aimed to identify the main endoparasitic species affecting domestic rabbits (*Oryctolagus cuniculus*) raised under traditional farming systems. Conducted between february and may 2025, it was based on the analysis of five rabbit carcasses collected from the village of Abizar, in the commune of Timizart (Tizi Ouzou), and examined at the zoology laboratory of the National Higher Veterinary School of El Harrach. Parasitological examination of the digestive contents, using the flotation method and sporulation in potassium dichromate solution, revealed protozoa of the *Eimeria* genus and nematodes such as *Passalurus ambiguus* and *Trichostrongylus retortaeformis*. The results highlighted marked parasitic diversity, varied individual profiles, and frequent detection of *Eimeria perforans* and *Trichostrongylus retortaeformis*. The high presence of infectious stages indicates a real epidemiological risk. This study confirms that domestic rabbits can act as significant parasite reservoirs and emphasizes the need for rigorous hygiene and appropriate health management in traditional farming.

Keywords : Endoparasites, *Oryctolagus cuniculus*, traditional farming, coccidia, nematode.

Sommaire

| | |
|--|-----------|
| Résumé | |
| Liste des figures | |
| Liste des tableaux | |
| Liste des abréviations | |
| Introduction..... | 1 |
| Chapitre I : Données bibliographique sur le lapin ‘ <i>Oryctolagus cuniculus</i> ‘..... | 3 |
| 1. Généralités sur le lapin..... | 3 |
| 1.1. Position taxonomique | 3 |
| 2. Morphologie..... | 3 |
| 2.1. Squelette et musculature | 4 |
| 2.2. Anatomie et physiologie de l’appareil digestif | 6 |
| 2.2.1. Cavité buccale | 6 |
| 2.2.2. Œsophage | 9 |
| 2.2.3. L’estomac..... | 9 |
| 2.2.4. Intestin grêle..... | 10 |
| 2.2.5. Cæcum | 10 |
| 2.2.6. Côlon..... | 11 |
| 2.2.7. Ceacotrophie | 12 |
| 3. Régime alimentaire | 14 |
| 4. Races | 15 |
| 5. Physiologie de la reproduction..... | 15 |
| 6. L’élevage cunicole | 16 |
| 7. Hygiène et prophylaxie dans l’élevage cunicole..... | 17 |
| 7.1. Mesures d’hygiène..... | 17 |
| 7.2. Prophylaxie médicale | 18 |
| Chapitre II : Données sur les ensoparasites du lapin | 19 |
| 1. Parasites internes- Helminthes | 20 |
| 1.1. Nématodes | 20 |
| 1.1.1. Oxyures | 20 |
| 1.1.2. Strongles | 21 |
| 1.1.3. Graphidies | 23 |

| | |
|--|-----------|
| 1.2. Trématodes | 24 |
| 1.2.1. Douves | 24 |
| 1.3. Cestodes..... | 25 |
| 1.3.1. Ténias..... | 25 |
| 1.3.2. Cysticerques..... | 27 |
| 2. Parasites internes- Protozoaires..... | 28 |
| 2.1. Flagellés..... | 29 |
| 2.1.1. Lambliase..... | 29 |
| 2.2. Microsporidies..... | 29 |
| 2.2.1. Encephalitozonies..... | 29 |
| 2.3. Sporozoaires..... | 30 |
| 2.3.1. Coccidies..... | 30 |
| 2.3.2. Cryptosporidies..... | 31 |
| 2.3.3. <i>Toxoplasma</i> | 32 |
| Chapitre III : Matériel et méthodes | 33 |
| 1. Présentation de la région d'étude..... | 37 |
| 1.1. Lieu et période d'expérimentation..... | 38 |
| 1.2. Choix de la station d'élevage..... | 38 |
| 1.3. Conditions d'élevage..... | 38 |
| 2. Matériel et méthodes..... | 38 |
| 2.1. Méthodes utilisées sur le terrain pour la collecte des échantillons | 38 |
| 2.2. Méthodes utilisées au laboratoire pour la recherche des parasites..... | 39 |
| 2.2.3. L'examen macroscopique..... | 41 |
| 2.2.4. L'examen microscopique..... | 41 |
| 2.2.4.1. Matériels..... | 41 |
| 3. Exploitation des résultats..... | 45 |
| 3.1. Positivité P%..... | 45 |
| 3.2. Indice parasitaire Q.P v3.0..... | 45 |
| Chapitre IV : Résultats..... | 47 |
| 1. Parasites trouvés par les méthodes de flottaison et de sporulation au dichromate de potassium (K ₂ Cr ₂ O ₇)..... | 47 |
| 2. Présence ou absence des parasites intestinaux en fonction des échantillons analysés..... | 49 |
| 3. Présence ou absence de la sporulation des oocystes d' <i>Eimeria spp</i> | 50 |

| | | |
|----|--|-----------|
| 4. | Résultats quantitatifs des parasites identifiés..... | 52 |
| 5. | Prévalence (%) et Intensité Moyenne (IM) des endoparasites stomacaux chez les lapins échantillonnés | 54 |
| | Chapitre V : Discussion | 62 |
| | Conclusion | 65 |
| | Références Bibliographiques | |
| | Annexe | |

Liste des figures

| | |
|--|----|
| Figure 1 : Différentes parties du corps du lapin..... | 4 |
| Figure 2 : Schéma du squelette d'un lapin d'après Barone et <i>al.</i> , 1973 | 5 |
| Figure 3 : Structure schématique d'un muscle d'après Gondret <i>et al.</i> , 1997 | 5 |
| Figure 4 : Schéma des différents éléments du tube digestif du lapin..... | 6 |
| Figure 5 : Dentition du lapin Gondret <i>et al.</i> , 1997 | 8 |
| Figure 6 : Conformation externe du cæcum de..... | 11 |
| Figure 7 : Schéma montrant le double fonctionnement du côlon proximal..... | 12 |
| Figure 8 : Schéma général de fonctionnement de la digestion chez le lapin | 13 |
| Figure 9 : Les deux types de crottes sécrétés | 14 |
| Figure 10 : Races de lapin..... | 15 |
| Figure 11 : Caecum endommagé par une infestation sévère de <i>Passalurus ambiguus</i> | 20 |
| Figure 12 : Œuf <i>Trichostrongylus sp</i> (a) ; Ver <i>trichostrongylus sp.</i> femelle (b) | 22 |
| Figure 13 : Oocyste de <i>Graphidium strigosum</i> | 23 |
| Figure 14 : Une partie d'un ténia du lapin, <i>cittotaenia ctenoides</i> | 25 |
| Figure 15 : Le reste du ténia a été expulsé après le traitement au praziquantel | 26 |
| Figure 16 : Kystes ou cysticerques blanchâtres de <i>Taenia sp.</i> avec des larves attachées à la paroi intestinale | 27 |
| Figure 17 : La proximité de canidés infestés par un ténia et la présence de leurs excréments dans l'herbe permettent la transmission des œufs du parasite au lapin ... | 28 |
| Figure 18 : Localisation géographique de site d'étude | 37 |
| Figure 19 : Cadavres de lapins domestiques..... | 39 |
| Figure 20 : Retrait de la fourrure suivi de l'incision ventrale médiane à l'aide d'un bistouri | 40 |
| Figure 21 : Récupération du tube digestif..... | 40 |
| Figure 22 : Fèces de lapin domestique..... | 41 |
| Figure 23 : Étapes de préparation de la solution conservatrice de dichromate de potassium ($K_2Cr_2O_7$)..... | 44 |
| Figure 24 : Échantillon fécal immergé dans le dichromate de potassium ($K_2Cr_2O_7$). 45 | |
| Figure 25 : <i>Eimeria sp</i> (non sporulé). | 48 |
| Figure 26 : <i>Eimeria sp</i> (sporulé) | 48 |
| Figure 27 : <i>Trichostrongylus retortaeformis</i> (embryonné)..... | 49 |

| | |
|--|----|
| Figure 28 : <i>Trichostrongylus retortaeformis</i> (non embryonné)..... | 49 |
| Figure 29 : <i>Capillaria hepatica</i> | 49 |
| Figure 30 : <i>Passarulus ambiguous</i> | 49 |
| Figure 31 : Graphe des prévalences des endoparasites trouvés dans les contenus stomacaux rencontrés chez le lapin 1 dans la région d'Abizar avec le logiciel (Quantitative Parasitology V 3.0). | 55 |
| Figure 32 : Graphe des prévalences des endoparasites trouvés dans les contenus stomacaux rencontrés chez le lapin 2 dans la région d'Abizar avec le logiciel (Quantitative Parasitology V 3.0). | 57 |
| Figure 33 : Graphe des prévalences des endoparasites trouvés dans les contenus stomacaux rencontrés chez le lapin 3 dans la région d'Abizar avec le logiciel (Quantitative Parasitology V 3.0). | 58 |
| Figure 34 : Graphe des prévalences des endoparasites trouvés dans les contenus stomacaux rencontrés chez le lapin 4 dans la région d'Abizar avec le logiciel (Quantitative Parasitology V 3.0). | 60 |
| Figure 35 : Graphe des prévalences des endoparasites trouvés dans les contenus stomacaux rencontrés chez le lapin 5 dans la région d'Abizar avec le logiciel (Quantitative Parasitology V 3.0). | 61 |

Liste des tableaux

| | |
|---|----|
| Tableau I : Avantages et inconvénients de la méthode de flottation..... | 43 |
| Tableau II : Avantages et inconvénients de la méthode de sporulation au dichromate de potassium à 2,5 %. | 44 |
| Tableau III : Inventaires des parasites du lapin domestique de l'élevage familial de la région d'Abizar | 47 |
| Tableau IV : Présence ou absence des parasites intestinaux en fonction des échantillons analysés | 50 |
| Tableau V : État de sporulation des oocystes d'Eimeria spp en fonction des échantillons positifs | 51 |
| Tableau VI : Prévalence p (%) des endoparasites contenus stomacaux rencontrés chez les lapins domestiques dans la région d'Abizar | 52 |
| Tableau VII : Prévalence et intensité moyenne des individus pour chaque espèce des endoparasites rencontrés dans les contenus stomacaux rencontrés chez le lapin 1. | 54 |
| Tableau VIII : Prévalence (P%) et intensité moyenne (IM) des individus pour chaque espèce des endoparasites rencontrés dans les contenus stomacaux rencontrés chez le lapin 2..... | 56 |
| Tableau IX : Prévalence (P%) et intensité moyenne (IM) des individus pour chaque espèce des endoparasites rencontrés dans les contenus stomacaux rencontrés chez le lapin 3..... | 57 |
| Tableau X : Prévalence (P%) et intensité moyenne (IM) des individus pour chaque espèce des endoparasites rencontrés dans les contenus stomacaux rencontrés chez le lapin 4..... | 59 |
| Tableau XI : Prévalence (P%) et intensité moyenne (IM) des individus pour chaque espèce des endoparasites rencontrés dans les contenus stomacaux rencontrés chez le lapin 5..... | 60 |

Liste des abréviations

°C : degré Celsius.

Kg : Kilogramme.

g : gramme.

Cm : Centimètre.

mm: millimètre.

ml : milliliter.

min : minute.

j : jours.

% : pourcentage.

µm : Micromètre.

N : Total.

P: Prévalence.

MS: Matière Sèche.

ENSV: Ecole Nationale Supérieure des Sciences Vétérinaires.

IM : Intensité Moyenne.

ni : nombre de parasites

L1 : Lapin 1.

L2 : Lapin 2.

L3 : Lapin 3.

L4 : Lapin 4.

L5 : Lapin 5.

pH : potentiel Hydrogène.

Introduction

Introduction

Le lapin, *Oryctolagus cuniculus*, est un petit mammifère herbivore appartenant à la famille des léporidés. Il est connu pour sa capacité de reproduction élevée et son adaptabilité à différents environnements, ce qui le rend particulièrement adapté à l'élevage. En Algérie, la cuniculture, l'élevage des lapins, est en plein essor et joue un rôle important dans la diversification des sources de protéines animales, notamment dans les zones rurales où elle contribue à la sécurité alimentaire et aux revenus des éleveurs (**Lebas et Colin, 1992**). La viande de lapin, reconnue pour sa richesse nutritionnelle, constitue également une source précieuse de protéines, particulièrement pour les pays non industrialisés (**Jentzer, 2008**).

Le lapin domestique présente plusieurs avantages qui en font une espèce d'intérêt économique majeur. Sa taille réduite, sa forte prolificité et sa courte durée de gestation lui confèrent les qualités requises pour une production efficace et durable.

Cependant, la santé des lapins domestiques est régulièrement menacée par des endoparasites (comme les nématodes, les cestodes et les protozoaires). Ces infestations représentent une contrainte majeure pour le développement de la production cunicole en Algérie (**Henneb et Aissi, 2013**). Les parasites peuvent entraîner divers problèmes de santé, tels que la perte de poids, des troubles de la reproduction, une diminution des performances et parfois la mortalité. De plus, certaines maladies parasitaires ont le potentiel de se transmettre à l'homme, ce qui accentue leur importance en santé publique.

L'objectif de cette étude est d'identifier les endoparasites qui affectent les lapins domestiques de la région d'Abizar (Tizi Ouzou), d'évaluer leur prévalence et leur impact sur la santé des animaux. Une analyse approfondie des parasites présents et de leur incidence nous permettra de contribuer à la mise en place de mesures de prévention et de gestion adaptées pour protéger la santé animale et la viabilité de la cuniculture dans la région.

Ce travail est structuré de la manière suivante : un premier chapitre consacré aux données bibliographiques sur le lapin *Oryctolagus cuniculus* ; un deuxième chapitre qui rassemble les connaissances disponibles sur les principaux endoparasites affectant cette espèce ; un troisième chapitre décrivant le matériel utilisé et la méthodologie adoptée ; un quatrième chapitre consacré à la présentation des résultats obtenus ; enfin, un cinquième chapitre dédié à la discussion de ces résultats. Ce mémoire se conclura par une synthèse générale et des recommandations visant à améliorer la gestion des risques parasitaires chez le lapin domestique.

Chapitre I
Généralités sur le lapin

1. Généralités sur le lapin

Le lapin domestique, scientifiquement nommé (*Oryctolagus cuniculus*), est un mammifère herbivore appartenant à la famille des Léporidés. Cette espèce est originaire de la péninsule Ibérique et du sud de la France (**Lebas ,2004**).

La domestication du lapin a débuté au Moyen Âge, où il était maintenu en semi-liberté dans des enclos appelés garennes, ce qui lui a valu le nom de “lapin de garenne”. Avec le temps, cette méthode d’élevage a favorisé l’apparition de plusieurs races domestiques, parmi lesquelles on retrouve notamment les lapins nains (**Lebas, 2004**). Selon **Smith, Gray et Cooper, 2009**, Grâce à sa large diffusion et à son élevage pour des objectifs commerciaux, l’étude des maladies du lapin, y compris des infections parasitaires, a été facilitée, ce qui permet de mieux comprendre leur impact sur sa santé et son bien-être.

1.1. Position taxonomique

Le lapin domestique (*Oryctolagus cuniculus* Linné, 1758) est un mammifère placentaire appartenant à l’ordre des Lagomorphes. Cet ordre se distingue des Rongeurs par plusieurs particularités anatomiques : la présence de deux paires d’incisives au maxillaire supérieur, le mouvement latéral des mâchoires et des différences dans le nombre de doigts. L’absence de canines avec un diastème prolongé est cependant une caractéristique commune aux deux ordres (**Compte rendu de l’Académie d’agriculture de France, 1994**).

La Classification zoologique du lapin est la suivante : (**Follet, 2003**)

| | |
|------------------|--|
| Classe : | Mammifères |
| Ordre : | Lagomorphes |
| Famille : | Léporidés |
| Genre : | <i>Oryctolagus</i> |
| Espèce : | <i>Oryctolagus cuniculus</i> (Linné, 1758) |

2. Morphologie

L’allure générale du corps du lapin varie en fonction du sexe. Le mâle se distingue par une tête large et forte, un thorax développé, des membres épais et une musculature marquée. La femelle, quant à elle, présente des traits plus fins avec une tête étroite, un

corps allongé et une ossature plus légère. Son arrière-train est cependant plus développé, avec un bassin large, adapté à la reproduction.

Un lapin adulte de race moyenne pèse environ 5 kg et mesure 50 cm de la tête à la queue en position de repos, ce qui facilite sa manipulation (**Gidenne, 2015**).

La figure ci-dessous représente les différentes parties du corps du lapin.

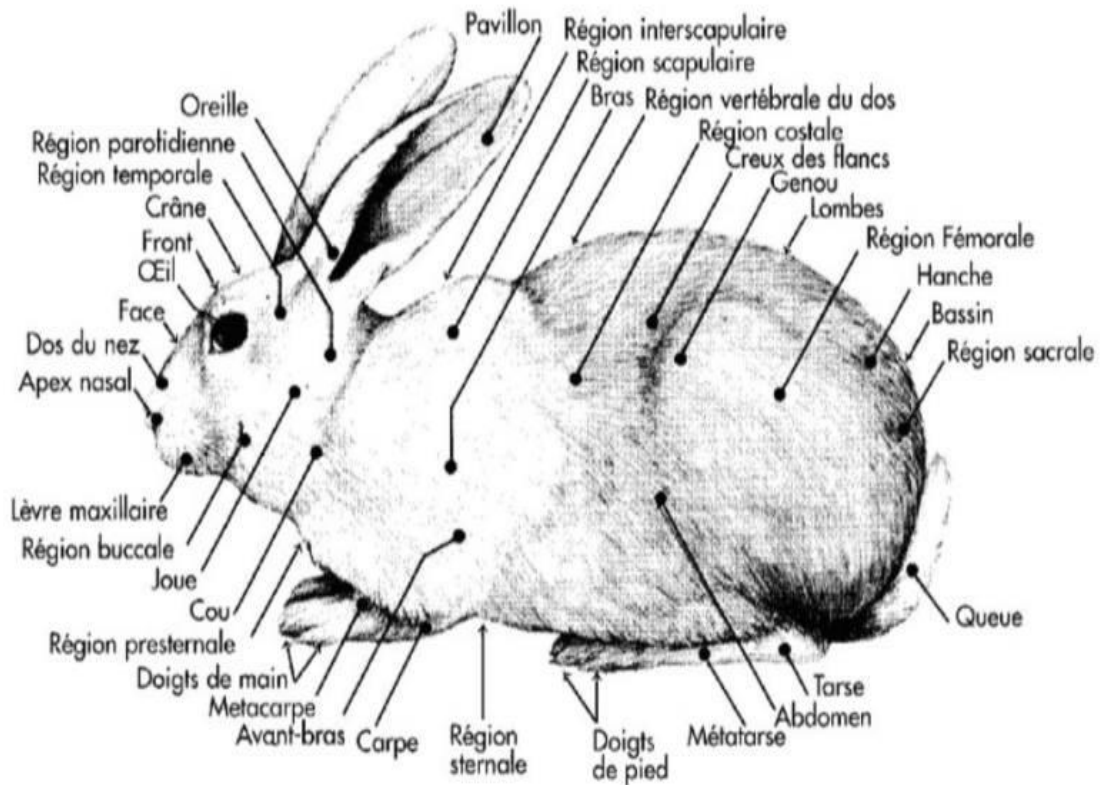


Figure 1 : Différentes parties du corps du lapin (**Gidenne, 2015**).

2.1. Squelette et musculature

Le squelette du lapin présente une particularité notable : ses membres postérieurs, bien développés, sont spécialement adaptés au saut, tandis que ses membres antérieurs, plus courts, sont rattachés au tronc par un ensemble musculaire. On observe également une quasi-fusion du tibia et du péroné, ce qui renforce la stabilité et la puissance de l'arrière-train (**Gidenne, 2015**).

La figure ci-dessous présente le squelette du lapin.

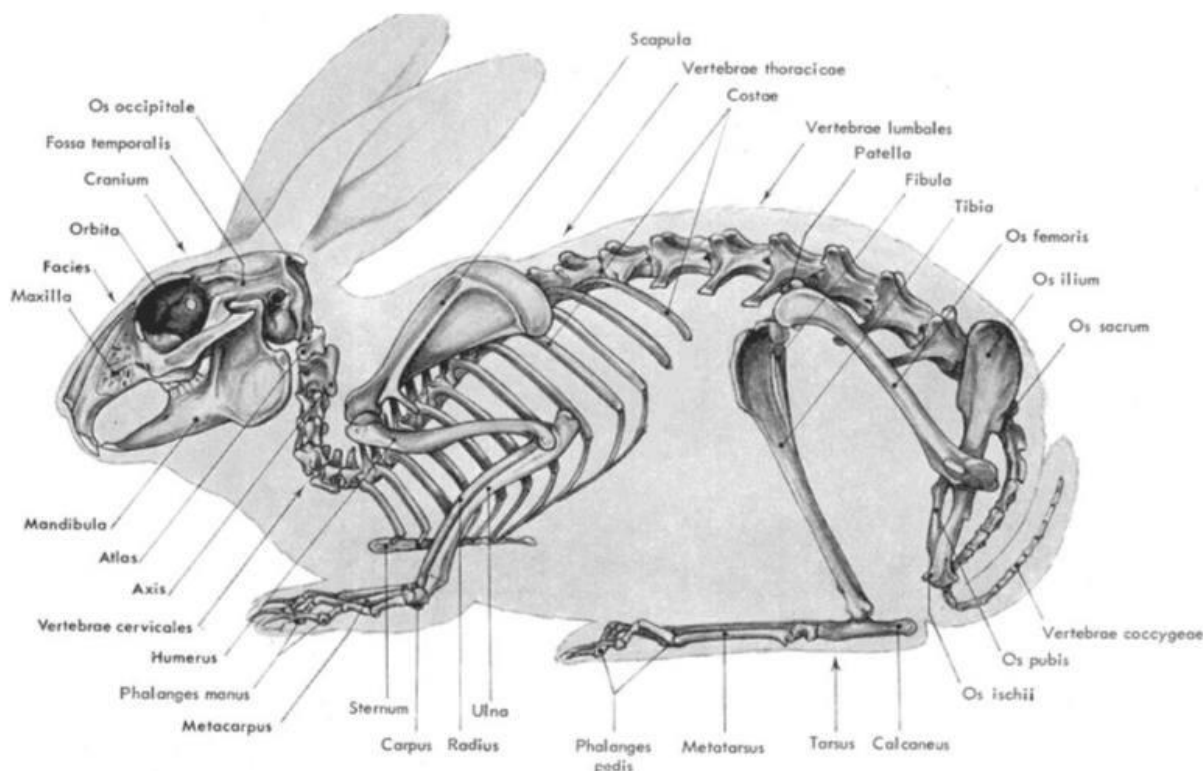


Figure 2 : Schéma du squelette d'un lapin d'après (<http://www.cuniculture.info/docs/indexbiol.htm>)

Sur le plan musculaire, les masses les plus importantes se trouvent au niveau du râble et des cuisses. Le muscle longissimus dorsi y est particulièrement bien développé, jouant un rôle central dans le maintien de la posture et les mouvements locomoteurs (Gidenne, 2015).

La figure ci-dessous présente la structure d'un muscle.

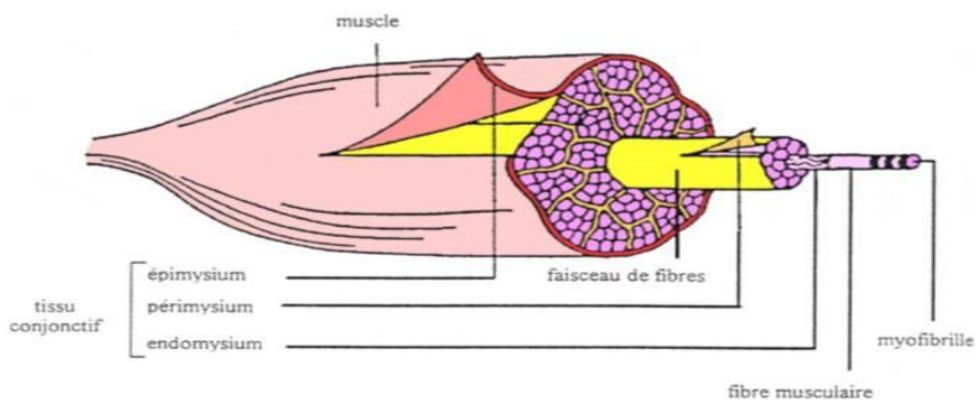


Figure 3 : Structure schématique d'un muscle d'après (<http://www.cuniculture.info/docs/indexbiol.htm>)

2.2. Anatomie et physiologie de l'appareil digestif

Chez le lapin adulte, dont le poids varie entre 4 et 5 kg, et le lapin subadulte pesant entre 2,5 et 3 kg, la longueur totale du tube digestif est estimée entre 5 et 7,5 mètres (Gidenne, 2015).

La figure ci-dessous présente les différents éléments du tube digestif du lapin

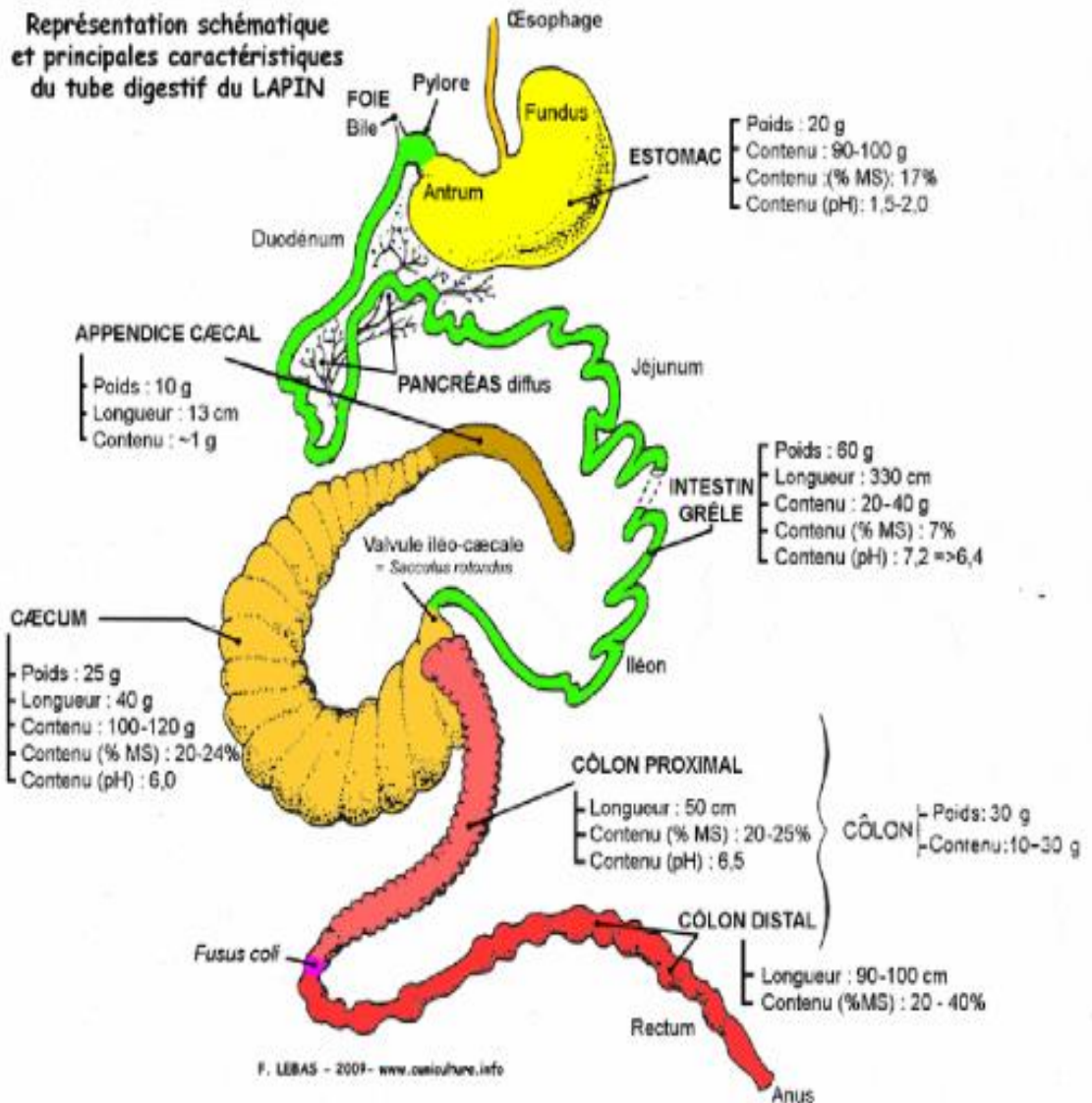


Figure 4 : Schéma des différents éléments du tube digestif du lapin (Lebas et al., 1996).

2.2.1. Cavité buccale

- La bouche

La bouche du lapin est relativement petite, une particularité liée à la structure longitudinale de l'articulation temporo-mandibulaire. Cette configuration permet

principalement des mouvements d'avant en arrière de la mandibule, tandis que les déplacements latéraux et verticaux restent limités (**Boussarie, 1999**).

- **La langue**

La langue du lapin est proportionnellement longue et recouverte de nombreuses papilles, ce qui lui confère une texture rugueuse. Elle se compose d'une partie rostrale mobile et d'une élévation caudale plus épaisse et relativement fixe, connue sous le nom de torus lingual (**O'Malley, 2005**).

- **La dentition**

Le lapin possède une dentition adaptée à son régime herbivore, comprenant 28 dents : deux paires d'incisives supérieures, une seule paire d'incisives inférieures, ainsi que des prémolaires et molaires spécialisées dans la mastication des végétaux. Il est à noter que le lapin ne possède pas de canines, laissant un espace appelé diastème entre les incisives et les prémolaires (**Boussarie, 1999 ; O'Malley, 2005 ; Meredith, 2006**).

La formule dentaire typique est la suivante : Incisives 2/1 – Canines 0/0 – Prémolaires 3/2 – Molaires 3/3, soit un total de 28 dents (**Selles, 2024**).

Les incisives, de type hypsodonte, ont une croissance continue d'environ 2 mm par semaine. Cette croissance permanente, combinée à la présence d'émail uniquement sur la face antérieure, leur confère un bord tranchant. Par conséquent, toute malocclusion ou mauvaise position dentaire peut entraîner des problèmes d'usure ou de surcroissance (**Boussarie, 1999**).

Les molaires et prémolaires présentent également des particularités anatomiques : sur la mâchoire supérieure, elles sont hypsodontes à l'intérieur et brachyodontes à l'extérieur, créant une légère inclinaison vers l'extérieur. Cette disposition est inversée pour les dents de la mâchoire inférieure, expliquant le décalage naturel des faces occlusales au repos (**O'Malley, 2005**).

La figure ci-dessous met en évidence la dentition du lapin.

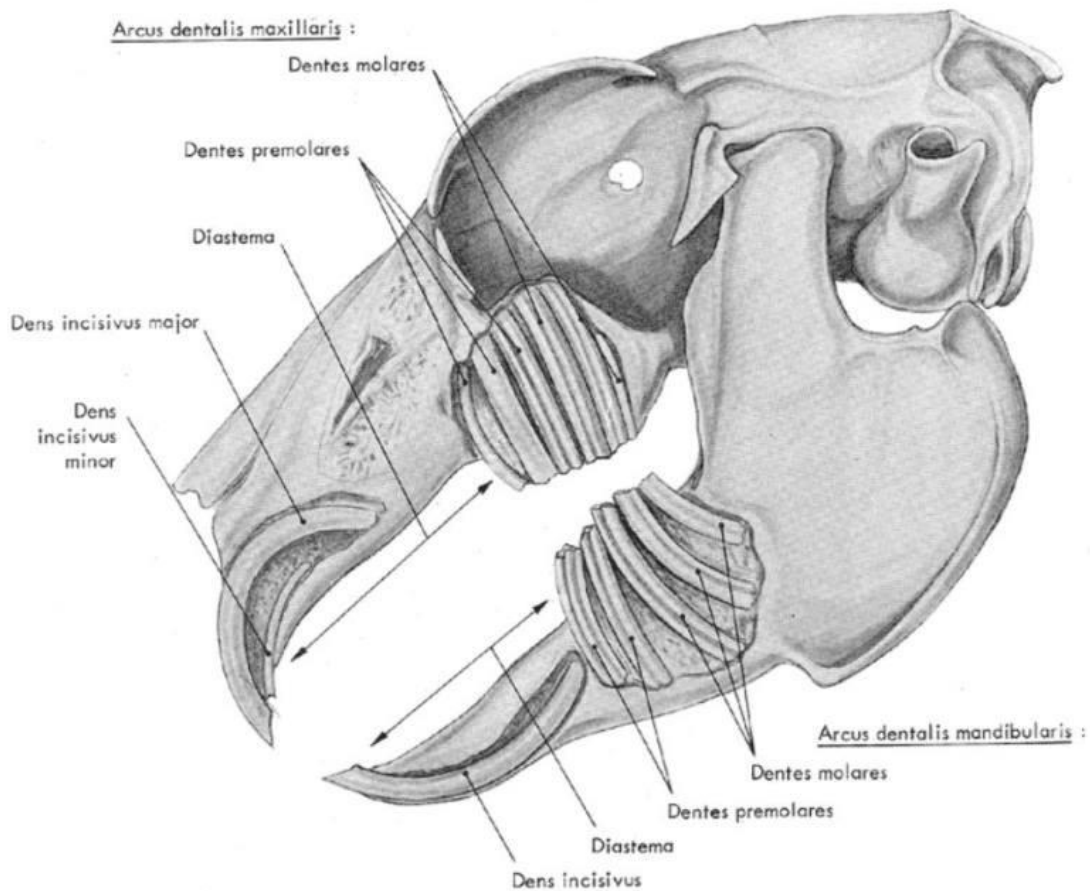


Figure 5 : Dentition du lapin

(<http://www.cuniculture.info/docs/indexbiol.htm>)

- **Glandes salivaires**

La salive, essentielle à la lubrification des aliments et au début de la digestion, est produite par cinq paires de glandes salivaires : les parotides, les zygomatiques, les mandibulaires, les sublinguales et les buccales, ces dernières étant regroupées en une glande unique chez le lapin (O'Malley, 2005).

Ces glandes sécrètent diverses enzymes digestives, telles que l'amylase, les estérases, les D- galactosidases et le lysozyme, en réponse à la présence d'aliments dans la bouche. Toutefois, la concentration d'amylase dans la salive du lapin reste relativement faible (25 moles de maltose produits par mg de protéine salivaire/min),

bien inférieure à celle observée dans le suc pancréatique, qui varie entre 250 et 450 μ moles (**Gidenne, 2015**).

2.2.2. Œsophage

L'œsophage du lapin est un tube musculaire qui relie le pharynx à l'estomac. Il est situé entre la trachée et la colonne vertébrale et mesure environ 12 à 14 cm de long pour 1 cm de large dans la région du cou, devenant plus étroit en descendant vers le thorax (**Gidenne, 2015**).

Contrairement à d'autres espèces comme l'homme ou le chien, il est entièrement composé de muscles striés jusqu'au cardia.

Sa paroi ne contient pas de glandes muqueuses et est recouverte d'un épithélium stratifié kératinisé, ce qui lui permet de résister aux frottements des aliments lors de leur passage. Son rôle est exclusivement de transporter la nourriture vers l'estomac, sans possibilité de reflux. Cela signifie qu'un lapin ne peut pas vomir, même en cas d'ingestion d'un aliment toxique ou indigeste (**Du Chalard, 1981**).

2.2.3. L'estomac

L'estomac joue un rôle de réservoir pour la nourriture ingérée. Son volume avoisine les 350 à 400 ml et il contient généralement un mélange d'aliments, de fourrure et de fluides. Chez un lapin âgé de 9 semaines, il stocke entre 90 et 120 g de matière fraîche, avec une teneur en matière sèche oscillant entre 16 et 23 % (**Burgaud, 2010**).

L'estomac se trouve du côté gauche de l'abdomen, il est séparé du diaphragme par le foie et atteint caudalement la troisième vertèbre lombaire (**Burgaud, 2010**). Il est composé de deux parties principales : le fundus, où sont stockés les cæcotrophes ingérés, et l'antrum, qui se termine par le pylore, qui est muni d'un sphincter puissant régulant le passage des aliments vers l'intestin grêle (**Gidenne, 2015**).

L'estomac produit un suc gastrique composé d'acide chlorhydrique, de glycoprotéines protectrices et d'enzymes digestives (**Martignon, 2010**). Son acidité joue un rôle essentiel dans la digestion et la protection de l'organisme en éliminant certains micro-organismes pathogènes (**Martinsen et al., 2005**).

- **Particularités néonatales de l'estomac**

Après la naissance l'estomac a un pH de 5 à 6,5 et est plein de lait. Cela pourrait en faire un excellent milieu de culture pour les bactéries, mais pendant les 3 premières

semaines de vie, une réaction entre les enzymes du lapereau et le lait produit des acides gras qui acidifient le milieu.

Au bout de deux semaines, en mangeant les caecotrophes de sa mère, le lapereau commence également à acquérir une flore digestive qui colonisera le caecum. Au sevrage le pH gastrique descend fortement ce qui rend l'estomac presque stérile (O'Malley, 2005).

2.2.4. Intestin grêle

L'intestin grêle, qui fait suite à l'estomac, d'environ 3 mètres de long et 0,8 à 1 cm de diamètre, contient principalement un liquide digestif, surtout dans sa partie initiale. Il est aussi fréquent d'observer des segments vides d'une dizaine centimètres. Cet organe débouche sur le cæcum, qui joue un rôle clé dans la digestion (Lebas et al., 1996).

Dans l'intestin grêle, la digestion est assurée par les sucs pancréatiques et intestinaux ainsi que par la bile. Au fur et à mesure de leur production, les substances nutritives dissoutes ou émulsionnées traversent la paroi des capillaires intestinaux et rejoignent la circulation sanguine, tandis que le reste est stocké dans

le cæcum (Gahery, 1996). Une fois la digestion dans l'intestin grêle terminée, le contenu du cæcum est transféré vers le côlon.

2.2.5. Cæcum

Ce second réservoir mesure de 40 à 45 cm de longueur pour un diamètre moyen de 3 à 4 cm. Il contient de 100 à 120 g d'une pâte homogène ayant une teneur en matière sèche (MS) de 22% environ. À son extrémité, l'appendice cæcal, d'une longueur de 10 à 12 cm, présente un diamètre nettement plus réduit. Sa paroi est constituée de tissus lymphoïdes.

L'intestin grêle se connecte à la base du cæcum, marquant ainsi son entrée. Juste à proximité, on trouve également le début du côlon, qui constitue la sortie du cæcum. Ainsi, le cæcum agit comme une impasse digestive où le contenu transite avant d'être dirigé vers le côlon.

Les études de physiologie montrent que cette impasse-réservoir constitue un passage obligé. Le contenu circule de la base vers la pointe en traversant le centre du cæcum, avant de revenir vers la base en longeant la paroi (Lebas et al., 1996).

La figure ci-dessous présente le cæcum du lapin.

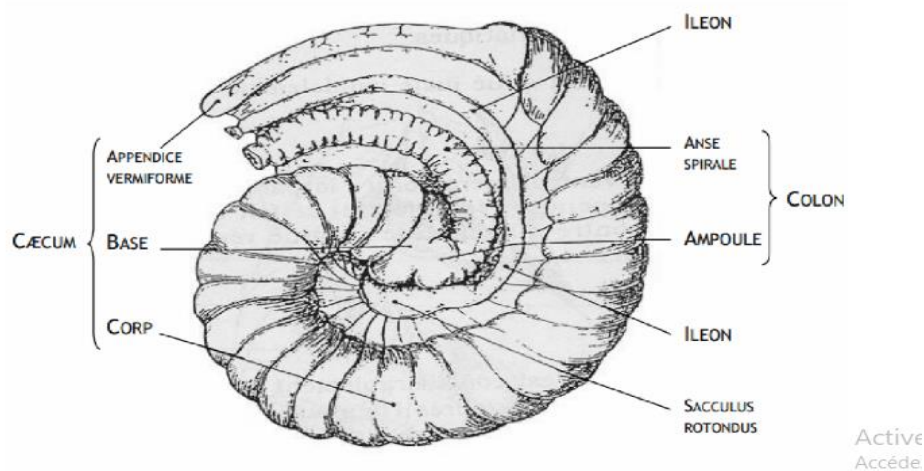


Figure 6 : Conformation externe du cæcum de (Lebas et al., 1996).

2.2.6. Côlon

Après le cæcum, on trouve un côlon d'environ 1,5 m, dont 50 cm sont plissés et bosselés dans sa portion proximale, tandis que sa partie terminale (côlon distal) est lisse (Lebas et al., 1996).

Le côlon proximal est séparé du côlon distal par le fusus coli, une structure spécifique aux lagomorphes. Cette zone, mesurant 5 à 8 cm, est constituée de muscles circulaires épais entourés d'une fine muqueuse (Burgaud, 2010). Le côlon joue un rôle clé dans la formation et l'excrétion des matières fécales. En effet, la quantité d'excrétion fécale dépend de son activité (Colombo et Zago, 2003).

Par ailleurs, deux glandes, le foie et le pancréas, sont annexées au tube digestif et y déversent leurs sécrétions, jouant un rôle essentiel dans la digestion.

- **Double fonctionnement du colon proximal**

Le fonctionnement du côlon proximal du lapin présente une spécificité qui le distingue des autres monogastriques. Lorsque le contenu caecal pénètre dans le côlon tôt le matin, il subit peu de transformations biochimiques. La paroi colique sécrète du mucus qui enrobe progressivement les boules formées par les contractions de la paroi. Ces boules se regroupent en grappes allongées, appelées crottes molles ou "caecotrophes" (Lebas, 2002).

En revanche, si le contenu caecal arrive dans le côlon à un autre moment de la journée, son traitement diffère. Des contractions alternées se produisent dans le côlon proximal : certaines ont pour but d'évacuer le contenu vers le rectum, tandis que

d'autres le refoulent vers le caecum. Ces mouvements inversés exercent une pression sur le contenu digestif, comme lorsqu'on presse une éponge. Cela permet de séparer la fraction liquide, contenant les petites particules (moins de 0,1 mm) et les produits solubles, qui est refoulée vers le caecum, et la fraction solide, principalement composée de grosses particules (plus de 0,3 mm), qui, grâce aux contractions, sont maintenues dans la lumière intestinale avant d'être évacuées vers le rectum sous forme de « crottes dures » (Burgaud, 2010).

Ainsi, grâce à ce fonctionnement dualiste, le côlon du lapin produit deux types de crottes : les crottes molles (caecotrophes) et les crottes dures.

La figure ci-dessous met en évidence le côlon proximal du lapin

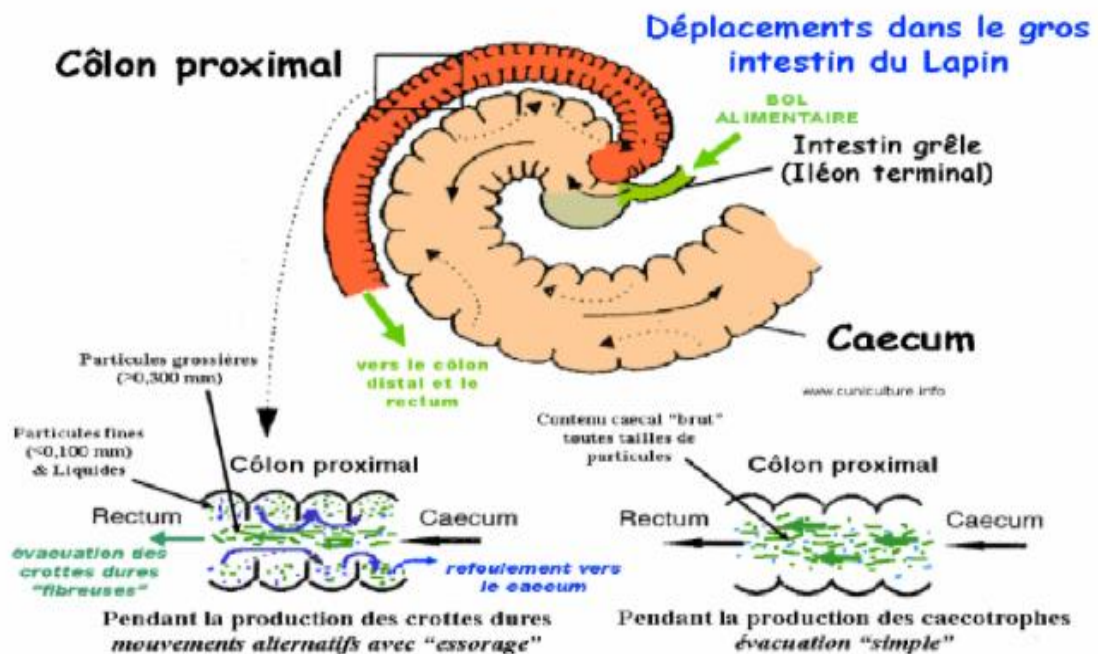


Figure 7 : Schéma montrant le double fonctionnement du côlon proximal
(<http://www.cuniculture.info/Docs/Elevage/Tropic-03-Chap1.htm#11>)

2.2.7. Ceacotrophie

Le comportement de ceacotrophie débute chez les jeunes lapins à partir de trois semaines, lorsque ceux-ci commencent à consommer des aliments solides en complément du lait maternel. Ce phénomène présente un réel intérêt nutritionnel (Lebas, 2008). Il consiste à produire deux types distincts de fèces : d'une part, les crottes dures, rejetées dans la litière, et D'autre part, les ceacotrophes, que l'animal ingère immédiatement après leur émission à l'anus. Lors de cette émission, le lapin,

dans une opération globale de toilettage, se plie sur lui-même, place sa bouche près de l'anus et les aspire dès qu'elles sortent, les avalant ensuite sans les mâcher.

Les cæcotrophes ont une composition chimique proche de celle du cæcum, car elles proviennent d'une vidange partielle (environ un tiers) du contenu cæcal, qui traverse le côlon avec peu de modifications. Elles sont constituées pour moitié de corps bactériens et pour l'autre moitié de résidus alimentaires partiellement dégradés, ainsi que de restes de sécrétions digestives. Les corps bactériens apportent des protéines de haute qualité biologique (riches en lysine et méthionine) et des vitamines hydrosolubles. La cæcotrophie a ainsi une fonction nutritionnelle importante, fournissant de 15 à 25 % des protéines ingérées ainsi que la totalité des vitamines B et C. La quantité de cæcotrophes produites est plus élevée lorsque le lapin suit un régime herbivore riche en fibres (Lamothe et al., 2015).

La figure ci-dessous explique le fonctionnement de la digestion chez le lapin

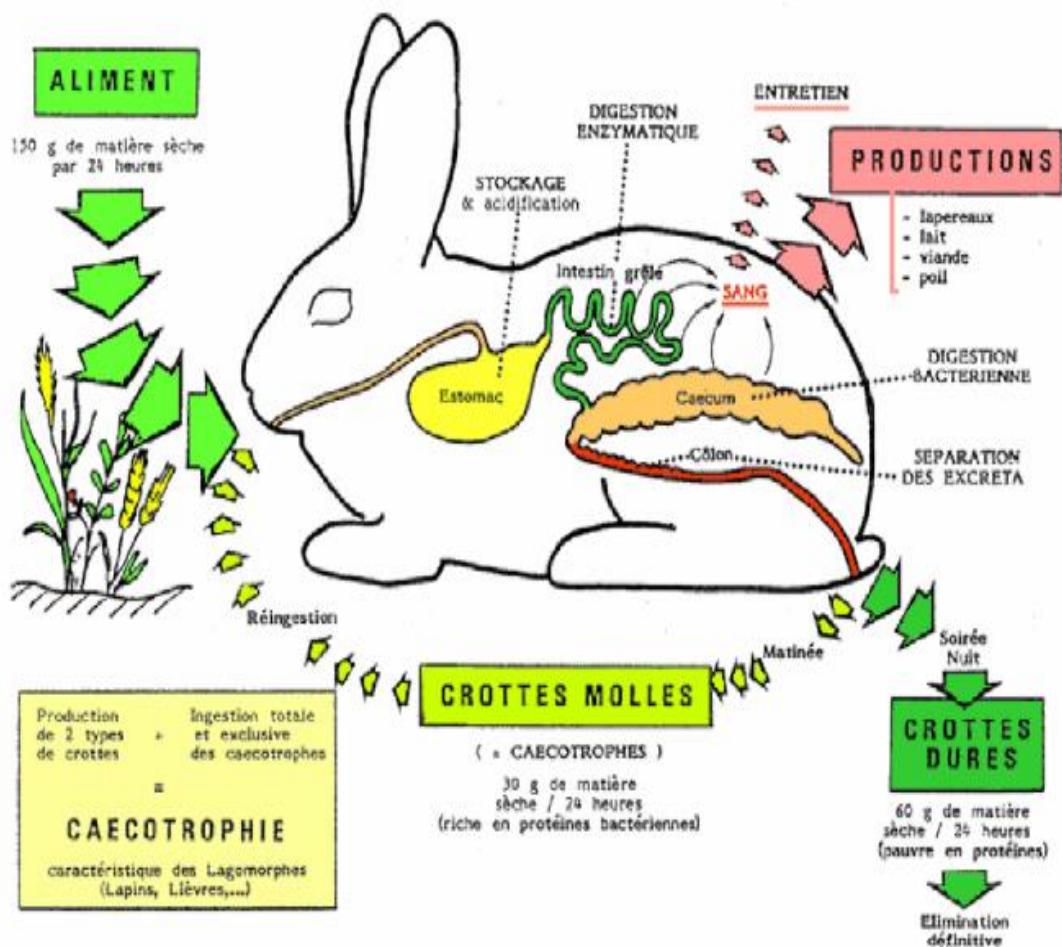


Figure 8 : Schéma général de fonctionnement de la digestion chez le lapin.

(<http://www.cuniculture.info/Docs/Elevage/Tropic-03-Chap1.htm#11>)

La figure ci-dessous présente les deux types de crottes produites par le lapin.




Figure 9 : Les deux types de crottes sécrétés.

(<http://www.cuniculture.info/Docs/indexbiol.htm>)

3. Régime alimentaire

▪ Alimentation de la naissance au sevrage

À la naissance, le lapereau dépend entièrement de sa mère, qui l'allaite une fois par jour pendant 2 à 3 minutes. Environ 15 % des mères effectuent une deuxième tétée quotidienne, surtout durant la deuxième semaine. La première tétée, souvent durant la mise bas, permet l'ingestion du colostrum, essentiel à la survie.

Dès 5 à 6 jours, le jeune peut absorber jusqu'à 25 % de son poids en lait en une seule prise. Il commence aussi à consommer les fèces du nid, favorisant la flore cœcale. Vers 17 à 20 jours, il accède à la mangeoire et à l'eau, initiant une prise modérée d'aliment solide, qui augmente nettement après 25 jours. Cette transition est accélérée par la compétition au sein de grandes portées.

À partir de 25 à 30 jours, l'aliment solide devient dominant par rapport au lait. Le lapereau adopte alors une alimentation variée, répartie sur la journée. C'est aussi entre 22 et 28 jours que débute la cæcotrophie, grâce à l'augmentation de la consommation de sec (Gidenne & Lebas, 2005).

▪ Alimentation solide chez le lapin en croissance et l'adulte

Pour consommer des aliments secs, le lapin doit être bien hydraté. Les fourrages verts, contenant plus de 70 % d'eau, suffisent en climat tempéré (18-25 °C). En croissance, nourri aux granulés (12 % d'humidité), le rapport eau/matière sèche est de

1,6 à 1,8, contre 2,0 à 2,1 chez l'adulte. Après le sevrage, l'ingestion augmente avec le poids, se stabilisant entre 180 et 210 g/j vers 4-5 mois.

La prise alimentaire est régulée par les besoins énergétiques. Chez le lapin, la glycémie semble jouer un rôle, bien que peu étudiée. Si l'aliment dépasse 12,5 MJ ED/kg, la consommation augmente sans ajustement de l'apport énergétique. Chez le jeune, l'ingestion varie selon la croissance (750 à 1 000 kJ ED/j/kg), avec un pic entre 6 et 8 semaines. Si l'aliment est peu énergétique, l'estomac limite l'ingestion. Chez l'adulte, les besoins sont moindres (650 à 800 kJ ED/j/kg). Chez la femelle, la consommation chute avant la mise-bas, puis peut dépasser 500 g/j après.

Vers 6 semaines, le jeune peut manger jusqu'à 40 fois par jour, en raison de sa faible capacité de stockage. Ce comportement diminue ensuite, sauf en cas d'aliments non granulés (Gidenne, 2015).

4. Races

Les races peuvent être classées selon la couleur et la structure de pelage, il existe 04 types de races de lapins : races lourdes, races moyennes, races légères, et petites ou naines (Gidenne, 2015).

La figure ci-dessous met en avant différentes races de lapin.




Figure 10 : Races de lapin (Martrenchard, 2021)

5. Physiologie de la reproduction

Le lapin est un mammifère prolifique, dont la reproduction est favorisée au printemps et en été, périodes où l'alimentation est plus riche. En élevage, cette aptitude est intensément exploitée : certaines femelles peuvent être saillies dès le jour de la mise bas (Martrenchard, 2021). Contrairement à d'autres mammifères domestiques, la

lapine n'a pas d'ovulation cyclique ; celle-ci est induite par l'accouplement (**Lebas, 1983**).

La réceptivité sexuelle varie selon les individus et se manifeste par une vulve rouge ou gonflée (**Martrenchard, 2021**). L'ovulation survient 10 à 12 heures après la saillie, déclenchée par une cascade hormonale initiée par la GnRH et marquée par un pic de LH quatre heures après l'accouplement. La fécondation se fait dans l'ampoule de l'oviducte et l'embryon s'implante dans l'utérus environ six jours plus tard.

La gestation dure en moyenne 30 à 31 jours. Avant la mise bas, la femelle construit un nid avec du foin ou du papier, qu'elle garnit de ses poils. La mise bas est rapide (15 à 30 minutes) et donne généralement naissance à une dizaine de lapereaux viables. La lactation, dernière phase du cycle, fournit un lait adapté aux besoins digestifs des jeunes (**Fortun-Lamothe et al., 2015**).

6. L'élevage cunicole

Le lapin domestique est un herbivore monogastrique capable de bien valoriser des fourrages tout en produisant une viande de haute qualité nutritionnelle (**Lebas et al., 1996**). Il peut être élevé selon des systèmes simples, accessibles aux familles rurales, ou au contraire dans des structures rationnelles plus techniques, organisées autour d'une production intensive (**Gidenne et al., 2015 ; Lebas et al., 1996**).

▪ Élevage traditionnel du lapin

L'élevage traditionnel du lapin se pratique surtout dans les petites exploitations rurales ou périurbaines. Il est basé sur une structure simple peu coûteuse et facile à mettre en place, il utilise souvent des installations fabriquées localement par l'éleveur. Ce système demande peu d'espace et peut être géré par tous les membres de la famille, y compris les femmes, les enfants ou les personnes âgées.

Le lapin est un animal discret, facile à manipuler et bien adapté à la vie domestique. Grâce à sa prolificité, sa gestation courte et sa capacité à consommer des fourrages grossiers, il permet une production régulière et peu onéreuse. Sa viande, maigre et riche en protéines, améliore l'alimentation des familles et peut aussi générer un revenu supplémentaire.

Basé sur des pratiques simples et locales, cet élevage représente une solution durable pour le développement rural (**Lebas et al., 1996**).

▪ Élevage rationnel du lapin

En Europe, les élevages rationnels sont principalement familiaux et suivent le modèle naisseur-engraisseur, avec entre 250 et 1000 lapines (**Gidenne et al., 2015**).

Ces systèmes fonctionnent en bande unique avec vide sanitaire, permettant une gestion optimale de la reproduction, de l'alimentation et de la santé animale (**Gidenne et al., 2015**).

Le cycle de production est structuré, avec un travail organisé via des plannings et des enregistrements techniques. Les bâtiments sont fermés, bien ventilés, parfois chauffés, et équipés de cages avec systèmes d'abreuvement automatique. La densité animale, la surface des cages, la lumière et la température sont strictement contrôlées pour garantir la productivité et la biosécurité (**Lebas et al., 1996**).

Ce modèle exige des investissements plus importants et une maîtrise technique accrue, mais permet une optimisation de la rentabilité économique (**Lebas et al., 1996**).

7. Hygiène et prophylaxie dans l'élevage cunicole

Dans les élevages de lapins, les risques de propagation de maladies sont élevés. Pour limiter ces risques, une bonne hygiène et des mesures de prévention sont essentielles. Ces actions permettent de maintenir les animaux en bonne santé et d'assurer le bon fonctionnement de l'élevage.

Selon **Djago et al. (2009)**, la réussite d'un élevage cunicole repose sur une lutte constante contre les microbes, à travers des mesures sanitaires et médicales combinées.

7.1. Mesures d'hygiène

- Le bâtiment doit être propre, bien aéré, et à l'abri du bruit, de la chaleur et des prédateurs.
- Les installations doivent être conçues pour faciliter le nettoyage et la désinfection.
- Il est recommandé de porter une tenue propre (blouse, bottes) réservée exclusivement à l'élevage.
- Il faut se laver les mains avant de manipuler les animaux, en particulier après avoir touché un animal malade.
- Les bottes doivent être désinfectées à l'entrée du bâtiment.
- Il est conseillé de limiter les visites ou d'imposer une tenue propre pour les visiteurs.
- Après chaque mise bas ou sevrage, le matériel utilisé doit être remplacé par du matériel propre.

- La litière souillée doit être remplacée rapidement, surtout pendant les deux premières semaines suivant la mise-bas.
- Les cadavres doivent être éliminés loin du bâtiment, par enfouissement avec de la chaux ou par incinération.
- La nourriture doit être distribuée dans des récipients propres, jamais directement au sol.
- L'eau doit être propre, renouvelée régulièrement, et les abreuvoirs doivent être bien nettoyés.
- Le bâtiment doit être entièrement nettoyé chaque semaine.
- En période estivale, il est crucial de lutter contre les insectes nuisibles à l'aide de produits adaptés.

7.2. Prophylaxie médicale

La prophylaxie médicale consiste à prévenir les maladies avec des traitements spécifiques, comme les vermifuges et les vaccins. Il est essentiel de ne pas abuser de ces traitements pour éviter les résistances. Les vaccins doivent être administrés selon les risques propres à l'élevage. Enfin, il est essentiel de se débarrasser des produits vétérinaires de façon appropriée après leur utilisation, afin de prévenir tout risque ou toute contamination de l'environnement (**Djago et al., 2009**).

Chapitre II
Données sur les endoparasites
du lapin

Chez le lapin domestique (*Oryctolagus cuniculus*), la présence d'endoparasites est courante, incluant principalement des protozoaires et des helminthes. Ces agents parasitaires peuvent entraîner divers troubles, notamment au niveau du système digestif, provoquer un amaigrissement progressif et dans les formes sévères, mettre en danger la vie de l'animal (Elshah et al., 2018).

1. Parasites internes- Helminthes

Les helminthes sont des vers parasites appartenant à différents embranchements, principalement les nématodes (vers ronds) et les cestodes (vers plats segmentés), capables d'infester divers organes, notamment le tube digestif des mammifères, dont le lapin domestique (Taylor et al., 2007).

1.1. Nématodes

1.1.1. Oxyures

Les oxyures, scientifiquement désignés sous le nom *Passalurus ambiguus*, espèce la plus fréquemment rencontrée (Mokrani, 2012).

Les spécimens adultes de *Passalurus ambiguus*, présentent un corps filiforme de teinte blanchâtre. La femelle se distingue par une taille notablement supérieure à celle du mâle, atteignant jusqu'à 10 mm de longueur, avec une extrémité caudale fine et droite, adaptée à la ponte. Le mâle mesure environ 4 à 5 mm et présente une courbure ventrale marquée de la partie postérieure.

Les œufs émis par les femelles sont de forme ovoïde, avec une surface lisse et un aplatissement unilatéral, mesurant en moyenne 80 sur 40 microns (Hughes, 2024).

La figure ci-dessous présente le caecum endommagé par une infestation sévère de *Passalurus ambiguus*.

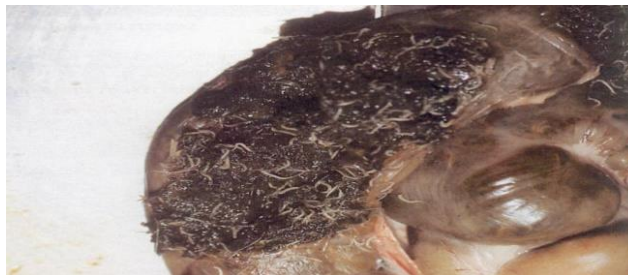

Figure 11 : Caecum endommagé par une infestation sévère de *Passalurus ambiguus*

(https://www.medirabbit.com/FR/GI_diseases/Parasites/Nem_gen_fr.htm).

a) Cycle

Le cycle de vie de *Passalurus ambiguus* chez le lapin est direct. Les œufs embryonnés sont ingérés par le lapin à partir de l'environnement, où ils éclosent dans l'intestin grêle.

Les larves migrent ensuite vers le cæcum et le côlon, où elles se transforment en adultes. Les femelles pondent leurs œufs autour de l'anus, ce qui provoque des démangeaisons et une contamination de l'environnement par les œufs excrétés dans les fèces.

Les œufs deviennent infectants en 24 à 48 heures, permettant une réinfestation rapide **(Poissonet, 2004)**.

b) Symptômes

Chez le lapin domestique, une infestation par *Passalurus ambiguus* se manifeste principalement par des démangeaisons localisées au niveau de la région anale, dues à la ponte des œufs par les femelles.

Cette irritation entraîne souvent des comportements anormaux tels que le frottement du postérieur contre le sol, le léchage excessif, ainsi qu'une perte de poils autour de l'anus **(Lebas et al, 2008)**.

c) Diagnostic

Le diagnostic des oxyures chez le lapin peut se faire de manière post-mortem, par observation directe des parasites adultes dans le caecum ou le côlon.

Chez les animaux vivants, l'analyse des fèces par flottation permet souvent d'identifier les œufs du parasite **(Hughes, 2024)**.

1.1.2. Strongles

Les strongles intestinaux sont principalement représentés par *Trichostrongylus retortaeformis* ou *Trichostrongylus axei*, une espèce fréquemment rencontrée dans l'intestin grêle **(Hughes, 2024)**.

Les strongles adultes se distinguent par des stries sur leur corps, avec des ailles variant entre 6,8 mm et 10,4 mm selon le sexe.

Leurs larves se déplacent vers les zones humides du pâturage pour se développer.

Les œufs, mesurant environ 87 x 33 µm, se trouvent dans des zones abritées des variations climatiques, et leur développement s'arrête en dessous de 10 °C **(Boucher et Noualle, 2013)**.

La figure ci-dessous présente un œuf *trichostrongylus sp* et un ver *trichostrongylus sp*. Femelle.




Figure 12 : Œuf *trichostrongylus sp* (a) ; Ver *trichostrongylus sp*. femelle (b) (https://www.medirabbit.com/FR/GI_diseases/Parasites/Tricho/Tricho_fr.htm)

a) Cycle

Chez le lapin domestique, *Trichostrongylus retortaeformis* suit un cycle de vie direct. Après ingestion des larves infestantes de stade L3 présentes sur des végétaux contaminés, ces dernières se développent dans l'intestin grêle de l'hôte. La mue en L4 intervient quelques jours après l'infestation, suivie de la transformation en adultes.

Les vers adultes s'installent dans l'intestin grêle où ils pondent des œufs éliminés dans les fèces.

Ces œufs, une fois dans l'environnement, éclosent en larves L1, puis progressent jusqu'au stade L3, prêt à infecter un nouvel hôte (Audebert et al., 2002).

b) Symptômes

Les infestations par *Trichostrongylus retortaeformis* sont le plus souvent asymptomatiques, en particulier lorsque la charge parasitaire reste faible.

Toutefois, dans les cas d'infestations massives, des signes cliniques peuvent apparaître, notamment une diarrhée chronique, une perte de poids progressive, une altération de la qualité du pelage, ainsi qu'un affaiblissement général de l'état de santé.

c) Diagnostic

Le diagnostic repose sur un examen coproscopique, qui permet de détecter les œufs dans les selles. En cas de doute, l'identification peut être confirmée par l'observation des vers adultes post-mortem (Boucher et Noualle, 2013).

1.1.3. Graphidies

Graphidium strigosum est un nématode gastrique fréquent chez le lapin domestique. Le ver adulte possède une forme allongée et fine, adaptée à la paroi stomacale.

Les femelles pondent des œufs de petite taille, allongés, qui sont excrétés dans les fèces. Ces œufs se développent dans l'environnement et donnent naissance à des larves, dont le stade infestant est la larve L3. Ce stade larvaire, résistant dans le milieu extérieur, est essentiel pour la transmission du parasite au nouvel hôte. L'ensemble de ces formes permet à *G. strigosum* de persister efficacement dans les élevages de lapins (Massoni et al., 2011).

La figure ci-dessous présente un oocyste de *Graphidium strigosum*.

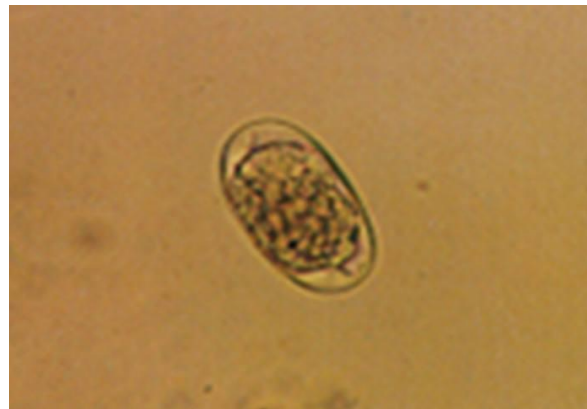

Figure 13 : Oocyste de *Graphidium strigosum*.

(https://www.medirabbit.com/EN/GI_diseases/Parasitic_diseases/Graph/Graphidium.htm)

a) Cycle

Le cycle de vie de *Graphidium strigosum*, débute par l'excrétion d'œufs dans l'environnement. Ces œufs éclosent en larves qui, après deux mues, atteignent le stade infectieux L3 en 5 à 8 jours à 24 °C.

Une fois ingérées par le lapin, ces larves se déhâtent dans l'estomac dès le premier jour. La troisième mue survient entre le 9^e et le 17^e jour post-infection, suivie de la dernière mue entre le 24^e et le 32^e jour.

La période prépatente, avant l'apparition des œufs dans les fèces, dure de 42 à 44 jours, tandis que la période patente, durant laquelle des œufs sont excrétés, peut s'étendre sur au moins 13 mois (Massoni et al., 2011).

b) Symptômes

Chez le lapin, l'infestation par *Graphidium strigosum* peut être asymptomatique, mais elle provoque parfois une perte de poids, une anorexie, un affaiblissement général et une distension abdominale. Dans les cas sévères, elle entraîne une gastrite chronique accompagnée d'une inflammation de la muqueuse gastrique (**Boucher et Nouaille, 2002**).

c) Diagnostic

Le diagnostic de l'infestation par *Graphidium strigosum* repose essentiellement sur l'examen coproscopique, permettant de détecter des œufs de type strongyle dans les fèces. Cependant, leur excrétion peut être irrégulière, ce qui complique le diagnostic.

Dans les cas plus avancés ou lors d'une suspicion clinique persistante, la confirmation peut se faire par nécropsie, révélant la présence de vers adultes fixés à la muqueuse gastrique (**Burgaud, 2010**).

1.2. Trématodes

1.2.1 Douves

Les infections par les douves chez le lapin domestique peuvent être causées par deux types de trématodes : *Fasciola hepatica* et *Dicrocoelium lanceolatum*.

Fasciola hepatica, la douve du foie, est la plus courante et infecte principalement les canaux biliaires du foie.

Dicrocoelium lanceolatum, une autre espèce de douve, peut également affecter le lapin, mais son cycle de vie est différent, impliquant des fourmis comme hôtes intermédiaires (**Urquhart et George, 1956**).

a) Cycle

Grande douve

Le cycle de *Fasciola hepatica* débute par la ponte des œufs par les douves adultes dans les canaux biliaires du foie. Ces œufs passent par l'intestin et sont excrétés dans les fèces. Une fois dans l'eau, les œufs éclosent en miracidiums, qui infectent un escargot d'eau douce, servant d'hôte intermédiaire.

À l'intérieur de l'escargot, le parasite se développe en cercaire, puis sort pour s'enkyster sur des plantes aquatiques sous forme de métacercaire.

Le lapin s'infecte en ingérant ces végétaux contaminés (**Urquhart et George, 1956**).

Petite douve

Le cycle est sensiblement le même mais, et dure environ 7 mois.

a) Symptômes

L'infection par des trématodes hépatiques peut entraîner une hépatite suppurée aiguë provoquée par la migration des formes immatures à travers le foie. Cette migration cause des lésions hépatiques sévères pouvant aboutir à la mort de l'animal, généralement entre 60 et 69 jours après l'infection (Wen Fang et al., 2022).

b) Diagnostic

À l'autopsie, la présence de douves adultes peut être observée dans les canaux biliaires des lapins infectés, confirmant ainsi l'infestation par *Fasciola hepatica*. Ces parasites mesurent généralement entre 1,5 et 3 cm selon leur stade de développement. Toutefois, malgré cette infestation confirmée, l'examen des fèces au microscope ne permet pas toujours de détecter les œufs, en raison d'une charge parasitaire souvent faible ou d'une période prépatente prolongée.

Cela souligne la nécessité de recourir à l'autopsie comme moyen fiable de diagnostic chez le lapin domestique (Hussein et al., 2008).

1.3. Cestodes

1.3.1. Ténias

Les ténias adultes, tels que *Cittotaenia ctenoides*, sont des vers plats segmentés qui vivent dans l'intestin grêle. Ces vers peuvent mesurer jusqu'à 20 cm de long et environ 1 cm de large et se compose de nombreux proglottis, dont les plus matures situés à l'arrière contiennent les œufs. Les proglottis gravides sont régulièrement éliminés dans les fèces du lapin (Boucher et Noualle, 2002).

La figure ci-dessous présente une partie d'un ténia du lapin, *Cittotaenia ctenoides*.

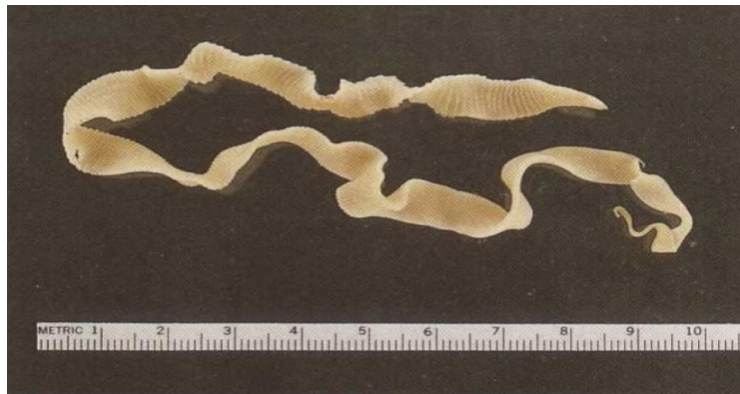

Figure 14 : Une partie d'un ténia du lapin, *Cittotaenia ctenoides*

(https://www.medirabbit.com/EN/GI_diseases/Parasitic_diseases/tapeworm_2.htm)

Le cycle de *Cittotaenia ctenoides*, est indirect. Les œufs éliminés par les fèces contaminent l'environnement et sont ingérés par de petits acariens oribates, qui agissent comme hôtes intermédiaires. À l'intérieur de ces acariens, les œufs se développent en formes larvaires appelées cysticercoïdes.

Lorsque le lapin consomme des végétaux infestés par ces acariens, les larves sont libérées dans l'intestin, où elles mûrissent en vers adultes fixés à la muqueuse intestinale, complétant ainsi le cycle parasitaire (**Boucher et Noualle, 2002**).

a) Symptômes

Une infestation faible par les ténias passe souvent inaperçue, sans provoquer de signes cliniques. Cependant, lorsque la charge parasitaire est importante, des troubles digestifs peuvent survenir, tels que la diarrhée, le ballonnement, l'iléus (paralysie intestinale) et des douleurs abdominales intenses (**Boucher et Noualle, 2002**).

b) Diagnostic

L'observation des segments du parasite dans les excréments ou autour de la région anale. L'examen microscopique peut également révéler des œufs, bien que ce ne soit pas toujours fiable.

Une autopsie peut confirmer la présence de vers adultes dans l'intestin grêle (**Boucher et Noualle, 2002**).

La figure ci-dessous présente le reste du ténia a été expulsé après le traitement au praziquantel.



Figure 15 : Le reste du ténia a été expulsé après le traitement au praziquantel (https://www.medirabbit.com/EN/GI_diseases/Parasitic_diseases/tapeworm_2.htm)

1.3.2. Cysticerques

Chez le lapin domestique, la forme larvaire de *Taenia pisiformis*, appelée *Cysticercus pisiformis*, se manifeste par la présence de kystes ovales à sphériques, de teinte blanchâtre à crème, dont la taille varie généralement entre 3 et 8 mm de diamètre.

Ces structures parasitaires sont localisées fréquemment au niveau de la cavité abdominale, en particulier à proximité de l'estomac, sur les organes viscéraux ou encore fixées à la surface hépatique. Chaque kyste renferme un scolex invaginé, armé de crochets, caractéristique des larves appartenant à la classe des cestodes (**Mogalli, et Nabil M, 2020**).

La figure ci-dessous présente un kyste ou cysticerques blanchâtres de *Taenia sp.* avec des larves attachées à la paroi intestinale.

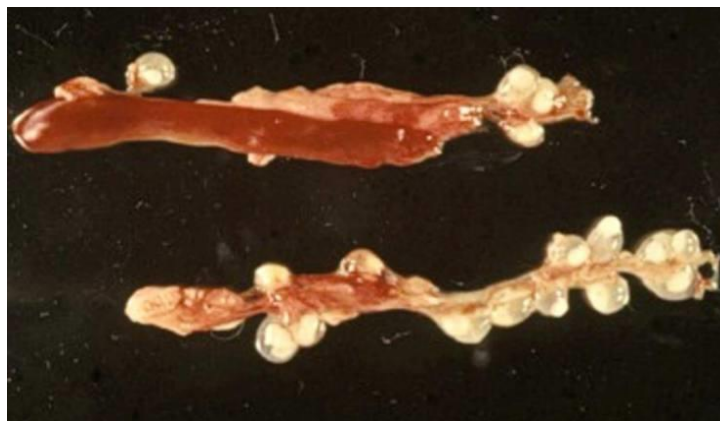

Figure 16 : Kystes ou cysticerques blanchâtres de *Taenia sp.* avec des larves attachées à la paroi intestinale.

(https://www.medirabbit.com/EN/GI_diseases/Parasitic_diseases/Flat_worms/Flat_worms_en.pdf)

a) Cycle

Le cycle de vie de *Taenia pisiformis* est indirect et implique deux hôtes. Le carnivore (principalement le chien ou le renard) représente l'hôte définitif, dans lequel le parasite atteint sa forme adulte au niveau de l'intestin grêle.

Les segments gravides sont excrétés dans les fèces et libèrent des œufs dans l'environnement. Les lapins, hôtes intermédiaires, s'infectent en ingérant des aliments ou de l'eau contaminés par ces œufs.

Après ingestion, les larves hexacanthées traversent la paroi intestinale et migrent via la circulation vers la cavité abdominale et le foie, où elles se développent en

cysticerques. Le cycle se complète lorsque l'hôte définitif consomme les viscères d'un lapin parasité (Licois, 1995).

La figure ci-dessous présente la proximité de canidés infestés par un ténia et la présence de leurs excréments dans l'herbe permettent la transmission des œufs du parasite au lapin.



Figure 17 : La proximité de canidés infestés par un ténia et la présence de leurs excréments dans l'herbe permettent la transmission des œufs du parasite au lapin (https://www.medirabbit.com/EN/GI_diseases/Parasitic_diseases/Flat_worms/Flat_worms_en.pdf)

b) Symptômes

Une infection par *Taenia pisiformis* peut être asymptomatique lorsqu'elle est légère. En cas d'infestation plus importante, des signes comme l'amaigrissement, la baisse d'activité, la diarrhée ou le ballonnement peuvent apparaître, en lien avec la présence des larves dans la cavité abdominale (Aguirre et al., 2011).

c) Diagnostic

Le diagnostic de cysticercose à *Cysticercus pisiformis* chez le lapin repose principalement sur l'observation de vésicules kystiques dans la cavité abdominale, souvent mise en évidence lors d'un examen post-mortem.

L'imagerie, comme l'échographie, peut suggérer la présence de structures parasitaires, mais une confirmation définitive peut nécessiter une analyse histopathologique (BURGUAD, 2010).

2. Parasites internes- Protozoaires

Chez le lapin domestique, un protozoaire est un micro-organisme unicellulaire parasite appartenant au règne des protistes, capable d'infecter différents organes, en particulier le système digestif (Frank et al., 2013).

2.1. Flagellés

2.1.1. Lambliase

Elle est une parasitose intestinale provoquée par *Giardia duodenalis*, un protozoaire flagellé qui peut infecter de nombreux mammifères, notamment le lapin domestique (*Oryctolagus cuniculus*).

Ce parasite se présente sous deux formes principales au cours de son cycle : d'une part, le trophozoïte, une forme active et mobile qui adhère à la muqueuse de l'intestin grêle, provoquant ainsi des troubles digestifs ; d'autre part, le kyste, une forme de résistance, capable de survivre longtemps dans l'environnement extérieur (**Zhang et al., 2022**).

a) Cycle

Le cycle débute lorsque le lapin ingère des kystes infectieux présents dans l'eau ou les aliments contaminés. Une fois dans l'intestin grêle, les kystes se transforment en trophozoïtes, qui se fixent à la paroi intestinale. Ces trophozoïtes se multiplient par division binaire. Certains trophozoïtes se transforment ensuite en kystes qui sont excrétés dans les fèces, où ils peuvent contaminer l'environnement et d'autres hôtes (**Zhang et al., 2022**).

b) Symptômes

Chez le lapin domestique (*Oryctolagus cuniculus*), l'infection par *Giardia* peut provoquer des symptômes digestifs tels que de la diarrhée, parfois accompagnée de mucus. Les lapins infectés peuvent également présenter une perte de poids, une diminution de l'appétit et une léthargie (**Boucher et Nouaille, 2002**).

c) Diagnostic

Le diagnostic de la giardiose chez le lapin repose sur l'examen des selles pour détecter les kystes de *Giardia*, généralement via la méthode de flottation fécale. Des tests antigéniques comme le SNAP test ou l'ELISA peuvent également être utilisés, et la PCR offre une méthode plus précise pour confirmer l'infection (**Boucher et Nouaille, 2002**).

2.2. Microsporidies

2.2.1. Encephalitozonies

Encephalitozoon cuniculi est un parasite intracellulaire obligatoire chez le lapin domestique (*Oryctolagus cuniculus*), à l'intérieur des cellules, il existe sous forme

proliférative (adulte), puis forme des spores résistantes. Ces spores sont excrétées principalement par l'urine (Doboși et al., 2022).

a) Cycle

Après ingestion ou inhalation des spores excrétées dans l'urine d'animaux infectés, le parasite injecte son contenu infectieux directement dans les cellules de l'hôte. À l'intérieur des cellules, il se multiplie puis forme de nouvelles spores, ces spores sont libérées lorsque la cellule infectée éclate, permettant au parasite de se propager dans l'organisme et d'être excrété dans l'environnement pour infecter d'autres hôtes (Doboși et al., 2022).

b) Symptômes

Encephalitozoon cuniculi provoque des troubles neurologiques (tête penchée, déséquilibre), des lésions oculaires (uvéite, cataracte) et des signes rénaux (insuffisance rénale), bien que de nombreux lapins restent asymptomatiques (Doboși et al., 2022).

c) Diagnostic

Le diagnostic repose principalement sur la sérologie (recherche d'anticorps), la PCR pour détecter l'ADN du parasite, ainsi que l'examen histopathologique des tissus affectés (Doboși et al., 2022).

2.3. Sporozoaires

2.3.1. Coccidies

Les coccidies du lapin, principalement du genre *Eimeria*, sont des parasites intracellulaires affectant l'intestin et le foie.

L'infection débute par l'ingestion d'oocystes sporulés, qui libèrent des sporozoïtes dans l'intestin. Ces derniers envahissent les cellules épithéliales, où ils se multiplient asexuellement (schizogonie) puis sexuellement (gamogonie), aboutissant à la formation de nouveaux oocystes excrétés dans les fèces. Ces oocystes, une fois sporulés dans l'environnement, deviennent infectieux pour d'autres lapins (Bhat et al., 1996).

a) Symptômes

La coccidiose peut se manifester par des selles molles ou aqueuses, une léthargie, une faiblesse générale, une perte d'appétit, une perte de poids et une déshydratation. Ces symptômes sont plus fréquents chez les jeunes lapins ou ceux dont le système immunitaire est affaibli.

Cependant, certains lapins peuvent être porteurs asymptomatiques, excréant les oocystes dans leurs fèces sans présenter de signes cliniques apparents (**Rich et al., n.d.**)

b) Diagnostic

Le diagnostic de la coccidiose chez le lapin domestique repose sur l'examen microscopique des fèces pour identifier les oocystes d'*Eimeria*, avec une différenciation importante entre les espèces. En cas de doute, des techniques moléculaires comme la PCR peuvent être utilisées pour confirmer le diagnostic (**Bhat et al., 1996**).

2.3.2. Cryptosporidies

Cryptosporidium cuniculus est un parasite protozoaire intracellulaire obligatoire. Chez le lapin domestique (*Oryctolagus cuniculus*), l'adulte est une forme intracellulaire qui se développe dans les cellules épithéliales intestinales.

Le parasite libère des oocystes dans les selles ; une fois arrivés à maturité, ces oocystes deviennent immédiatement infectieux, sont résistants dans l'environnement et peuvent infecter de nouveaux hôtes par voie orale (**Certad et al., 2021**).

a) Cycle

Cryptosporidium cuniculus suit un cycle direct, où les oocystes sporulés sont excrétés dans les fèces et deviennent immédiatement infectieux. Après ingestion, les sporozoïtes envahissent les cellules intestinales, où ils se développent et produisent de nouveaux oocystes, qui sont ensuite excrétés, permettant la propagation du parasite.

Ce cycle se poursuit via la contamination par ingestion d'eau ou d'aliments contaminés (**Certad et al., 2021**).

b) Symptômes

Chez le lapin domestique, *Cryptosporidium cuniculus* peut entraîner des symptômes tels que des diarrhées, de la déshydratation et une fatigue générale, en particulier chez les jeunes individus (**Certad et al., 2021**).

c) Diagnostic

Selon **Certad et al., (2021)**, le diagnostic des infections par *Cryptosporidium cuniculus* chez le lapin domestique repose sur la détection des oocystes dans les selles, généralement réalisée par microscopie, ainsi que sur l'utilisation de méthodes plus sensibles, telles que la PCR.

2.3.3. *Toxoplasma*

Elle est due à *Toxoplasma gondii*, un protozoaire intracellulaire responsable de la toxoplasmose, une zoonose pouvant affecter divers hôtes, y compris les lapins domestiques (Turlewicz-Podbielska et al., 2023).

a) Cycle

Chez le lapin domestique, *Toxoplasma gondii* suit un cycle indirect. Les lapins deviennent infectés en ingérant des oocystes présents dans l'environnement, souvent excrétés par les chats.

Une fois ingérés, les oocystes libèrent des sporozoïtes qui envahissent les cellules intestinales. Ces parasites se multiplient et se disséminent dans le corps sous forme de tachyzoïtes, avant de se transformer en bradyzoïtes et former des kystes dans divers organes comme les muscles et le cerveau (Turlewicz-Podbielska et al., 2023).

b) Symptômes

L'infection est souvent asymptomatique, cependant, dans de rares cas, des symptômes neurologiques tels que des tremblements, des convulsions et des troubles moteurs peuvent se manifester (Turlewicz-Podbielska et al., 2023).

c) Diagnostic

Selon Turlewicz-Podbielska et al. (2023), le diagnostic de l'infection par *Toxoplasma gondii* chez le lapin domestique se fait par diverses méthodes, notamment la détection des anticorps spécifiques dans le sérum de l'animal et la PCR pour identifier l'ADN du parasite dans les tissus ou les excréments.

Chapitre III
Matériel et méthodes

Dans le cadre de cette étude, qui vise à identifier les endoparasites touchant les lapins domestiques de la région d'Abizar (Tizi Ouzou), à en évaluer la prévalence et à analyser leur impact sur la santé animale, ce chapitre est consacré à la présentation de la zone d'étude, du matériel utilisé et de la démarche méthodologique adoptée pour la collecte et l'analyse des données parasitologiques. L'ensemble de cette méthodologie s'inscrit dans une perspective de prévention et de gestion des risques parasitaires, dans le but de contribuer à la préservation de la santé animale et au développement durable de la cuniculture locale.

1. Présentation de la région d'étude

L'étude a été menée dans le village d'Abizar, relevant de la commune de Timizart, au nord de la wilaya de Tizi Ouzou en Kabylie (Algérie). Situé à environ 40 km du chef-lieu, Abizar est le plus grand village de la commune, avec une population d'environ 15 000 habitants, répartis dans plusieurs quartiers.

Le village se trouve en zone montagneuse, à une altitude moyenne de 519 mètres, et bénéficie d'un climat méditerranéen, avec des hivers humides et des étés chauds, et une pluviométrie annuelle de 600 à 900 mm. Ce cadre est propice aux activités agricoles et d'élevage, qui constituent les principales ressources économiques locales.

Parmi les types d'élevage pratiqués, l'élevage cunicole (lapins domestiques) occupe une place importante dans les activités d'élevage du village. Il est largement répandu, aussi bien dans un cadre familial que dans des structures plus organisées.

La figure ci-dessous présente la localisation géographique de site d'étude.

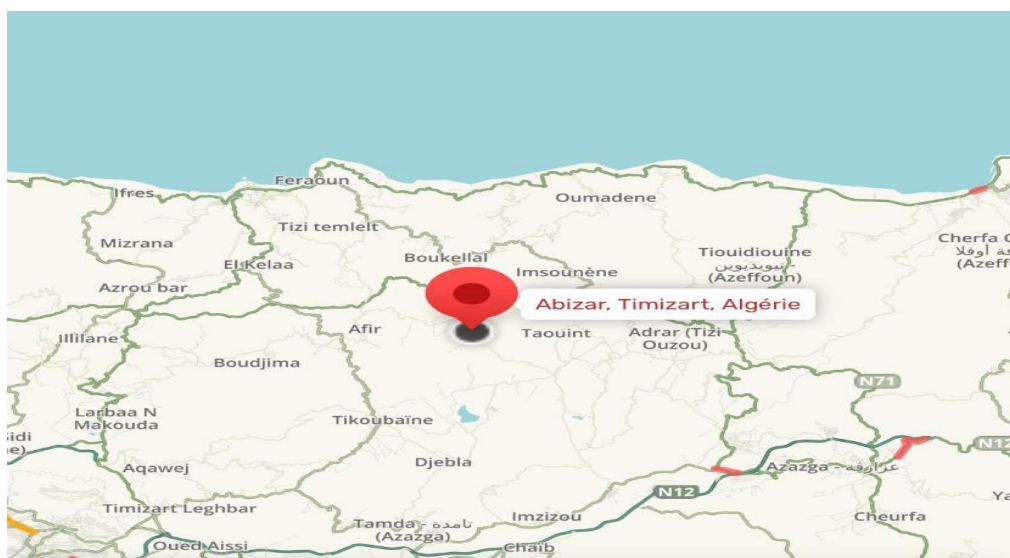


Figure 18 : Localisation géographique de site d'étude

(<https://www.waze.com/fr/live-map>)

1.1. Lieu et période d'expérimentation

L'expérimentation a été menée dans la région d'Abizar, située dans la wilaya de Tizi Ouzou (Algérie), du mois de février jusqu'au mois de mai 2025.

Cette région, caractérisée par une activité agricole marquée, offre des conditions favorables à l'élevage cunicole. Les lapins étudiés ont été prélevés dans différentes stations d'élevage locales afin d'observer la diversité parasitaire présente au cours de cette période.

1.2. Choix de la station d'élevage

Le choix d'Abizar comme région d'étude s'explique par la présence de plusieurs petites exploitations cunicoles (élevages de lapins), souvent à caractère familial. Cela offre un terrain favorable à l'observation et à l'analyse des parasites affectant les lapins domestiques dans des conditions d'élevage semi-intensif. De plus, la région n'a pas encore été suffisamment explorée scientifiquement dans ce domaine, ce qui renforce l'intérêt de cette étude.

1.3. Conditions d'élevage

- Les femelles sont introduites à la reproduction entre 4 et 5 mois, lorsqu'elles atteignent environ 2,5 kg, soit 80 % de leur poids adulte. L'accouplement est naturel, et le rythme de reproduction adopté permet une gestion efficace des portées.
- La gestation est vérifiée par palpation abdominale entre le 12^e et le 14^e jour, et les femelles non gestantes sont rapidement remises à la reproduction.
- La mise bas intervient après 30 à 31 jours, avec l'installation des boîtes à nid quelques jours auparavant.
- Les animaux sont élevés dans des installations aérées et régulièrement entretenues, avec une alimentation basée sur des granulés équilibrés, parfois enrichis en fourrages.
- Une attention particulière est portée à l'hygiène de l'eau et des enclos afin de prévenir les pathologies, notamment les parasitoses.

2. Matériel et méthodes

2.1. Méthodes utilisées sur le terrain pour la collecte des échantillons

Dans le cadre de cette étude, une collecte directe d'échantillons a été réalisée sur le terrain afin de permettre l'analyse parasitologique ultérieure en laboratoire.

➤ **Collecte des cadavres**

Cinq cadavres de lapins domestiques ont été récupérés auprès d'éleveurs du village d'Abizar dans le cadre de cette étude. Trois premiers de ces individus provenaient d'un même élevage, tandis que les deux autres étaient issus de deux élevages distincts, ce qui permet d'obtenir une meilleure représentativité de la situation parasitaire locale. Pour chaque individu, des informations essentielles ont été notées, notamment la date du décès et l'âge estimé. Les cadavres ont été soigneusement emballés et transportés dans le respect des règles d'hygiène et de biosécurité jusqu'à l'École Nationale Supérieure Vétérinaire (ENSV) d'Alger. Sur place, des examens nécropsiques ont été effectués afin de mettre en évidence la présence éventuelle de parasites internes au niveau des organes.

La figure ci-dessous présente les cadavres de lapins domestiques.

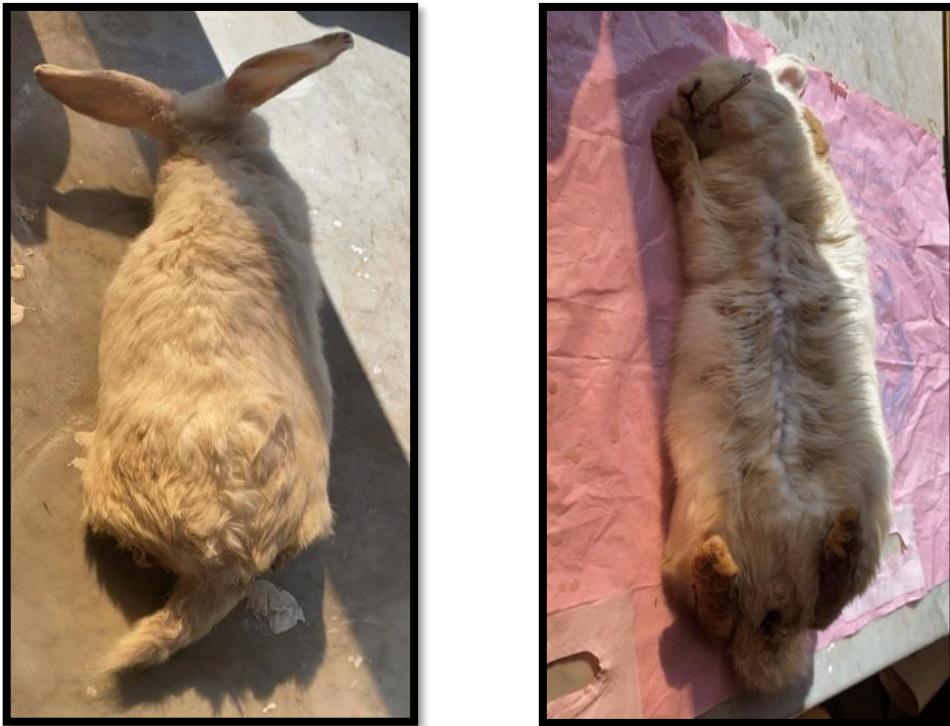

Figure 19 : Cadavres de lapins domestiques (Originales, 2025).

2.2. Méthodes utilisées au laboratoire pour la recherche des parasites

Le laboratoire de l'École Nationale Supérieure Vétérinaire (ENSV) d'Alger nous a permis de réaliser les analyses nécessaires dans de bonnes conditions. Il a mis à notre disposition le matériel et les équipements essentiels pour effectuer les différentes étapes du travail, notamment l'examen des échantillons et l'identification des parasites.

2.2.1. Autopsie

Un échantillon des excréments de chaque lapin est prélevé pour étudier le parasitisme intestinal réel mis en évidence par l'examen du tube digestif. Le prélèvement a été réalisé sur cinq cadavres de lapins.

Après décongélation et pesée, les lapins sont ouverts au bistouri le long de la ligne médiale ventrale, puis la cage thoracique est incisée le long du sternum à l'aide de ciseaux. Une autopsie complète est effectuée, avec observation de l'ensemble des organes et recherche d'éventuelles lésions.

La figure ci-dessous présente le retrait de la fourrure suivi de l'incision ventrale médiane à l'aide d'un bistouri et la récupération du tube digestif.

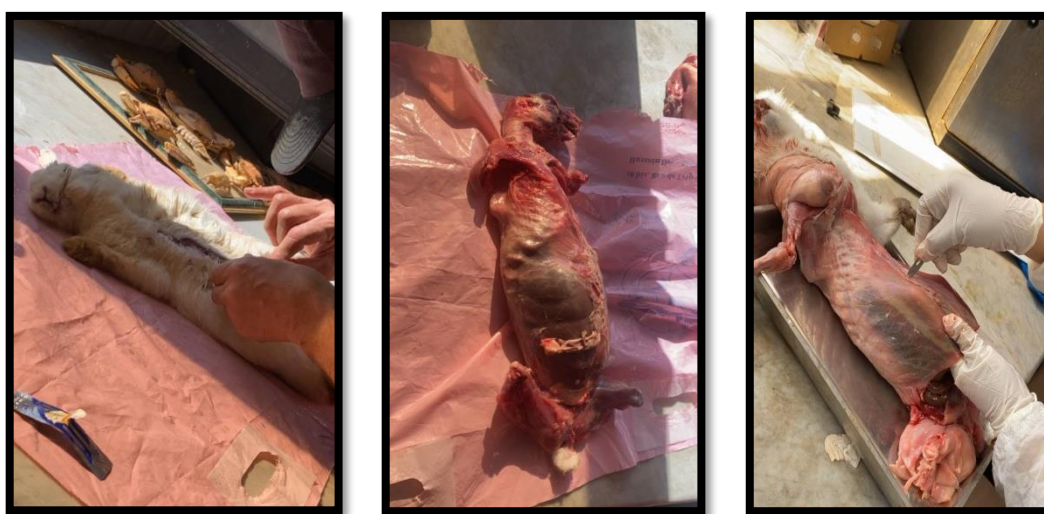

Figure 20 : Retrait de la fourrure suivi de l'incision ventrale médiane à l'aide d'un bistouri (Originales, 2025).

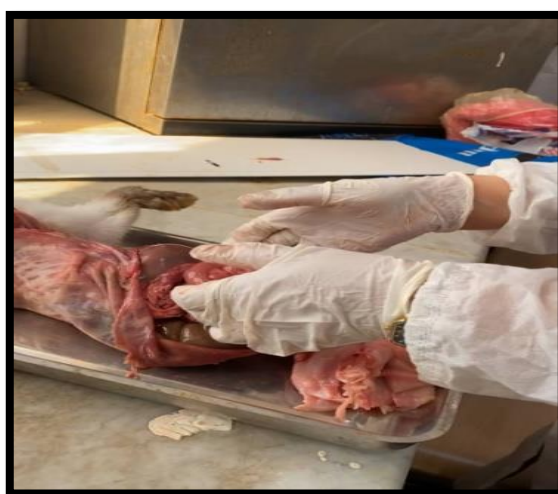

Figure 21 : récupération du tube digestif (Originales, 2025).

2.2.2. Examen du tube digestif

Après dissection, le tube digestif est récupéré en sectionnant l'œsophage au-dessus du cardia et le rectum le plus près possible de l'anus. Il est ouvert sur toute sa longueur à l'aide de ciseaux, puis vidé grossièrement. Le contenu intestinal est ensuite prélevé à l'aide d'un jet de NaCl, permettant de le décoller des parois tout en abrasant la muqueuse digestive afin de récolter les parasites éventuellement logés dans l'épaisseur de la muqueuse.

Le contenu a ensuite été analysé par :

- La méthode de flottaison
- La conservation et de sporulation au dichromate de potassium

2.2.3. L'examen macroscopique

L'examen macroscopique est réalisé à l'œil nu ou à l'aide d'une loupe. Il permet d'évaluer les caractéristiques physiques des fèces, telles que la consistance (diarrhéique, normale ou dure), la couleur (avec ou sans traces de sang ou de pigments), ainsi que la présence éventuelle de mucus ou de résidus alimentaires.

Cet examen peut également révéler, dans certains cas, des éléments parasitaires visibles à l'œil nu.

La figure ci-dessous présente des fèces de lapin domestique.



Figure 22 : Fèces de lapin domestique (Originales, 2025).

2.2.4. L'examen microscopique

2.2.4.1. Matériels

Le matériel utilisé pour les analyses coproscopiques comprend plusieurs outils nécessaires à la préparation et à l'observation des échantillons.

- Pour la manipulation des fèces, nous avons utilisé des piluliers en plastique, un pilon et un mortier pour homogénéiser les échantillons, ainsi qu'une balance de précision.
- Des consommables tels que des gants, des pipettes plastiques, des béchers et tubes à essai gradués ont été employés.
- Une passoire à maille fine (entre 200 et 600 μm) a servi à filtrer les suspensions fécales.
- Une solution saturée de chlorure de sodium (NaCl) a été utilisée au cours du traitement.
- L'observation microscopique a été réalisée à l'aide d'un microscope optique équipé des objectifs x10 et x40, avec des lames porte-objet et des lamelles couvre-objet.
- Une solution de dichromate de potassium à 2,5 % a également été utilisée pour la conservation de certains échantillons.

2.2.4.2. Analyse parasitaire des fèces

a) Méthode de flottation

La technique de flottation (ou flottaison) est l'une des méthodes d'enrichissement les plus couramment utilisées en médecine vétérinaire. Elle permet de concentrer les éléments parasitaires à partir d'une très faible quantité de matières fécales. Ce procédé repose sur l'emploi de solutions dont la densité est supérieure à celle de la majorité des œufs de parasites (généralement entre 1,1 et 1,2). Cette différence de densité permet aux éléments parasitaires de remonter à la surface, tandis que les débris fécaux plus lourds restent au fond.

La flottation est une méthode facile à réaliser, peu coûteuse, rapide, et offre une bonne sensibilité grâce à la concentration des parasites et à l'élimination des impuretés fécales.

- **Mode opératoire :**
 - Commencer par homogénéiser l'échantillon de fèces à l'aide d'un pilon dans un mortier.
 - Diluer ensuite 5 grammes de cet échantillon dans 70 ml d'une solution à haute densité, telle qu'une solution de chlorure de sodium (NaCl), placée dans un verre à pied.
 - Filtrer le mélange à travers une passoire fine (type passoire à thé).

- Verser la solution filtrée dans un tube à essai jusqu'à former un ménisque convexe, puis poser délicatement une lamelle sur le dessus du tube.
 - Laisser reposer pendant 20 à 30 minutes ou bien centrifuger à 2 000 tours/minute pendant 5 minutes (soit environ 300 g).
 - Enfin, récupérer la lamelle sur laquelle les parasites auront adhéré et l'observer au microscope optique, en utilisant les grossissements 10x10 et 10x40 (**Beugnet et al., 2004**).
- **Avantages et inconvénients**

Tableau I : Avantages et inconvénients de la méthode de flottation.

| Avantages | Inconvénients |
|----------------------------------|---|
| Sensibilité élevée | Risque de déformation des structures parasitaires |
| Méthode simple à mettre en œuvre | Inefficace pour détecter les œufs lourds (densité <1,3) |
| Rapide dans son exécution | Peu performante pour la détection des larves |
| Coût d'utilisation faible | |

- **La conservation et sporulation au dichromate de potassium (K₂Cr₂O₇)**

La conservation et sporulation au dichromate de potassium consiste à immerger des fragments intestinaux dans une solution à 2,5 % de dichromate de potassium.

Ce composé joue un double rôle essentiel : il agit comme agent antimicrobien, en limitant la prolifération des micro-organismes susceptibles d'altérer les oocystes, et fournit un environnement riche en oxygène, indispensable à leur sporulation. Cette étape permet la maturation des oocystes jusqu'à leur stade infectant. La sporulation s'effectue à température ambiante, à condition que les échantillons soient maintenus en présence d'oxygène, généralement par simple exposition à l'air libre. Après une période de repos allant de 48 à 72 heures, les oocystes peuvent être observés au microscope pour évaluer leur maturation. Cette technique permet ainsi de conserver les oocystes tout en assurant leur développement dans un milieu oxygéné et protégé contre la contamination (**Hutchins, 2012**).

- **Mode opératoire**

- Préparer une solution de dichromate de potassium à 2,5 % dans de l'eau distillée.

- Filtrer le contenu intestinal pour récupérer les oocystes et éliminer les débris.
- Mélanger les oocystes avec la solution de dichromate dans un récipient propre (verre ou flacon).
- Laisser les récipients ouverts à l'air libre pour permettre une bonne oxygénation.
- Laisser sporuler à température ambiante pendant 3 à 5 jours.
- Conserver ensuite les oocystes sporulés dans la même solution, à l'abri de la lumière, à température ambiante ou au frais.

- **Avantages et inconvénients**

Tableau II : Avantages et inconvénients de la méthode de sporulation au dichromate de potassium à 2,5 %.

| Avantages | Inconvénients |
|---|---|
| Bonne conservation des oocystes | Toxique et irritant |
| Favorise la sporulation (milieu oxygéné), | Manipulation délicate (besoin d'oxygène) |
| Méthode simple et économique | Risque de contamination si échantillon mal filtré |
| Observation différée possible | Temps d'attente (3 à 5 jours) |

La figure ci-dessous présente les étapes de préparation de la solution conservatrice de dichromate de potassium ($K_2Cr_2O_7$) et des échantillons fécaux immergés dans le dichromate de potassium ($K_2Cr_2O_7$).



Figure 23 : Étapes de préparation de la solution conservatrice de dichromate de potassium ($K_2Cr_2O_7$) (Originales, 2025).



Figure 24 : Échantillon fécal immergé dans le dichromate de potassium ($K_2Cr_2O_7$) (Originales, 2025).

3. Exploitation des résultats

Les résultats des endoparasites gastro-intestinaux chez les lapins domestiques sont soumis à des tests parasitologiques utilisant l'indice de positivité et un indice parasitaire (Q.P v3.0) pour l'analyse statistique.

3.1. Positivité P%

Le pourcentage des sujets parasités par rapport au totaux des échantillons examinés.

3.2. Indice parasitaire Q.P v3.0

Les analyses parasitologiques utilisés tels que l'états de l'hôte, la prévalence et l'intensité moyenne. Ces tests ont été réalisés à l'aide de logiciel Quantitative parasitology V3.0 (Rozsa et al., 2000).

A) Prévalence (P%)

La prévalence exprimée en pourcentage, est le rapport entre le nombre total d'individus d'une espèce hôte infesté par un espèce parasite et le nombre total d'hôtes examinés. Les termes « espèce dominant » (prévalence >50%), « espèce satellite » (prévalence < 15%), ont été définis selon Vatonen et al. (1997).

B) Intensité moyenne (IM)

Intensité moyenne (IM) est le rapport entre le nombre total d'individus d'une espèce parasite dans un échantillon d'une espèce hôte et le nombre d'hôtes infestés par le parasite. Pour les intensités moyennes (IM), la classification adoptée est celle de Bilong-Bilong et Njine (1998) :

- $IM < 15$: intensité moyenne très faibles.
- $15 < IM < 50$: intensité moyenne faibles.
- $50 < 100$: intensité moyenne.
- $IM > 100$: intensité moyenne élevée.

Chapitre IV

Résultats

Dans ce chapitre, nous exposons les résultats obtenus au cours de notre étude expérimentale, qui est basée sur l'analyse parasitologique du contenu digestif de quelques lapins domestiques, ainsi que sur l'examen coproscopique des fèces, à l'aide de la méthode de flottaison et de la méthode de sporulation au dichromate de potassium (K₂Cr₂O₇), afin d'identifier les espèces de protozoaires et de métazoaires rencontrées. Ces derniers sont exploités par des indices écologiques et des tests statistiques afin de les discuter avec des travaux antérieurs.

1. Parasites trouvés par les méthodes de flottaison et de sporulation au dichromate de potassium (K₂Cr₂O₇)

Les parasites intestinaux ont été identifiés à l'aide des clés d'identification (Thienoont *et al.*, 1979 ; Bussieras et Chermette, 1991 ; Zajac et Conboy, 2011) et sous l'assistance de Pr Marniche de l'Ecole Nationale Supérieure Vétérinaire.

L'analyse parasitologique des fèces fraîches prélevées chez le lapin domestique (*Oryctolagus cuniculus*), réalisée par les méthodes de flottaison et de sporulation, a révélé la présence de divers parasites, ces résultats sont présentés dans le tableau (III)

Tableau III : Inventaires des parasites du lapin domestique de l'élevage familial de la région d'Abizar.

| Sous règne | Phylum | Classe | Ordre | Famille | Espèces |
|------------|-----------------|--------------|----------------|--------------------|--|
| Protozoa | Apicomplexa | Sporozoasida | Eucoccidiorida | Eimeriidae | <i>Eimeria perforans</i> |
| | | | | | <i>E. media</i> |
| | | | | | <i>E. magna</i> |
| | | | | | <i>E. flavescens</i> |
| | | | | | <i>E. irresidua</i> |
| Metazoa | Némathelminthes | Nematoda | Strongylida | Trichostrongilidae | <i>Trichostrongylus retortaeformis</i> |
| | | | Trichinellida | Capillaridae | <i>Capillaria hepatica</i> |
| | | | Oxyurida | Oxyuridae | <i>Passarulus ambiguus</i> |
| 2 | 2 | 2 | 4 | 4 | 8 |

Les parasites intestinaux du lapin retrouvés dans les excréments sont en nombre de 8 espèces appartenant à 2 phylums, 2 classes, 4 ordres et 4 familles.

La matière fécale peut contenir des formes trompeuses, des faux parasites. Durant l'observation microscopique. Beaucoup de formes pouvaient nous induire en erreur Parmi cela :

- Les grains de pollens
- Les cristaux et les bulles d'air
- Les débris alimentaires

Les figure ci-dessous présente *Eimeria sp* (non sporulé) et (sporulé), des *Trichostrongylus retortaeformis* (embryonné) et (non embryonné), *Capillaria hepatica* et *Passarulus ambiguus*.

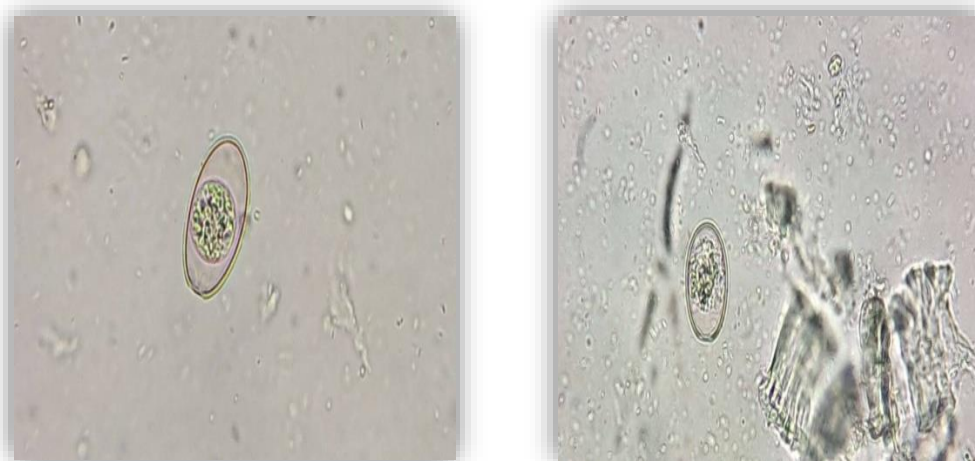






Figure 25 : *Eimeria sp* (non sporulé) (Originales, 2025).

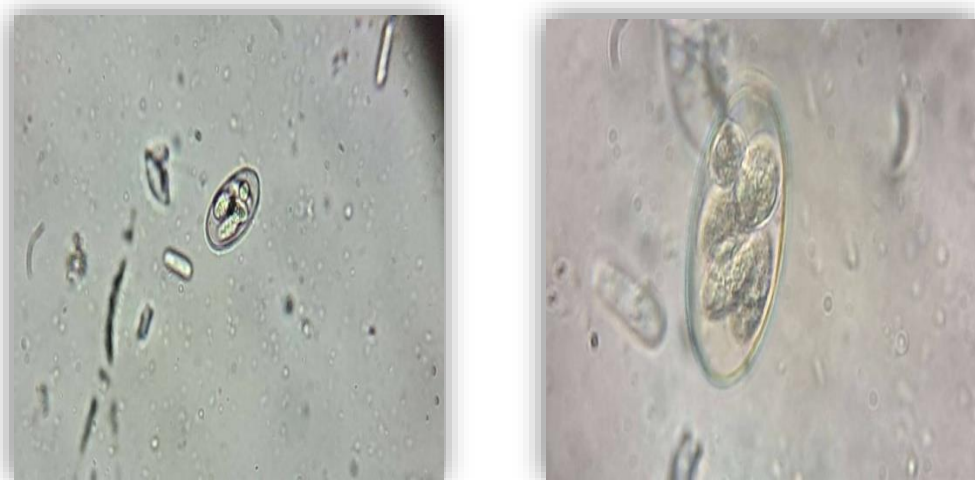

Figure 26 : *Eimeria sp* (sporulé) (Originales, 2025).

| | |
|--|--|
|  |  |
| <p>Figure 27 : <i>Trichostrongylus retortaeformis</i> (embryonné) (Originales, 2025).</p> | <p>Figure 28 : <i>Trichostrongylus retortaeformis</i> (non embryonné) (Originales, 2025).</p> |
|  |  |
| <p>Figure 29: <i>Capillaria hepatica</i> (Originales, 2025).</p> | <p>Figure 30: <i>Passarulus ambiguus</i> (Originales, 2025).</p> |

2. Présence ou absence des parasites intestinaux en fonction des échantillons analysés

L'examen parasitologique des contenus intestinaux des cinq lapins (L1 à L5) a permis de détecter la présence de plusieurs parasites intestinaux. Les résultats relatifs à la présence et à l'absence des parasites identifiés sont présentés dans le tableau IV.

Ce dernier détaille, pour chaque échantillon, la présence ou l'absence des principales espèces parasitaires détectées.

Tableau IV : Présence ou absence des parasites intestinaux en fonction des échantillons analysés.

| Parasites Échantillons | <i>Eimeria sp</i> | <i>Trichostrongylus retortaeformis</i> | <i>Capillaria hepatica</i> | <i>Passarulus ambiguus</i> |
|---------------------------|-------------------|--|--------------------------------|--------------------------------|
| L1 | + | + | - | + |
| L2 | - | + | + | + |
| L3 | + | + | - | - |
| L4 | + | + | - | + |
| L5 | + | + | - | + |
| Total (N) | 4 | 5 | 1 | 4 |
| P (%) | 80 | 100 | 20 | 80 |

+ : Présence de parasite

- : Absence de parasites

Selon le tableau IV, la présence et l'absence des parasites intestinaux chez les lapins domestiques sont réparties en fonction des échantillons analysés. La présence de *Trichostrongylus retortaeformis* a été enregistrée dans tous les échantillons, soit un taux de 100 %. Les parasites *Eimeria sp* et *Passarulus ambiguus* ont été retrouvés chacun dans 4 échantillons, avec une prévalence de 80 %. Enfin, *Capillaria hepatica* n'a été détecté que dans un seul échantillon, avec une prévalence de 20 %.

3. Présence ou absence de la sporulation des oocystes d'*Eimeria spp*

L'identification d'oocystes d'*Eimeria spp* dans certains échantillons a été suivie d'une évaluation de leur stade de maturation. Cette analyse a permis de distinguer les formes sporulées des formes non sporulées, fournissant ainsi une indication sur le degré de sporulation et donc sur le potentiel contaminant. Le Tableau V résume les résultats obtenus pour chaque échantillon positif.

Tableau V : État de sporulation des oocystes d'*Eimeria spp* en fonction des échantillons positifs.

| Espèces d' <i>Eimeria</i> | Échantillons | | | | | Total (N) | P (%) |
|--------------------------------------|--------------|----|----|----|----|--------------|-------|
| | L1 | L2 | L3 | L4 | L5 | | |
| <i>Eimeria perforans</i> sporulé | + | - | + | + | + | 4 | 80 |
| <i>Eimeria perforans</i> non sporulé | + | - | + | + | + | 4 | 80 |
| <i>E. media</i> sporulé | + | - | + | + | + | 4 | 80 |
| <i>E. media</i> non sporulé | + | - | + | + | + | 4 | 80 |
| <i>E. magna</i> sporulé | + | - | - | + | - | 2 | 40 |
| <i>E. magna</i> non sporulé | + | - | - | + | - | 2 | 40 |
| <i>E. flavescens</i> sporulé | - | - | - | - | + | 1 | 20 |
| <i>E. flavescens</i> non sporulé | - | - | - | - | + | 1 | 20 |
| <i>E. irresidua</i> sporulé | - | - | + | - | - | 1 | 20 |
| <i>E. irresidua</i> non sporulé | - | - | + | - | - | 1 | 20 |

Selon le tableau V, l'analyse des échantillons prélevés sur les cinq lapins (L1 à L5) a permis d'identifier plusieurs espèces d'*Eimeria*, tant sous forme sporulée que non sporulée.

Au total, cinq espèces d'*Eimeria* ont été détectées avec des fréquences variables :

- *Eimeria perforans* (sporulée et non sporulée) a été identifiée dans 80 % des cas (soit 4 lapins sur 5).
- *Eimeria media* a également été détectée sous les deux formes chez 4 lapins (80 %).
- *Eimeria magna* est apparue chez 2 lapins (40 %).
- *Eimeria flavescens* a été retrouvée chez 1 seul lapin (20 %), aussi bien sous forme sporulée que non sporulée.
- Enfin, *Eimeria irresidua* a été mise en évidence chez 1 lapin (20 %).

Les espèces les plus fréquemment rencontrées sont *E. perforans* et *E. media*, avec une prévalence élevée (80 %). À l'inverse, *E. flavescens* et *E. irresidua* sont les moins fréquentes.

4. Résultats quantitatifs des parasites identifiés

Tableau VI : Prévalence p (%) des endoparasites contenus stomacaux rencontrés chez les lapins domestiques dans la région d'Abizar (Annexe 1).

| Hôtes | Espèces | ni | P (%) |
|---------|--|-----------|-------|
| Lapin 1 | <i>Eimeria perforans</i> (Œufs sporulés) | 16 | 18,82 |
| | <i>Eimeria perforans</i> (Œufs non sporulés) | 9 | 10,59 |
| | <i>Eimeria media</i> (Œufs sporulés) | 5 | 5,88 |
| | <i>Eimeria media</i> (Œufs non sporulés) | 3 | 3,53 |
| | <i>Eimeria magna</i> (Œufs non sporulés) | 2 | 2,35 |
| | <i>Trichostrongylus retortaeformis</i> (Œufs embryonnés) | 15 | 17,65 |
| | <i>Trichostrongylus retortaeformis</i> (Œufs non embryonnés) | 10 | 11,76 |
| | <i>Passalurus ambiguus</i> (Œufs embryonnés) | 10 | 11,76 |
| | <i>Passalurus ambiguus</i> (Œufs non embryonnés) | 15 | 17,65 |
| | | Total (N) | 85 |
| Lapin 2 | <i>Trichostrongylus retortaeformis</i> (Œufs embryonnés) | 25 | 40,98 |
| | <i>Trichostrongylus retortaeformis</i> (Œufs non embryonnés) | 15 | 24,59 |
| | <i>Capillaria hepatica</i> (Œufs embryonnés) | 1 | 1,64 |
| | <i>Passalurus ambiguus</i> (Œufs embryonnés) | 8 | 13,11 |
| | <i>Passalurus ambiguus</i> (Œufs non embryonnés) | 12 | 19,67 |
| | | Total (N) | 61 |
| Lapin 3 | <i>Eimeria perforans</i> (Œufs sporulés) | 22 | 27,85 |
| | <i>Eimeria perforans</i> (Œufs non sporulés) | 13 | 16,46 |
| | <i>Eimeria media</i> (Œufs sporulés) | 3 | 3,80 |
| | <i>Eimeria media</i> (Œufs non sporulés) | 2 | 2,53 |
| | <i>Eimeria irresidua</i> (Œufs sporulés) | 2 | 2,53 |
| | <i>Eimeria irresidua</i> (Œufs non sporulés) | 2 | 2,53 |
| | <i>Trichostrongylus retortaeformis</i> (Œufs embryonnés) | 20 | 25,32 |
| | <i>Trichostrongylus retortaeformis</i> (Œuf non embryonnés) | 15 | 18,99 |
| | | Total (N) | 79 |

Tableau VI (suite)

| Hôtes | Espèces | ni | P (%) |
|---------|--|----|--------|
| Lapin 4 | <i>Eimeria perforans</i> (Œufs sporulés) | 18 | 18,95 |
| | <i>Eimeria perforans</i> (Œufs non sporulés) | 4 | 4,21 |
| | <i>Eimeria media</i> (Œufs sporulés) | 2 | 2,11 |
| | <i>Eimeria media</i> (Œufs non sporulés) | 1 | 1,05 |
| | <i>Eimeria magna</i> (Œufs sporulés) | 3 | 3,16 |
| | <i>Eimeria magna</i> (Œufs non sporulés) | 2 | 2,11 |
| | <i>Trichostrongylus retortaeformis</i> (Œufs embryonnés) | 18 | 18,95 |
| | <i>Trichostrongylus retortaeformis</i> (Œufs non embryonnés) | 12 | 12,63 |
| | <i>Passalurus ambiguus</i> (Œufs embryonnés) | 15 | 15,79 |
| | <i>Passalurus ambiguus</i> (Œufs non embryonnés) | 20 | 21,05 |
| | Total (N) | 95 | 100,00 |
| Lapin 5 | <i>Eimeria perforans</i> (Œufs sporulés) | 6 | 6,52 |
| | <i>Eimeria perforans</i> (Œufs non sporulés) | 6 | 6,52 |
| | <i>Eimeria media</i> (Œufs sporulés) | 1 | 1,59 |
| | <i>Eimeria flavescens</i> (Œufs sporulés) | 3 | 4,76 |
| | <i>Eimeria flavescens</i> (Œufs non sporulés) | 1 | 1,59 |
| | <i>Trichostrongylus retortaeformis</i> (Œufs embryonnés) | 15 | 23,81 |
| | <i>Trichostrongylus retortaeformis</i> (Œufs non embryonnés) | 13 | 20,63 |
| | <i>Passalurus ambiguus</i> (Œufs embryonnés) | 7 | 11,11 |
| | <i>Passalurus ambiguus</i> (Œufs non embryonnés) | 11 | 17,46 |
| | Total (N) | 63 | 100,00 |

ni : nombre de parasite ; P (%) : Prévalence (%) ; N : Total

Le tableau VI, présente les résultats parasitologiques de cinq lapins, avec une analyse quantitative des parasites identifiés. Les espèces parasitaires détectées sont principalement des coccidies (*Eimeria perforans*, *Eimeria media*, *Eimeria magna*, *Eimeria flavescens*, *Eimeria irresidua*) ainsi que des nématodes (*Trichostrongylus retortaeformis*, *Passalurus ambiguus*, *Capillaria hepatica*).

Chez le premier lapin, *Eimeria perforans* (sous forme sporulée) est l'espèce la plus fréquente avec 18,82 %, suivie de *Trichostrongylus retortaeformis* (œufs embryonnés)

à 17,65 % et *Passalurus ambiguus* (œufs non embryonnés) également à 17,65 %. Les autres espèces sont représentées à des pourcentages moindres.

Dans le deuxième lapin, *Trichostrongylus retortaeformis* reste l'espèce dominante avec 40,98 % pour les œufs embryonnés, suivie des œufs non embryonnés (24,59 %). *Passalurus ambiguus* est aussi présent à 13,11 % pour les œufs embryonnés.

Dans le troisième lapin, *Eimeria perforans* (œufs sporulés) représente 27,85 % des parasites identifiés, suivi de *Trichostrongylus retortaeformis* (œufs embryonnés) à 25,32 %.

Chez le quatrième lapin, la même espèce *Eimeria perforans* est retrouvée à 18,95 % (forme sporulée), ainsi que *Trichostrongylus retortaeformis* (œufs embryonnés) à 18,95 %, et *Passalurus ambiguus* (œufs non embryonnés) à 21,05 %.

Chez le cinquième lapin, *Trichostrongylus retortaeformis* (œufs embryonnés) prédomine à 23,81 %, suivi de *Passalurus ambiguus* (œufs non embryonnés) à 17,46 %. Les espèces du genre *Eimeria*, notamment *E. perforans* et *E. flavescens*, sont également présentes, mais à des fréquences plus faibles.

5. Prévalence (%) et Intensité Moyenne (IM) des endoparasites stomacaux chez les lapins échantillonnés

Les Prévalences (P%) et l'intensité moyenne (IM) des endoparasites rencontrés dans les contenus stomacaux chez le lapin 1 dans la région d'Abizar sont notées dans le tableau VII.

Tableau VII : Prévalence et intensité moyenne des individus pour chaque espèce des endoparasites rencontrés dans les contenus stomacaux rencontrés chez le lapin 1.

| Hôte | Espèces | Etat de l'hôte | | Prévalences P (%) | Catégories | Intensité | |
|------------|---|----------------|----------|----------------------|------------|-----------|------------|
| | | Totales | Infestés | | | Moyennes | Catégories |
| Lapin 1 | <i>Eimeria magna</i> (Œufs non sporulés) | 85 | 2 | 2,4% | Rares | 1,0 | Très rares |
| | <i>Eimeria media</i> (Œufs non sporulés) | 85 | 3 | 3,5% | Rares | 1,0 | Très rares |
| | <i>Eimeria media</i> (Œufs sporulés) | 85 | 5 | 5,9% | Rares | 1,0 | Très rares |
| | <i>Eimeria perforans</i> (Œufs non sporulés) | 85 | 9 | 10,6% | Rares | 1,0 | Très rares |
| | <i>Eimeria perforans</i> (Œufs sporulés) | 85 | 16 | 18,8% | Satellites | 1,0 | Très rares |
| | <i>Passalurus ambiguus</i> (Œufs embryonnés) | 85 | 10 | 11,8% | Rares | 1,0 | Très rares |
| | <i>Passalurus ambiguus</i> (Œufs non embryonnés) | 85 | 15 | 17,6% | Satellites | 1,0 | Très rares |
| | <i>Trichostrongylus retortaeformis</i> (Œufs embryonné) | 85 | 15 | 17,6% | Satellites | 1,0 | Très rares |
| | <i>Trichostrongylus retortaeformis</i> (Œufs non Embryonné) | 85 | 10 | 11,8% | Rares | 1,0 | Très rares |

Le tableau VII présente les résultats relatifs à la prévalence (P%) et à l'intensité moyenne (IM) des endoparasites identifiés dans les contenus stomacaux du lapin 1. Un total de cinq types de parasites appartenant principalement aux genres *Eimeria*, *Passalurus* et *Trichostrongylus* ont été mis en évidence.

Les espèces les plus fréquemment rencontrées sont *Eimeria perforans* (sporulés) avec une prévalence de 18,8 %, *Passalurus ambiguus* (œufs non embryonnés) et *Trichostrongylus retortaeformis* (œufs embryonnés), toutes deux avec une prévalence de 17,6 %. À l'inverse, *Eimeria magna* présente la plus faible prévalence 2,4 %.

L'intensité moyenne d'infestation reste faible pour l'ensemble des parasites détectés (IM = 1,0), indiquant une infestation généralement légère par hôte infesté. La majorité des espèces sont classées comme rares à satellites sur le plan de la fréquence, et très rares en termes d'intensité.

Les prévalences (%) des différents endoparasites identifiés dans les contenus stomacaux du lapin 1 sont représentées dans la figure 31.

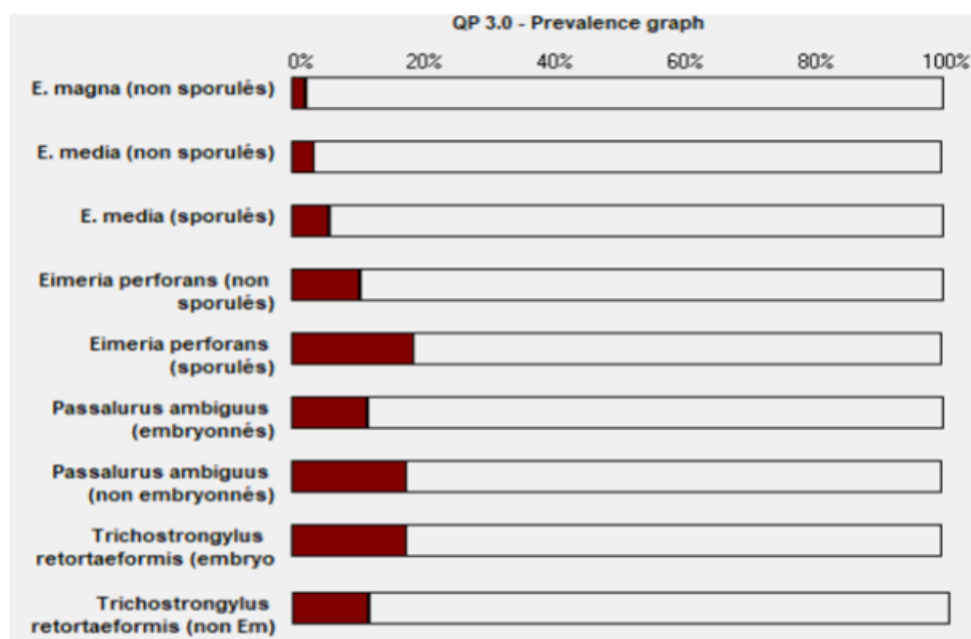


Figure 31 : Graphe des prévalences des endoparasites trouvés dans les contenus stomacaux rencontrés chez le lapin 1 dans la région d'Abizar avec le logiciel (Quantitative Parasitology V 3.0).

Les Prévalence (P%) et l'intensité moyenne (IM) des endoparasites rencontrés dans les contenus stomacaux chez le lapin 2 dans la région d'Abizar sont notées dans le tableau VIII.

Tableau VIII : Prévalence (P%) et intensité moyenne (IM) des individus pour chaque espèce des endoparasites rencontrés dans les contenus stomacaux rencontrés chez le lapin 2.

| Hôte | Espèces | Etat de l'hôte | | Prévalences P (%) | Catégories | Intensité | |
|------------|--|----------------|----------|----------------------|------------|-----------|------------|
| | | Totales | Infestés | | | Moyennes | Catégories |
| Lapin 2 | <i>Capillaria hepatica</i> (Œufs embryonnés) | 61 | 1 | 1,6 % | Rares | 1,0 | Très rares |
| | <i>Passalurus ambiguus</i> (Œufs embryonnés) | 61 | 8 | 13,1% | Rares | 1,0 | Très rares |
| | <i>Passalurus ambiguus</i> (Œufs non embryonnés) | 61 | 12 | 19,7% | Satellites | 1,0 | Très rares |
| | <i>Trichostrongylus retortaeformis</i> (Œufs non embryonnés) | 61 | 15 | 24,6% | Satellites | 1,0 | Très rares |
| | <i>Trichostrongylus retortaeformis</i> (Œufs embryonnés) | 61 | 25 | 41,0 % | Satellites | 1,0 | Très rares |

Le tableau VIII présente les résultats relatifs à la prévalence (P%) et à l'intensité moyenne (IM) des endoparasites identifiés dans les contenus stomacaux de lapins 2.

Trois types d'endoparasites ont été identifiés, appartenant aux genres *Capillaria*, *Passalurus* et *Trichostrongylus*. Les espèces les plus fréquemment rencontrées sont *Trichostrongylus retortaeformis* (œufs embryonnés) avec une prévalence de 41,0 %, suivie des œufs non embryonnés de la même espèce (24,6 %) et de *Passalurus ambiguus* (œufs non embryonnés) à 19,7 %. Ces espèces sont classées comme « satellites ». Les autres espèces détectées, à savoir *Passalurus ambiguus* (œufs embryonnés) et *Capillaria hepatica*, présentent des prévalences inférieures à 15 %, et sont donc considérées comme « rares ». L'intensité moyenne est de 1,0 pour l'ensemble des parasites observés, correspondant à la catégorie « très rares ».

Les prévalences (%) des différents endoparasites identifiés dans les contenus stomacaux du lapin 2 sont représentées dans la figure 32.

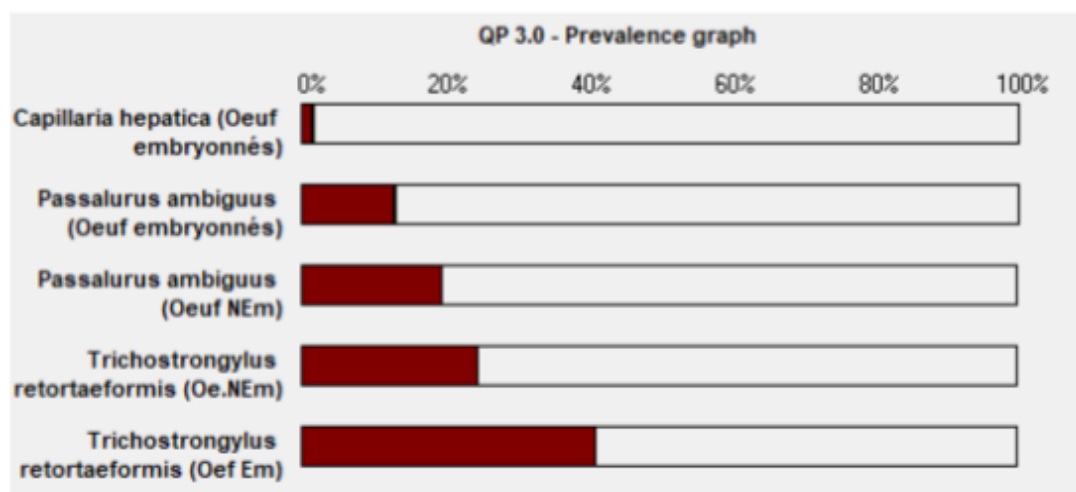


Figure 32 : Graphe des prévalences des endoparasites trouvés dans les contenus stomacaux rencontrés chez le lapin 2 dans la région d'Abizar avec le logiciel (Quantitative Parasitology V 3.0).

Les Prévalence (P%) et l'intensité moyenne (IM) des endoparasites rencontrés dans les contenus stomacaux chez le lapin 3 dans la région d'Abizar sont regroupées dans le tableau IX.

Tableau IX : Prévalence (P%) et intensité moyenne (IM) des individus pour chaque espèce des endoparasites rencontrés dans les contenus stomacaux rencontrés chez le lapin 3.

| Hôte | Espèces | Etat de l'hôte | | Prévalences P (%) | Catégories | Intensité | |
|------------|--|----------------|----------|----------------------|------------|-----------|------------|
| | | Totales | Infestés | | | Moyennes | Catégories |
| Lapin 3 | <i>Eimeria irresidua</i> (Œufs non sporulés) | 79 | 2 | 2,5% | Rares | 1,0 | Très rares |
| | <i>Eimeria irresidua</i> (Œufs sporulés) | 79 | 2 | 2,5% | Rares | 1,0 | Très rares |
| | <i>Eimeria media</i> (Œufs non sporulés) | 79 | 2 | 2,5% | Rares | 1,0 | Très rares |
| | <i>Eimeria media</i> (Œufs sporulés) | 79 | 3 | 3,8% | Rares | 1,0 | Très rares |
| | <i>Eimeria perforans</i> (Œufs non sporulés) | 79 | 13 | 16,5% | Satellites | 1,0 | Très rares |
| | <i>Eimeria perforans</i> (Œufs sporulés) | 79 | 22 | 27,8% | Rares | 1,0 | Très rares |
| | <i>Trichostrongylus retortaeformis</i> (Œufs non embryonnés) | 79 | 15 | 19,0 % | Satellites | 1,0 | Très rares |
| | <i>Trichostrongylus retortaeformis</i> (Œufs embryonnés) | 79 | 20 | 25,3 % | Satellites | 1,0 | Très rares |

Le tableau IX présente les résultats relatifs à la prévalence (P%) et à l'intensité moyenne (IM) des endoparasites identifiés dans les contenus stomacaux du lapins 3. Quatre types d'endoparasites ont été identifiés, répartis entre les genres *Eimeria* et *Trichostrongylus*. Les espèces les plus fréquentes sont *Eimeria perforans* (œufs sporulés) avec une prévalence de 27,8 %, suivie de *Trichostrongylus retortaeformis* (œufs embryonnés) à 25,3 % et *E. perforans* (œufs non sporulés) à 16,5 %. Ces espèces sont classées comme « satellites ». Les autres espèces identifiées, dont *E. irresidua*, *E. media* (sous leurs formes sporulées et non sporulées), ainsi que *T. retortaeformis* (œufs non embryonnés), présentent des prévalences inférieures à 15 % et sont donc considérées comme « rares ». L'intensité moyenne observée est de 1,0 pour l'ensemble des parasites, appartenant à la catégorie « très rares ».

Les prévalences (%) des différents endoparasites identifiés dans les contenus stomacaux du lapin 3 sont représentées dans la figure 33.

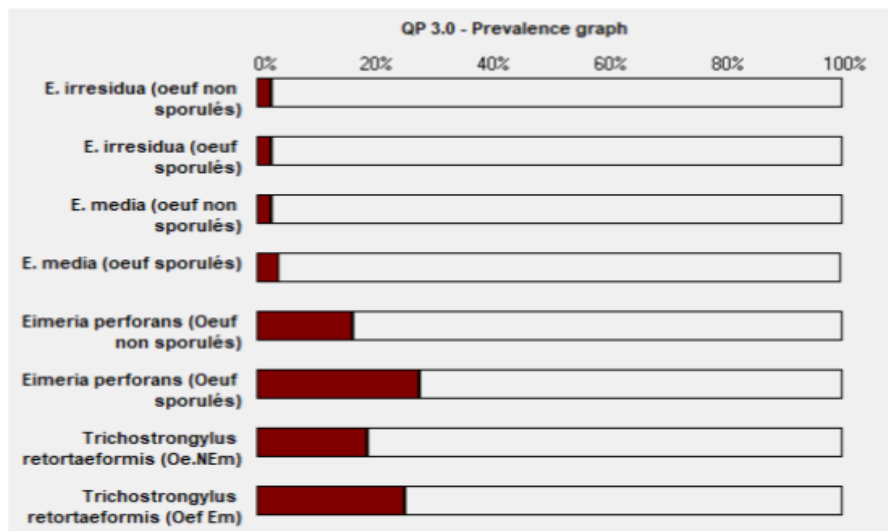


Figure 33 : Graphe des prévalences des endoparasites trouvés dans les contenus stomacaux rencontrés chez le lapin 3 dans la région d'Abizar avec le logiciel (Quantitative Parasitology V 3.0).

Les Prévalence (P%) et l'intensité moyenne (IM) des endoparasites rencontrés dans les contenus stomacaux chez le lapin 4 dans la région d'Abizar sont regroupées dans le tableau X.

Tableau X : Prévalence (P%) et intensité moyenne (IM) des individus pour chaque espèce des endoparasites rencontrés dans les contenus stomacaux rencontrés chez le lapin 4.

| Hôte | Espèces | Etat de l'hôte | | Prévalences P (%) | Catégories | Intensité | |
|------------|--|----------------|----------|----------------------|------------|-----------|------------|
| | | Totales | Infestés | | | Moyennes | Catégories |
| Lapin 4 | <i>Eimeria media</i> (œufs non sporulés) | 95 | 1 | 1,1% | Rares | 1,0 | Très rares |
| | <i>Eimeria media</i> (œufs sporulés) | 95 | 3 | 3,2% | Rares | 1,0 | Très rares |
| | <i>Eimeria magna</i> (œufs non sporulés) | 95 | 2 | 2,1% | Rares | 1,0 | Très rares |
| | <i>Eimeria magna</i> (œufs sporulés) | 95 | 3 | 3,2% | Rares | 1,0 | Très rares |
| | <i>Eimeria perforans</i> (Œufs non sporulés) | 95 | 4 | 4,2% | Rares | 1,0 | Très rares |
| | <i>Eimeria perforans</i> (Œufs sporulés) | 95 | 18 | 18,9% | Rares | 1,0 | Très rares |
| | <i>Passalurus ambiguus</i> (œufs non embryonnés) | 95 | 20 | 21,1% | Satellites | 1,0 | Très rares |
| | <i>Passalurus ambiguus</i> (œufs embryonnés) | 95 | 15 | 15,8% | Satellites | 1,0 | Très rares |
| | <i>Trichostrongylus retortaeformis</i> (Œufs non embryonnés) | 95 | 12 | 12,6% | Rares | 1,0 | Très rares |
| | <i>Trichostrongylus retortaeformis</i> (Œufs embryonnés) | 95 | 18 | 18,9% | Satellites | 1,0 | Très rares |

Le tableau X présente les résultats relatifs à la prévalence (P%) et à l'intensité moyenne (IM) des endoparasites identifiés dans les contenus stomacaux du lapin 4. Cinq types d'endoparasites ont été recensés, appartenant aux genres *Eimeria*, *Passalurus* et *Trichostrongylus*. Les espèces les plus fréquentes sont *Passalurus ambiguus* (œufs non embryonnés) avec une prévalence de 21,1 %, *Eimeria perforans* (œufs sporulés) et *Trichostrongylus retortaeformis* (œufs embryonnés), toutes deux à 18,9 %, suivies de *Passalurus ambiguus* (œufs embryonnés) à 15,8 %. Ces espèces sont classées dans la catégorie « satellites ». Les autres parasites, notamment *E. media*, *E. magna* et les formes non embryonnées de *T. retortaeformis*, présentent des prévalences inférieures à 15 % et sont donc considérés comme « rares ». L'intensité moyenne est uniforme, avec une valeur de 1,0 pour toutes les espèces, les plaçant dans la catégorie « très rares ».

Les prévalences (%) des différents endoparasites identifiés dans les contenus stomacaux du lapin 4 sont représentées dans la figure 34.

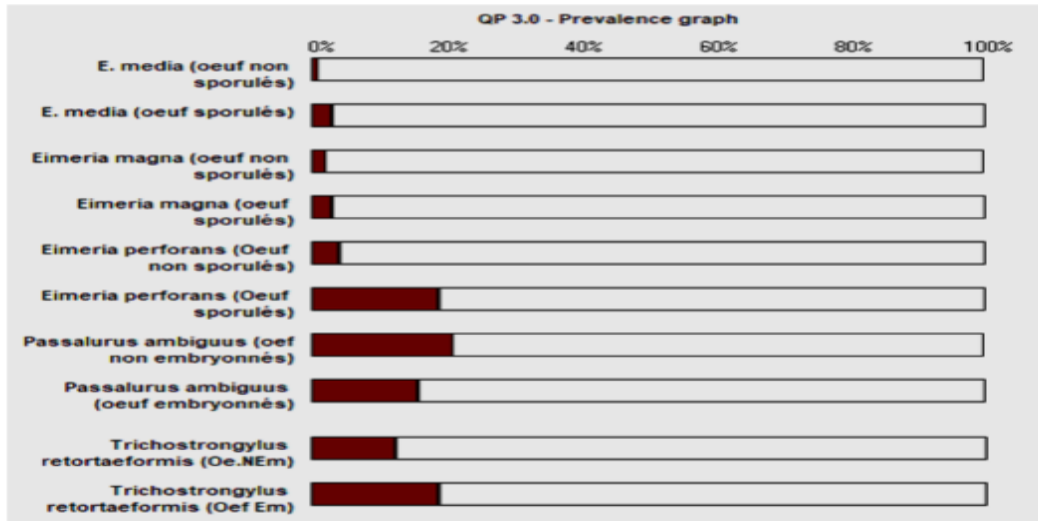


Figure 34 : Graphe des prévalences des endoparasites trouvés dans les contenus stomacaux rencontrés chez le lapin 4 dans la région d’Abizar avec le logiciel (Quantitative Parasitology V 3.0).

Les Prévalence (P%) et l’intensité moyenne (IM) des endoparasites rencontrés dans les contenus stomacaux chez le Lapin 5 dans la région d’Abizar sont regroupées dans le tableau XI.

Tableau XI : Prévalence (P%) et intensité moyenne (IM) des individus pour chaque espèce des endoparasites rencontrés dans les contenus stomacaux rencontrés chez le lapin 5.

| Hôte | Espèces | Etat de l’hôte | | Prévalences P (%) | Catégories | Intensité | |
|------------|--|----------------|----------|----------------------|------------|-----------|------------|
| | | Totales | Infestés | | | Moyennes | Catégories |
| Lapin 5 | <i>Eimeria flavescens</i> (œufs sporulés) | 63 | 3 | 4,8 % | Rares | 1,0 | Très rares |
| | <i>Eimeria flavescens</i> (Œufs non sporulés) | 63 | 1 | 1,6 % | Rares | 1,0 | Très rares |
| | <i>Eimeria media</i> (œufs sporulés) | 63 | 1 | 1,6 % | Rares | 1,0 | Très rares |
| | <i>Eimeria perforans</i> (œufs non sporulés) | 63 | 6 | 9,5 % | Rares | 1,0 | Très rares |
| | <i>Eimeria perforans</i> (œufs sporulés) | 63 | 6 | 9,5 % | Rares | 1,0 | Très rares |
| | <i>Passalurus ambiguus</i> (œufs non embryonnés) | 63 | 11 | 17,5 % | Satellites | 1,0 | Très rares |
| | <i>Passalurus ambiguus</i> (œufs embryonnés) | 63 | 7 | 11,1 % | Rares | 1,0 | Très rares |
| | <i>Trichostrongylus retortaeformis</i> (œufs non embryonnés) | 63 | 13 | 20,6 % | Satellites | 1,0 | Très rares |
| | <i>Trichostrongylus retortaeformis</i> (œufs Embryonnés) | 63 | 15 | 23,8 % | Satellites | 1,0 | Très rares |

Le tableau XI présente les résultats relatifs à la prévalence (P%) et à l'intensité moyenne (IM) des endoparasites identifiés dans les contenus stomacaux du lapin 5. Cinq types d'endoparasites ont été identifiés, répartis entre les protozoaires du genre *Eimeria* et les nématodes *Passalurus ambiguus* et *Trichostrongylus retortaeformis*. Les espèces les plus fréquemment observées sont *T. retortaeformis* (œufs embryonnés) avec une prévalence de 23,8 %, suivi de la forme non embryonnée de la même espèce (20,6 %) et de *P. ambiguus* (œufs non embryonnés) avec 17,5 %. Ces trois espèces sont classées dans la catégorie « satellites ». Les autres espèces, telles que *E. flavescens*, *E. media* et *E. perforans*, présentent des prévalences inférieures à 10 % et sont classées comme « rares ». L'intensité moyenne est identique pour l'ensemble des parasites (1,0), correspondant à la catégorie « très rares ».

Les prévalences (%) des différents endoparasites identifiés dans les contenus stomacaux du lapin 5 sont représentées dans la figure 35.

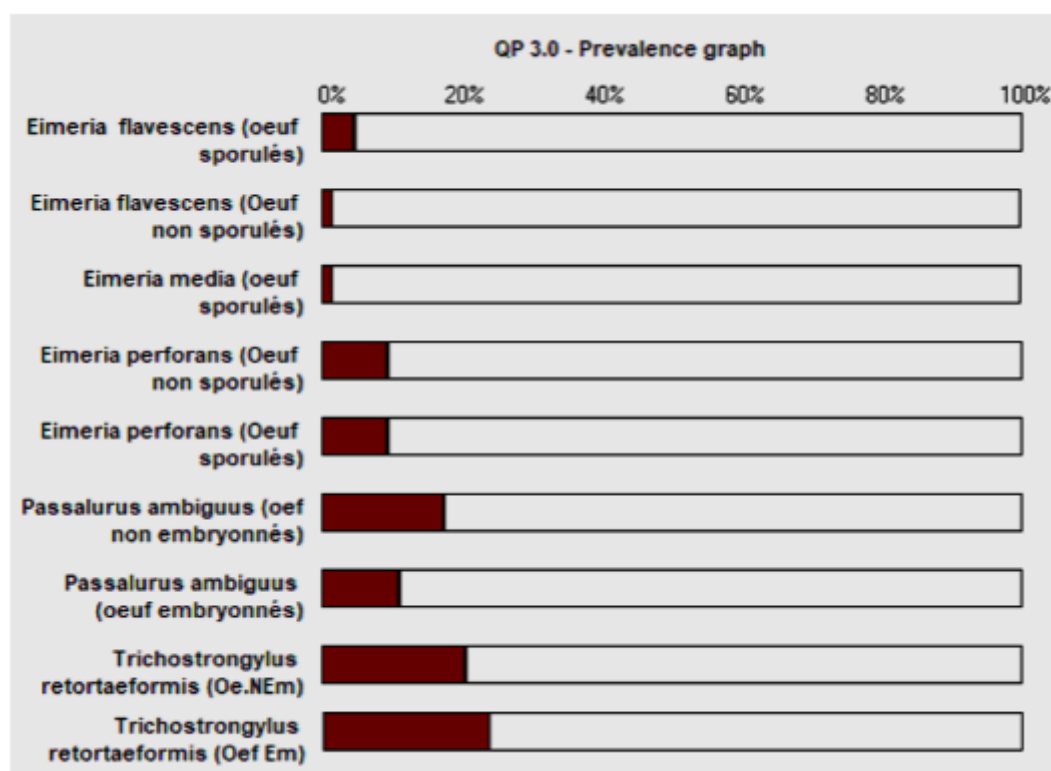


Figure 35 : Graphe des prévalences des endoparasites trouvés dans les contenus stomacaux rencontrés chez le lapin 5 dans la région d'Abizar avec le logiciel (Quantitative Parasitology V 3.0).

Chapitre V

Discussion

Au cours de notre étude réalisée sur des lapins domestiques (*Oryctolagus cuniculus*) issus d'élevages traditionnels à Abizar (Tizi-Ouzou), nous avons identifié différentes espèces d'endoparasites appartenant majoritairement aux protozoaires du genre *Eimeria* et aux nématodes, en particulier *Trichostrongylus retortaeformis* et *Passalurus ambiguus*. L'analyse parasitologique des cinq lapins autopsiés a révélé des profils d'infestation variables d'un individu à l'autre, reflétant une hétérogénéité interindividuelle notable, mais avec une constante : la présence de stades parasitaires infectieux (œufs sporulés ou embryonnés), suggérant une dynamique de contamination active au sein de l'élevage.

Ces résultats rejoignent globalement ceux rapportés par **Aissiouène et Medani (2017)**, qui avaient étudié les parasites intestinaux du lapin dans deux types d'élevage (rationnel et fermier) également situés à Tizi-Ouzou. Ils avaient observé la présence de *Passalurus ambiguus* (57,14 %), *Eimeria* spp. (28,57 %) et *Strongyloide* ssp. (14,28 %). Bien que nous n'ayons pas détecté *Strongyloides* dans notre étude, les deux premières espèces sont communes aux deux travaux, avec des fréquences légèrement plus élevées chez nous, notamment pour *Eimeria perforans* (jusqu'à 44,31 % chez un lapin). Cette différence pourrait être liée à la période d'étude, au nombre d'échantillons ou aux conditions sanitaires de l'élevage.

Des résultats similaires ont également été rapportés par **Abahri et Boutrick (2015)**, dans une étude préliminaire conduite à Tizi-Ouzou sur la même souche génétique. Ils avaient identifié *Passalurus ambiguus* (65 %), *Eimeria* spp. (19 %), *Strongyloide* ssp. (14 %) et *Graphidium* sp. (3 %). Contrairement à leur travail, nous n'avons observé ni *Strongyloides* ni *Graphidium*, ce qui pourrait être dû aux conditions d'élevage spécifiques rencontrées dans notre étude, notamment un environnement moins favorable à la survie ou à la transmission de ces parasites, ou simplement à leur absence dans cette zone géographique.

Notre étude rejoint également les observations de **Amrani et Benyoussef (2021)**, qui avaient montré une nette réduction du taux d'infestation après un traitement à base d'abamectine. Chez eux, *Passalurus ambiguus* représentait 11,63 % des cas, *Eimeria* spp. 7,75 % et *Giardia duodenalis* 3,1 %. La comparaison met en évidence une prévalence beaucoup plus élevée de *Passalurus ambiguus* et *Eimeria* spp. Dans notre étude, ce qui confirme l'effet antiparasitaire de l'abamectine. Par ailleurs, nous n'avons pas détecté *Giardia*, espèce souvent associée à l'eau souillée, ce qui pourrait indiquer

une source d'abreuvement différente ou une sensibilité de la technique de diagnostic utilisé.

De même, dans le travail de **Saidani et Mahmoudi (2022)**, réalisé sur des lapins traités et non traités par un anti parasitaire, *Passalurus ambiguus* représentait 47,82 % et *Eimeria* spp. 30,43 % chez les témoins. Ces chiffres sont comparables aux nôtres, bien que notre étude n'ait porté que sur des animaux non traités. Cela confirme que *P. ambiguus* est un parasite fréquent et bien adapté aux élevages traditionnels en région de

kabylie, en raison de son cycle direct et de la facilité de transmission fécale-orale.

Les résultats obtenus par **Dahmani et Kessal (2018)** vont également dans le même sens. Sur des lapins domestiques issus de deux types d'élevage à Tizi-Ouzou, ils avaient identifié *Passalurus ambiguus* (67,35 %) et *Eimeria* spp. (32,65 %), des valeurs très proches des nôtres. Leur étude avait également souligné la prédominance de *P. ambiguus*, confirmant son importance épidémiologique dans les systèmes d'élevage traditionnels.

Des comparaisons intéressantes peuvent également être faites avec des études internationales. En Finlande, **Mäkitäipale et al. (2017)** ont rapporté une prévalence globale de 28,9 % chez les lapins domestiques, avec *Eimeria* détectée dans 27 % des cas et *Passalurus ambiguus* dans seulement 3 %. Cette faible fréquence de *P. ambiguus* contraste nettement avec nos résultats, probablement en raison de différences dans les conditions d'élevage, les pratiques d'hygiène et la génétique des animaux.

En Pologne, **Krzyztof et al. (2014)** ont étudié des lapins domestiques issus d'élevages fermiers et industriels sur une période de cinq ans. Ils ont identifié trois grands groupes parasitaires, avec une prévalence élevée des coccidies (78,83 %), suivies des nématodes (16,42 %) et des cestodes (0,72 %). Par rapport à notre étude, la fréquence des nématodes y est nettement plus élevée, tandis que celle des coccidies se rapproche de leurs résultats. Ces écarts peuvent être liés aux conditions climatiques, aux pratiques d'élevage intensif, ou à des différences dans la gestion sanitaire.

Dans notre étude, même si l'intensité moyenne d'infestation reste très faible (IM = 1,0), la présence récurrente de stades infectieux (œufs sporulés, embryonnés) indique un cycle de transmission actif, impliquant un risque épidémiologique non négligeable. La co-infestation fréquente entre coccidies et nématodes, observée notamment chez les lapins 1, 4 et 5, pourrait aggraver l'état sanitaire des animaux en cas de stress, mauvaise

hygiène ou surcharge d'élevage. Cette analyse parasitologique a permis de confirmer que les parasites intestinaux restent présents dans les élevages traditionnels de lapins, malgré une faible intensité moyenne. L'observation de formes infectieuses, les co-infestations fréquentes et la comparaison avec d'autres travaux nationaux et internationaux montrent l'importance d'un suivi sanitaire régulier, notamment dans les régions rurales où ce type d'élevage est courant.

Conclusion

Conclusion

L'étude que nous avons réalisée entre février et mai 2025 au laboratoire de zoologie de l'École Nationale Supérieure Vétérinaire d'El-Harrach avait pour principal objectif d'identifier les espèces parasitaires chez le lapin domestique (*Oryctolagus cuniculus*) élevé dans des systèmes traditionnels. Ce travail, basé sur l'analyse parasitologique du contenu digestif de cinq lapins, a été mené à l'aide de deux méthodes de diagnostic coprologique : la méthode de flottaison et la sporulation dans une solution de dichromate de potassium ($K_2Cr_2O_7$).

Les résultats ont mis en évidence que le lapin domestique constitue un réservoir important pour une diversité d'espèces parasitaires, notamment des protozoaires et des métazoaires, avec des profils variables selon les individus.

Parmi les protozoaires, plusieurs espèces de coccidies du genre *Eimeria* ont été identifiées, telles que *Eimeria perforans*, *Eimeria media* et *Eimeria magna*. Ces parasites sont responsables de coccidioses intestinales. La présence d'oocystes sporulés (infectieux) et non sporulés indique une contamination environnementale active.

Chez les nématodes, deux espèces ont été fréquemment rencontrées : *Trichostrongylus retortaeformis*, parasite du tube digestif, et *Passalurus ambiguus*, oxyure spécifique du lapin.

Deux espèces se démarquent particulièrement par leur forte prévalence : *Eimeria perforans* et *Trichostrongylus retortaeformis*. Leurs modes de transmission (oro-fécale et via l'environnement) témoignent d'un milieu potentiellement contaminé, nécessitant une surveillance renforcée.

La forte présence de stades parasitaires infectieux (sporulés, embryonnés) traduit un risque épidémiologique constant, appelant à une gestion sanitaire rigoureuse : déparasitage, désinfection, hygiène des bâtiments, alimentation adaptée et suivi coprologique régulier.

En cas d'apparition de symptômes, un traitement antiparasitaire ciblé est recommandé, tel que le fenbendazole pour les nématodes et le toltrazuril pour les coccidies.

Pour conclure, nous recommandons de prolonger ce type d'étude en élargissant la période d'observation et le nombre d'échantillons analysés, afin d'approfondir les recherches sur le lapin domestique, véritable réservoir de maladies parasitaires, virales et bactériennes, et d'en tirer des conclusions plus généralisables.

Références

Bibliographiques

A

- Audbert, F., & Hoste, H., 2002. *Life cycle of Trichostrongylus retortaeformis in its natural host, the rabbit (Oryctolagus cuniculus)*. Journal of Helminthology, 76(4), 337–342.
- Aissiouene, Rachida & Medani, Thanina. 2024. *Étude des endoparasites chez le lapin domestique Oryctolagus cuniculus en élevage rationnel et fermier dans la wilaya de Tizi-Ouzou*. Mémoire de Master, Université Mouloud Mammeri de Tizi-Ouzou, 79 p.
- Abahri, Malika & Boutrik, Katia. 2015. *Étude des endoparasites chez le lapin d'élevage rationnel et fermier Oryctolagus cuniculus (Linné, 1758)*. Mémoire de Master, Université Mouloud Mammeri de Tizi-Ouzou, 74 p.
- Amarni, Samira & Benyoussef, Kahina. 2021. *Effet de l'administration d'un antiparasitaire sur la fréquence des endoparasites chez le lapin de la souche synthétique*. Mémoire de Master, Université Mouloud Mammeri de Tizi-Ouzou, 108 p.

B

- Betancourt-Alonso, M.A., Orihuela, A., Aguirre, V., Vazquez, R. & Flores-Perez, I., 2011. *Changes in behavioural and physiological parameters associated with Taenia pisiformis infection in rabbits (Oryctolagus cuniculus) that may improve early detection of sick rabbits*. World Rabbit Science, 19(1), 21–30.
- Bhat, T. K., Jithendran, K. P., & Kurade, N. P., 1996. *Rabbit coccidiosis and its control: A review*. World Rabbit Science, 4(3), 121–125.
- Boucher S. Et Nouaille L., 2002. *Maladies des lapins*. 2^{ème} Edition : France Agricole, Paris, 272p.
- Boucheur S. Et Nuoaille L., 2013. *Maladies des lapins*. 3^{ème} Edition : France Agricole, Paris, 400 p
- Burgaud A., 2010. *La pathologie digestive du lapin en élevage rationnel*. Thèse Doctorat. Faculté de médecine de Créteil, 124p.
- Beugnet F., Polack B., Dang H., 2004. *Atlas de coproscopie : Techniques de coproscopie*. Clichy : Éditions Kalianxix, 277 p.

- Boussarie., 1999. Cite Par Burgaud, A. (2010). *La pathologie digestive du lapin en élevage rationnel*. Thèse de doctorat vétérinaire, École Nationale Vétérinaire d'Alfort, 124 p.

C

- Colombo, T. Et Zago, L.-G., 2003. *Les lapins*. Éditions Vecchi S.A., Paris, 159 p.
- Certad, G., Follet, J., Gantois, N., Hammouma-Ghelboun, O., Guyot, K., Benamrouz-Vanneste, S., & Delaire, B., 2021. *Infection à Cryptosporidium chez le lapin : revue de la littérature et description des infections à Cryptosporidium cuniculus en élevage*. Pathogens, 10(7), 849.

D

- Doboși, A.-A., Bel, L.-V., Paștiu, A. I., & Pusta, D. L., 2022. *Encephalitozoonosis in pet rabbits: A review*. Pathogens, 11(12), 1-16.
- Du Chalard., 1981. Cité par Burgaud, A., 2010. *La pathologie digestive du lapin en élevage rationnel*. Thèse de doctorat vétérinaire, École Nationale Vétérinaire d'Alfort, 124 p.
- Dahmani, G., & Kessal, S., 2018. *Étude des endoparasites chez le lapin domestique Oryctolagus cuniculus en élevage fermier et rationnel* (Mémoire de Master, Université Mouloud Mammeri de Tizi-Ouzou, Faculté des Sciences Biologiques et des Sciences Agronomiques, Département de Biologie Animale et Végétale).

E

- Elshahawy, I. Et Elgoniemy, A., 2018. *An epidemiological study on endoparasites of domestic rabbits (Oryctolagus cuniculus) in Egypt with special reference to their health impact*. Sains Malaysiana, 47(1), 9–18.

F

- Fang, Wen, Yang, Jing, Wang, Hai-Yan, Li, Tong-Min, Zhang, Yong, Yang, Yun-Fei, Qiu, Ming-Wei, Wang, Jia, Cheng, Na Et Han, Hao., 2022. *Exploration of animal models to study the life cycle of Fasciola hepatica*. Parasitology, 149(10), 1349–1355.

- Frank, W., Heukelbach, J., & Mehlhorn, H., 2013. *Parasites of wild rabbits (Oryctolagus cuniculus) from an urban area in Germany in relation to worldwide results*. Parasitology Research, 112(4), 1547–1556.
- Follet, S., 2003. *Dermatologie du lapin de compagnie*. Thèse de doctorat vétérinaire, École Nationale Vétérinaire d'Alfort, Faculté de Médecine de Créteil, 5 p.
- Fortun-Lamothe, L., Theau-Clément, M., Combes, S., Allain, D., Lebas, F., Le Normand, B., Gidenne, T., 2015. *Chapitre 2 : Physiologie*. In Gidenne, T., *Le lapin : de la biologie à l'élevage*, Éditions Quae, Versailles, France, 39-83.

G

- Gahery, A., 1996. *Les lapins : races, soins, élevage*. Éditions Rustica, France, 124 p.
- Garreau, H., Theau-Clément, M., Et Gidenne, T., 2015. *Anatomie, taxonomie, origine, évolution et domestication*.
- Gidenne, T., 2015. *Le lapin : de la biologie à l'élevage*. Éd. Quae, 270 p.
- Gidenne, T. Et Lebas, F., 2005. *Le comportement alimentaire du lapin*. INRA Station de Recherches Cunicoles, Castanet-Tolosan, France et Cuniculture, Corronsac, France. Historique de l'élevage du lapin. Compte rendu de l'Académie d'agriculture de France, 80, 3-12. Séance du 27 avril 1994.

H

- Hussein, Abdel-Nasser A. & Khalifa, R. M. A., 2008. *Experimental infections with Fasciola in snails, mice and rabbits*. Parasitology Research, 102(6), 1165–1170.
- Hutchins J.E., Tyczkowski J.K., *Procédé de sporulation d'ovocytes d'Eimeria*, brevet canadien n° 2 452 841, délivré le 2 octobre 2012, EMBREX, INC., (US.).

K

- Krzystof, S., Renata, P. L., Klaudiusz, O. S. & Waldemar, P. 2014. *Occurrence of gastrointestinal parasites in slaughter rabbits*. Parasitology Research, 133 : 59–64.

L

- Lebas, F., 1983. *Élevage du lapin en petites unités*. Revue mondiale de zootechnie, n°46.
- Lebas, F., Coudert, P., De Rochambeau, H. Et Thébault, R. G., 1996. *Le lapin : élevage et pathologie (nouvelle version révisée)*. Organisation des Nations Unies pour l'Alimentation et L'Agriculture, Rome, 266 p.
- Lebas, F., 2004. *L'élevage du lapin en zone tropicale Cuniculture Magazine*, 31,3-10
- Lebas F., 2008. *Physiologie digestive et alimentation du Lapin. Enseignement Post Universitaire "Cuniculture: génétique - conduite d'élevage - pathologie*. Yasmine Hammamet Tunisie, 16-17.
- Lebas, F., Tudela, F. Et Gidenne, T., 2010. *La domestication du lapin *Oryctolagus cuniculus* s'est faite dans les clapiers*. Cuniculture magazine, Vol. 37, 54 p.
- Licois D., 1995. *Affections digestives d'origine parasitaires et/ou infectieuses chez le lapin In: BRUGERE-PICOUX. Pathologie du lapin et des rongeurs domestiques*. Paris, Ed INVA. Chaire de pathologie médicale de bétail et des animaux de basse-cour, 1995,109-130p.
- Laurence Lamothe, Michele Theau-Clément, Sylvie Combes, Daniel Allain, François Lebas, et al. *Physiologie générale. Le lapin. De la biologie à l'élevage*, 1ère éd., Éditions Quae, 270 p.
- Lebas, F., Tudela, F. Et Gidenne, T., 2010. *La domestication du lapin *Oryctolagus cuniculus* s'est faite dans les clapiers*. Cuniculture magazine, Vol. 37, 54 p.

M

- Mokrani, H., 2012. *Étude parasitologique des lapins domestiques (*Oryctolagus cuniculus*) au niveau de la commune de Blida*. Mémoire de fin d'études, Université Saad Dahlab – Blida 1, Institut des Sciences Vétérinaires, 39 pages.
- Massoni, J., Boireau, P., Vallée, I. Et Polack, B., 2011. *Développement de *Graphidium strigosum* (Nematoda, Haemonchidae) chez son hôte naturel, le lapin (*Oryctolagus cuniculus*)*. Parasite, 18(1), 81–89.

- Mogalli, Nabil M., 2020. *First report of Taenia pisiformis Cysticercus infestation in Domestic rabbits in Hajjah city, Yemen*. International Journal of Veterinary Science and Research, 6(2), 159–163.
- Martignon, M., 2010. *Conséquences d'un contrôle de l'ingestion sur la physiopathologie digestive et le comportement alimentaire du lapin en croissance*. Thèse de doctorat, Université de Toulouse, 182 p.
- Martrenchard, L., 2021. *Étude générale du lapin domestique (Oryctolagus cuniculus) : Domestication, répartition actuelle et perspective d'avenir*. Thèse de doctorat, École Nationale Vétérinaire de Toulouse, 139 p.
- Meredith., 2006, Cité Par Burgaud, A., 2010. *La pathologie digestive du lapin en élevage rationnel*. Thèse de doctorat vétérinaire, École Nationale Vétérinaire d'Alfort, 124 p.
- Makitaipale, J., Karvinen, I., Maija, K., Virtala, K. & Nareaho, A. 2017. *Prevalence of intestinal parasites and risk factor analysis for Eimeria infections in Finnish pet rabbits*. Veterinary Parasitology: Regional Studies and Reports, 21 p.

O

- O'malley., 2005, Cité Par Burgaud, A., 2010. *La pathologie digestive du lapin en élevage rationnel*. Thèse de doctorat vétérinaire, École Nationale Vétérinaire d'Alfort, 124 p.
- O'malley, B., 2005. *Clinical anatomy and physiology of exotic species*. Edinburgh : Elsevier Saunders, 173-195.

P

- Pu, Lixia; Liu, Zhongli; Guo, Aijiang; Wu, Bin; Liu, Guo-Hua; Zhang, Shaohua; Guo, Xiaola; Li, Xiaolu; Jian, Jianbo; Cai, Xuepeng; Wang, Shuai., 2022. *A chromosome-level genome assembly for the rabbit tapeworm Taenia pisiformis*. Gene, 834.
- Poissonet s.g-d-c., 2004. *Principales maladies du lapin, du cobaye, du chinchilla, du hamster et du rat de compagnie*. Thèse de Doctorat, Faculté de Médecine de Créteil, Ecole Nat. Vét. Alfort, 130p.

R

- Rich, g., Hess, l., & Axelson, r. (s. d.). *Coccidies chez les lapins*. Hôpitaux vétérinaires VCA.
- Rozsa l., Reiczigel j.et Majoros g., 2000. *Quantifying parasites in samples of hosts*. Journal of Parasitology, 86, 228-232.

S

- Smith, s. j., Gray, p., & Cooper, d., 2009. *Parasites in rabbits: Current research and future directions*. Veterinary Parasitology, 161(1–2), 97–106.
- Saidani, Chahrazed & Mahmoudi, Nacera. 2022. *Effet de l'administration d'un antiparasitaire sur la fréquence des endoparasites chez le lapin domestique (Oryctolagus cuniculus)*. Mémoire de Master, Université Mouloud Mammeri de Tizi-Ouzou, 104 p.

T

- Taylor, m. a., Coop, r. l. et Wall, r. l., 2007. *Veterinary Parasitology*. 3^e éd. Blackwell Publishing, 872 pages.
- Turlewicz-podbielska, h., Ruskowski, j. j., Gogulski, m., & Pomorska-mól, m., 2023. *Séroprévalence de Toxoplasma gondii chez les chats, chiens et lapins domestiques de Pologne*. Veterinary Research Communications, 47(3), 1753–1758.

U

- Urquhart, George., 1956. *Fascioliose expérimentale chez le lapin*. Thèse de doctorat, Université de Glasgow, 139p.

V

- Valtonen, E. T., Michelson, A., & Julkunen, M. (1997). *Structure and classification of fish parasite communities: dominant, satellite and rare species*. International Journal for Parasitology, 27(7), 791–799.

Liens webographiques

- 1) <http://www.cuniculture.info/Docs/Elevage/Tropic-03-Chap1.htm#11>, consulté le 12 avril 2025.
- 2) <http://www.cuniculture.info/Docs/indexbiol.htm>, consulté le 12 avril 2025.
- 3) https://www.medirabbit.com/FR/GI_diseases/Parasites/Nem_gen_fr.htm, consulté le 10 Mai 2025.
- 4) https://www.medirabbit.com/FR/GI_diseases/Parasites/Tricho/Tricho_fr.htm, consulté le 10 Mai 2025.
- 5) https://www.medirabbit.com/EN/GI_diseases/Parasitic_diseases/Graph/Graphidium.htm, consulté le 13 Mai 2025.
- 6) https://www.medirabbit.com/EN/GI_diseases/Parasitic_diseases/tapeworm_2.htm, consulté le 13 Mai 2025.
- 7) https://www.medirabbit.com/EN/GI_diseases/Parasitic_diseases/Flat_worms/Flat_worms_en.pdf, consulté le 18 Mai 2025.
- 8) <https://www.waze.com/fr/live-map>, consulté le 25 Mai 2025.

Annexe

Tableau 1 : Nombre d'œufs et d'oocystes d'endoparasites retrouvés chez les cinq lapins étudiés.

| Parasites Échantillons | L1 | L2 | L3 | L4 | L5 |
|---|--|------------|-------------|-------------|-------------|
| | <i>Eimeria perforans</i> (sporulés/non sporulés) | 25(16 / 9) | 0 | 35(22 / 13) | 22(18 / 4) |
| <i>E. media</i> (sporulés/non sporulés) | 8(5 / 3) | 0 | 5(3 / 2) | 3(2 / 1) | 1(1 / 0) |
| <i>E. magna</i> (sporulés/non sporulés) | 2(0 / 2) | 0 | 0 | 5(3 / 2) | 0 |
| <i>E. flavescens</i> (sporulés/non sporulés) | 0 | 0 | 0 | 0 | 4(3 / 1) |
| <i>E. irresidua</i> (sporulés/non sporulés) | 0 | 0 | 4(2 / 2) | 0 | 0 |
| <i>Trichostrongylus retortaeformis</i> (embryonnés/non embryonnés) | 25(15 / 10) | 14 | 35(20 / 15) | 30(18 / 12) | 28(15 / 13) |
| <i>Capillaria hepatica</i> (embryonnés/non embryonnés) | 0 | 1(1 / 0) | 0 | 0 | 0 |
| <i>Passalurus ambiguus</i> (embryonnés/non embryonnés) | 25(10 / 15) | 20(8 / 12) | 0 | 35(15 / 20) | 18(7 / 11) |