



MÉMOIRE DE FIN D'ÉTUDES

Présenté et soutenu publiquement :
Le 09/07/2025

Thème

La Prothèse Conjointe Et Le Complexe Pulpo-Dentinaire

Réalisé et présenté par

SIARI Rayan

BELAID Rachad Anis

YAICHE Salim

Encadré par

Docteur BOUBAKOUR, maître assistante en prothèse

Composition du jury

Pr IDINARENE, maître de conférences en Parodontologie

Dr SAHEB, maître assistante en odontologie conservatrice et endodontie

Dr AISSA dilmi, assistante en prothèse

Remerciements

Au terme de ce travail, nous souhaitons exprimer notre profonde gratitude à toutes les personnes qui ont contribué, de près ou de loin, à l'élaboration de ce mémoire.

Nous adressons nos remerciements à **Docteur Boubakour**, maître assistante en prothèse notre encadrante, pour sa disponibilité, sa patience et la qualité de son accompagnement. Ses conseils éclairés et sa rigueur scientifique ont été essentiels tout au long de ce projet.

A notre président de jury **Pr. IDINARENE**, maître de conférences en Parodontologie, nous exprimons notre gratitude pour l'honneur d'avoir présidé notre jury.

Nous remercions également les membres du **jury**,

- **Docteur SAHEB**, maître assistante en Odontologie Conservatrice et Endodontie.
- **Docteur AISSA dilmi**, assistante en Prothèse.

Pour l'intérêt qu'ils ont porté à notre travail, leurs remarques constructives, ainsi que le temps qu'ils nous ont accordé.

Nos remerciements s'adressent aussi à l'ensemble du personnel encadrant et aux équipes pédagogiques, pour leur engagement, leur accueil et l'environnement d'apprentissage qu'ils nous offrent chaque jour.

Enfin, nous tenons à remercier nos familles et nos proches pour leur présence à nos côtés, leur soutien moral, leur compréhension et leurs encouragements tout au long de cette aventure universitaire.

À toutes celles et ceux qui ont cru en nous, qui nous ont soutenus ou inspirés, nous disons sincèrement : **merci**.

Dédicaces

À toi, maman, ma lumière dans l'obscurité, mon refuge dans les tempêtes. Tu as été tout à la fois : le courage dans mes doutes, la tendresse dans mes chutes, la force silencieuse derrière chacun de mes pas. Dans un monde souvent instable, tu as été ma seule certitude. Ce travail, fruit de tant d'efforts, je te le dédie avec tout l'amour, le respect et la gratitude qu'un fils peut porter à celle qui a tout sacrifié pour lui. Tu es, et tu resteras, le pilier inébranlable de ma vie.

À Oussama, Amina et Ryadh, complices de toujours, pour les rires, les soutiens et les moments partagés qui ont jalonné mon parcours.

À mes grands-parents, piliers de sagesse et de tendresse, pour leurs précieux enseignements et leur amour indéfectible qui m'accompagnent au quotidien.

À toute ma grande famille, pour les liens qui nous unissent et la richesse de nos moments, sources d'inspiration et de réconfort.

À mes amis, compagnons de route précieux, pour votre constante bonne humeur, votre soutien inestimable et les souvenirs impérissables que nous avons bâtis ensemble. Cette page ne me suffit pas à citer tous vos noms, mais sachez que chacun de vous a une place particulière dans mon cœur.

À celles et ceux qui me sont chers et qui ont marqué ma vie de leur présence et de leur amour. Votre soutien, vos encouragements et votre bienveillance ont été des moteurs essentiels tout au long de ce parcours.

SIARI RAYAN

Difficile de trouver les mots justes pour exprimer toute ma gratitude, mais je souhaite, à travers ces lignes, honorer ceux qui ont éclairé mon chemin.

Avant tout, je rends grâce à Dieu, le Tout-Puissant, pour Sa miséricorde, Sa guidance et les épreuves qui m'ont façonné.

À **ma mère**, mon roc et ma lumière, merci pour ton amour infini et tes sacrifices silencieux.

À **mon père**, merci pour ta force tranquille et ton soutien constant. Vous êtes les fondations de tout ce que j'ai pu accomplir.

À **Saïd et Sabrina**, mes piliers fraternels, et à vos filles Inès et Lina, vos sourires sont mon refuge. À ma grand-mère, paix à ton âme, tes prières continuent de me protéger.

À **ma grande famille**, merci pour les valeurs, la chaleur et l'amour inconditionnel. Vous êtes mes racines.

À **Rayan et Salim**, frères de cœur et compagnons de route dans cette aventure, notre amitié est une force.

À **Lydia**, ta présence fut une lumière dans l'obscurité. Merci d'avoir cru en moi.

À **mes amis** fidèles, qui m'ont soutenu dans les hauts et les bas, je vous suis profondément reconnaissant.

Enfin, merci aux **DrsTourssal.A, Hassani.H et Tira.L**, pour votre encadrement précieux, votre patience et votre bienveillance.

À vous tous, merci du fond du cœur. Ce mémoire est aussi le vôtre.

BELAID RACHAD ANIS

À mes chers parents,

Pour leur amour inconditionnel, leurs sacrifices silencieux, leurs prières incessantes, et leur confiance indéfectible en moi. Vous êtes ma plus grande force et ma plus belle source d'inspiration. Ce travail est le fruit de vos efforts et de votre dévouement.

À mes frères,

Yacine, Fouad et Dhaya pour leur présence rassurante, leur complicité, leur patience, et leurs mots encourageants dans les moments les plus difficiles. Vous avez su me faire sourire quand le moral était bas.

À ma précieuse grand-mère,

Pour son affection pure, ses douces paroles, et ses prières qui m'ont toujours accompagné. Sa tendresse a su m'apaiser dans les moments de doute.

À toute ma famille,

Pour votre soutien moral, votre bienveillance, et pour avoir toujours cru en moi.

À mes amis,

Pour tous les souvenirs partagés, votre soutien dans les moments difficiles et votre présence constante tout au long de ce parcours.

À ceux que je n'ai pas pu nommer,

Cette page ne suffit pas à citer chacun d'entre vous, mais votre impact reste gravé dans cette aventure humaine et universitaire.

À une personne chère à mon cœur,

Merci pour ta présence constante et rassurante, ton soutien indéfectible et ton énergie qui a illuminé chaque étape de ce parcours.

YAICH SALIM

Table des matières

LISTE DES TABLEAUX.....	IX
LISTE DES FIGURES.....	X
INTRODUCTION.....	1
CHAPITRE I : Rappel anatomo-histologique et pathologique sur l'organe dentaire.....	4
I- Rappel anatomo-histologique et pathologique sur l'organe dentaire.....	5
1. L'odonte :	6
1.1 L'émail dentaire :	6
1.1.1 Définition :	6
1.1.2 Composition de l'émail :	6
1.1.3 Structure histologique de l'émail :	7
1.1.4 Épaisseur moyenne de l'émail selon les dents :	7
1.1.5 Jonction de l'émail avec les autres tissus durs de la dent :	8
1.1.6 Rôles de l'émail :	9
1.2 Le complexe pulpo-dentinaire :	9
1.2.1 La dentine :	9
1.2.2 La pulpe :	13
1.2.3 Pathologies liées au complexe pulpodentinaire :	17
1.2.4 Complications d'atteinte du complexe pulpodentinaire :	20
2 Parodonte :	21
2.1 Le cément :	21
2.1.1 Définition :	21
2.1.2 Structure Histologique du Cément :	21
2.2 Le desmodonte :	22
2.2.1 Définition :	22
2.2.2 Structure histologique du desmodonte :	22
2.2.3 Vascularisation et innervation :	23
2.3 L'os alvéolaire :	23
2.3.1 Définition :	23
2.3.2 Structure Histologique de l'Os Alvéolaire :	23
2.4 pathologies liées au parodonte et relation avec le complexe pulpodentinaire :	25
2.5 Voies de communication entre endodonte et parodonte :	25

2.5.1 Voies de communications physiologiques :.....	25
2.5.2 Communications endoparodontales pathologiques et iatrogènes :.....	26
CHAPITRE II :Rappel sur la Prothèse Conjointe.....	27
II- Rappel sur la Prothèse Conjointe :.....	28
1 Définition de la prothèse conjointe :	28
2 Les indications, contre-indications de la prothèse conjointe :.....	28
2.1 Indications de la prothèse conjointe :	28
2.1.1 Indications fonctionnelles :.....	28
2.1.2 Indications biologiques :	29
2.1.3 Indications esthétiques :.....	29
2.2 Contre-indications de la prothèse conjointe :	30
3 classification des Prothèses Conjointes dento-portée et notion d'ancrage :.....	30
3.1 Les prothèses conjointes unitaires :	31
3.1.1 Les restaurations intra-coronaires :	31
3.1.2 Les restaurations de recouvrement partiel :	32
3.1.2.2 Facettes céramiques :	33
3.1.3 Les restaurations de recouvrement total :	34
3.2 La prothèse conjointe plurale (Bridge ou Pont fixe) :.....	36
3.2.1 Définition :	36
3.2.2 Types de bridges :	36
3.2.3 Rôle fonctionnel et biologique :	36
3.2.4 Indications :	37
3.2.5 Contre-indications :.....	37
4. Les matériaux utilisés en prothèse conjointe :	37
4.1 Céramique :	37
4.2 Métallo-céramique :	39
4.3 Zirconie :	40
4.4 Résine composite (provisoire) :	41
4.5 Comparatif des matériaux utilisés en prothèse conjointe :	42
CHAPITRE III :Relation entre la prothèse conjointe et le complexe pulpodentinaire.....	44
III- Relation entre la prothèse conjointe et le complexe pulpodentinaire :.....	45
1 Enjeu des constructions prothétiques sur dents vivantes :.....	45
2 Règles à suivre pour préserver aux dents leur vitalité en prothèse conjointe :	46
2.1 Principes généraux de préparation pour prothèse conjointe :	46
2.1.1 Principes biologiques :	46

2.1.2 Principes mécaniques :.....	51
2.1.3 Principes esthétiques :.....	55
2.2 L’empreinte et la temporisation en prothèse conjointe :	57
2.2.1 L’empreinte en prothèse conjointe :	57
2.2.2 La prothèse temporaire : une barrière de protection pulpo-dentinaire.....	59
2.3 Nature des matériaux d’assemblage dento- prothétique :.....	61
2.3.1 Les ciments de scellement temporaires :	61
2.3.2 Les ciments de scellement définitifs :.....	61
2.3.3 Les colles :	62
3 les situations cliniques ou la dévitalisation pulpaire s’impose en prothèse conjointe :.....	64
3.1 Indications cliniques de la dévitalisation pulpaire :.....	65
3.1.1 Réduction coronaire importante compromettant la vitalité :	65
3.1.2 Présence de symptômes pulpaires préexistants :.....	65
3.1.3 Lésions carieuses profondes :	65
3.1.4 Nécessité d’un ancrage intra-radulaire :.....	65
3.1.5 Malpositions dentaires imposant une préparation agressive :.....	65
3.2 Indications radiologiques de la dévitalisation :	66
3.2.1 Proximité d’une lésion carieuse :	66
3.2.2 Signes de souffrance pulpaire préexistante :	66
3.2.3 Fractures coronaires profondes :	66
4 Intérêt de l’examen clinique et radiologique :	66
4.1 Intérêt de l’examen clinique :.....	66
4.2 Intérêt de l’examen radiologique :.....	68
Cas Cliniques	70
Cas clinique 01 : réhabilitation d’une molaire par overlay sur dent vivante	71
Cas clinique 02 : onlay céramique sur dent vitale avec protocole de collage complet	73
CONCLUSION.....	XV
Bibliographie.....	XVII
Résumé	XXII
Abstract	XXIII

LISTE DES TABLEAUX

Tableau 1: Classification de Baume (1962)	18
Tableau 2 : Classification de l’OMS	19

LISTE DES FIGURES

Figure 1 : Anatomie de la dent	5
Figure 2 : Schéma d'une coupe longitudinale labio-linguale mettant en évidence les marqueurs de croissance (D'après Ramirez Rozzi, 1998)	6
Figure 3 : Jonction amélo-cémentaire.....	8
Figure 4 : Les tubulis dentinaire en section longitudinale IvoryGraft.....	10
Figure 5 : Les types de dentines (St. Louis: Mosby; 1998. 497 p.)	12
Figure 6 : Illustration des deux types de dentine tertiaire (Simon et al, 2015).....	12
Figure 7 : principe du phénomène de diffusion dans les tubulis dentinaires	13
Figure 8 : La différence de pression entre la cavité pulpaire et l'extérieur est un moyen de protection du parenchyme pulpaire.....	13
Figure 9 : Principe de la théorie hydrodynamique de Branström sous une restauration collée (a). L'application des forces sur l'obturation peut provoquer un déplacement du fluide dentinaire dans les tubuli, et crée une surpression pulpaire qui peut être à l'origi d'une gêne post opératoire (b et c).	16
Figure 10 : 1 Cément acellulaire, 2 Cément cellulaire.	22
Figure 11 : Groupes des fibres alvéolo-dentaires.	23
Figure 12 : anatomie de l'os alvéolaire et basal de la mandibule.	25
Figure 13 : Inlay	31
Figure 14 : Onlay + Overlay (greatmiamidental , december 16 2024).....	32
Figure 15 : Facettes (The Dental Room).	33
Figure 16 : Couronne.....	35
Figure 17 : Reconstitution corono-radiculaire (Julien Brousseau).....	36
Figure 18 : Reconstitution corono-radiculaire (Julien Brousseau).....	37
Figure 19 : prothèse céramo-céramique (Dr Benmakhlouf Yacine).....	38
Figure 20 : Prothèse métallo-céramique.	40
Figure 21 : prothèse en zircone (Dr. Tine a Hakim)	41
Figure 22 : Comparaison du taux de survie entre les dents vitales et les dents dépulpées sur une période de 10 ans.	45
Figure 23 : rainures avec fraise calibrée.....	49
Figure 24 : guide en silicone.....	49
Figure 25 : Préparation et réduction occlusale (UE.9 Dr le François).....	50
Figure 26 : Position de la limite cervicale	51
Figure 27 : préparation avec convergence de 6°	54
Figure 28 : Forme finale de la préparation	57
Figure 29 : Les classifications des adhésifs (MR3, MR2, SAM2, SAM1)(The dentist).	64
Figure 30 : Évolution des épaisseurs dentaires selon l'âge	67

INTRODUCTION

INTRODUCTION :

Par son aspect qui reproduit plus ou moins la nature, la prothèse conjointe dento-portée occupe une place centrale en odontologie restauratrice. Elle permet de reconstituer l'esthétique, et les différentes fonctions de l'appareil manducateur" en s'appuyant sur des dents naturelles qui servent de piliers. Selon le contexte clinique, ces dents peuvent être vivantes ou dévitalisées. Si les dents mortifiées nous paraissent, d'une façon trompeuse, être inertes, toute intervention prothétique sur une dent vivante représente un risque pour le complexe pulpo-dentinaire.

En effet, les préparations prothétiques, par les sollicitations thermiques, mécaniques qu'elles induisent, les matériaux d'assemblage dento- prothétique par leur chimie et toute autre manipulation sur un organe dentaire vivant peuvent compromettre de manière réversible ou irréversible la santé pulpaire.

Il en résulte une véritable problématique clinique : la dévitalisation pulpaire est-elle un passage systématique et nécessaire avant la réalisation d'une prothèse conjointe sur une dent vivante ?

Face à cette question, le praticien se trouve souvent confronté à un dilemme : faut-il préserver la vitalité pulpaire au risque de complications ultérieures (douleur, nécrose, reprise de traitement), ou bien opter pour une dévitalisation préventive, au détriment des fonctions biologiques de la pulpe ? Le choix thérapeutique ne peut être arbitraire, car il engage le pronostic à long terme de la restauration comme celui de la dent elle-même.

Ainsi, ce travail propose d'examiner comment le chirurgien-dentiste doit se comporter face aux dents vivantes lors des restaurations prothétiques conjointes. Il s'agira de :

- 1• Comprendre l'organisation anatomique et histologique des éléments constituant l'organe dentaire et Identifier les conséquences cliniques et biologiques d'une dévitalisation pulpaire.
- 2• Comment procéder pour préserver aux dents, leur vitalité pulpaire lors des soins préalables de la prothèse fixée.

3• Revoir et analyser les situations cliniques qui peuvent justifier une dévitalisation pulpaire dans les traitements prothétiques conjoints.

Ce mémoire vise donc à apporter un éclairage raisonné sur la relation entre la prothèse conjointe et le complexe pulpo-dentinaire cœur de la santé de l'organe dentaire, dans le but d'améliorer la prise de décision clinique et d'optimiser le soin prothétique en respectant la biologie de l'organe dentaire.

CHAPITRE I
Rappel anatomo-histologique
et pathologique sur l'organe
dentaire

I- Rappel anatomo-histologique et pathologique sur l'organe dentaire

L'organe dentaire est défini comme étant une unité fonctionnelle tissulaire composée de multiples tissus dont chacun est doté d'une structure et d'une physiologie particulière qui lui permet d'assurer sa propre défense [1].

Il comprend :

- **Une partie spécifiquement dentaire** : l'émail, la dentine et la pulpe, formant l'**odonte**, lui-même divisé en *ectodonte* (émail) et *endodonte* (dentine et pulpe).
- **Une partie de soutien** : le cément, le desmodonte, l'os alvéolaire et la gencive, constituant le **parodonte**.

L'ensemble de ces éléments forme l'organe dentaire dans sa globalité.

L'organe dentaire est composé de 32 dents fonctionnelles, réparties en 16 sur l'arcade maxillaire et 16 sur l'arcade mandibulaire.

L'éruption dentaire donne lieu à deux types de denture :

- Une **denture temporaire**, débutant vers le 6^e mois de vie.
- Une **denture permanente**, qui commence à partir de l'âge de six ans.

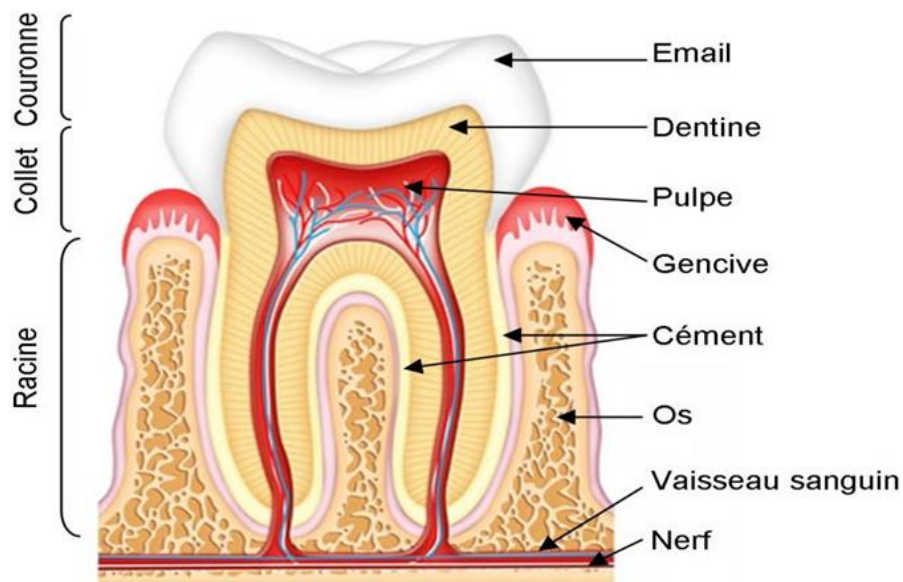


Figure 1 : Anatomie de la dent

1 L'odonte :

1.1 L'émail dentaire :

1.1.1 Définition :

L'émail est un tissu minéralisé recouvrant la couronne des dents. Il constitue le tissu le plus dur de l'organisme, en raison de sa forte teneur en minéraux, principalement l'hydroxyapatite. Contrairement aux autres tissus, il devient **acellulaire** après sa formation, ce qui empêche toute régénération [2].

Il protège les structures internes contre les agressions mécaniques, thermiques et chimiques.

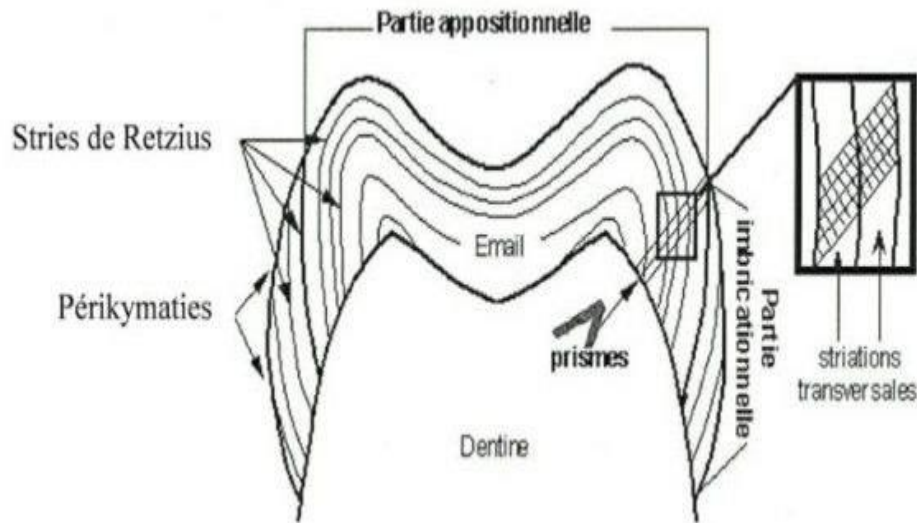


Figure 2 : Schéma d'une coupe longitudinale labio-linguale mettant en évidence les marqueurs de croissance (D'après Ramirez Rozzi, 1998)

1.1.2 Composition de l'émail :

L'émail est principalement constitué de **minéraux**, avec une faible proportion d'eau et de matières organiques.

1.1.2.1 Phase minérale (96 % du poids, 87 % du volume) :

- Composée d'hydroxyapatite ($\text{Ca}_{10}(\text{PO}_4)_6(\text{OH})_2$), enrichie en ions majeurs (Ca^{2+} , PO_4^{3-} , CO_3^{2-}) et mineurs (F^- , Zn^{2+} , Sr^{2+}), qui confèrent à l'émail sa **dureté et sa résistance chimique**.

1.1.2.2 Phase aqueuse (~3 %) :

- L'eau, présente dans les espaces inter-cristallins, facilite les échanges ioniques et les interactions avec les acides.

1.1.2.3 Phase organique (~1 %) :

- Constituée de protéines non amélogénines et de phospholipides, elle joue un rôle dans la croissance et l'organisation cristalline [3].

1.1.3 Structure histologique de l'émail :

L'émail est composé de cristallites d'hydroxyapatite, organisées en prismes et substance inter-prismatique.

1.1.3.1 Le monocristal d'hydroxyapatite :

L'unité de base est le monocristal d'hydroxyapatite, de forme hexagonale, qui s'assemble en cristallites.

1.1.3.2 Organisation des cristallites :

Les cristallites sont disposées en longs rubans qui traversent toute l'épaisseur de l'émail.

1.1.3.3 Prismes et substance interprismatique :

L'émail comprend :

- Une couche **aprismatique interne**.
- Une couche **prismatique centrale** (la plus épaisse).
- Une couche **aprismatique externe** [4].

1.1.4 Épaisseur moyenne de l'émail selon les dents :

Incisives centrales : 0,5 à 1,5 mm (plus fin au collet, plus épais au bord libre) [5].

Canines : 1 à 1,7 mm, épaissement marqué au niveau de la pointe cuspidienne.

Prémolaires : 1,5 à 2 mm sur les cuspides, environ 1 mm sur les faces latérales [6].

Molaires : Jusqu'à 2,5–3 mm sur les cuspides occlusales, environ 1,5 mm sur les faces vestibulaires et linguales.

1.1.5 Jonction de l'émail avec les autres tissus durs de la dent :

1.1.5.1 Jonctionamélo-dentinaire (JAD) :

- Interface entre l'émail et la dentine.
- De forme festonnée, renforçant l'adhérence entre les deux tissus.

1.1.5.2 Jonctionamélo-cémentaire (JAC) :

- Zone de transition entre l'émail et le cément au niveau cervical.
- Présente trois variantes :
 - **Recouvrement** de l'émail par le cément (70 % des cas).
 - **Jonction bord à bord.**
 - **Espacement** entre émail et cément (rare), à l'origine d'une sensibilité dentaire [7].

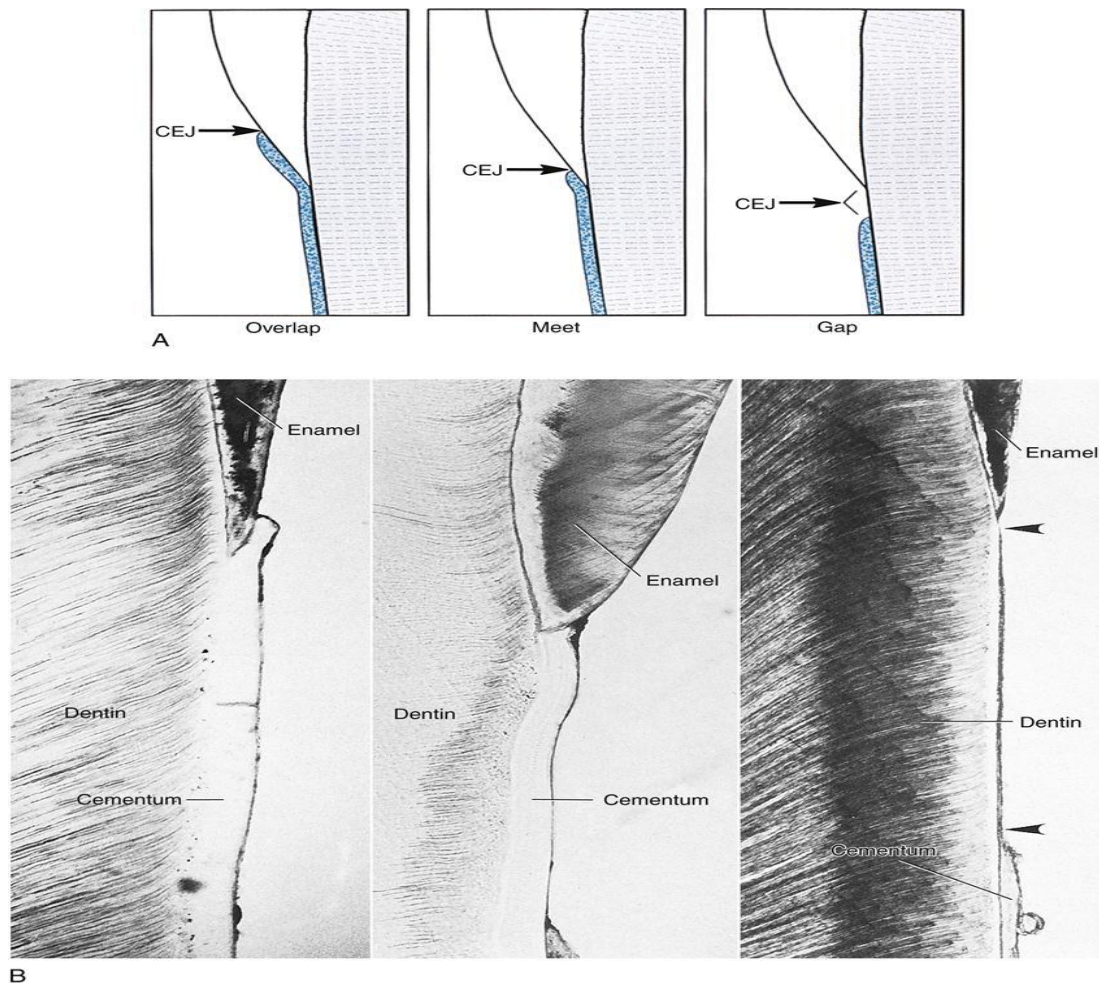


Figure 3 : Jonction amélo-cémentaire

1.1.6 Rôles de l'émail :

- **Protection mécanique** des structures internes (dentine et pulpe) contre les forces occlusales.
- **Barrière chimique** contre les acides bactériens et la déminéralisation.
- **Isolation thermique** de la pulpe dentaire face aux variations de température.
- **Rôle esthétique**, lié à la translucidité et à la couleur naturelle des dents [8].

1.2 Le complexe pulpo-dentinaire :**1.2.1 La dentine :****1.2.1.1 Définition de la dentine :**

La dentine est un tissu conjonctif minéralisé qui constitue la majeure partie de la dent. Elle se situe entre l'émail (au niveau coronaire) ou le cément (au niveau radiculaire) et la pulpe.

Moins minéralisée que l'émail, elle est plus élastique, ce qui permet d'amortir les forces masticatoires.

La dentine est un tissu vivant et perméable, en connexion directe avec la pulpe dentaire via les prolongements cytoplasmiques des odontoblastes.

Contrairement à l'émail, elle peut se régénérer grâce à l'activité odontoblastique.

1.2.1.2 Structure histologique de la dentine :

Elle est traversée par des structures tubulaires appelées canalicules dentinaires, contenant les prolongements des odontoblastes.

1.2.1.2.1 Composition chimique[9]:

- 70% minéral : hydroxyapatite ($\text{Ca}_{10}(\text{PO}_4)_6(\text{OH})_2$).
- 20% organique : collagène type I, protéines non collagéniques.
- 10% eau.

1.2.1.2.2 Composants structuraux de la dentine [10] :

- **Les odontoblastes et leurs prolongements** : Situés à la périphérie de la pulpe. Leurs prolongements cytoplasmiques traversent toute la dentine via les canalicules dentinaires.
- **Les canalicules dentinaires** : Traversent toute l'épaisseur de la dentine, assurent la perméabilité de la dentine et permettent les échanges entre la pulpe et l'extérieur.
- **La dentine péri-canaliculaire et inter-canaliculaire** :
 - **Dentine péri-canaliculaire** : couche hyperminéralisée autour des canalicules.
 - **Dentine inter-canaliculaire** : entre les canalicules, moins minéralisée.
- **La prédentine** : Couche non minéralisée située entre les odontoblastes et la dentine minéralisée. Joue un rôle clé dans la formation et la minéralisation de la dentine.

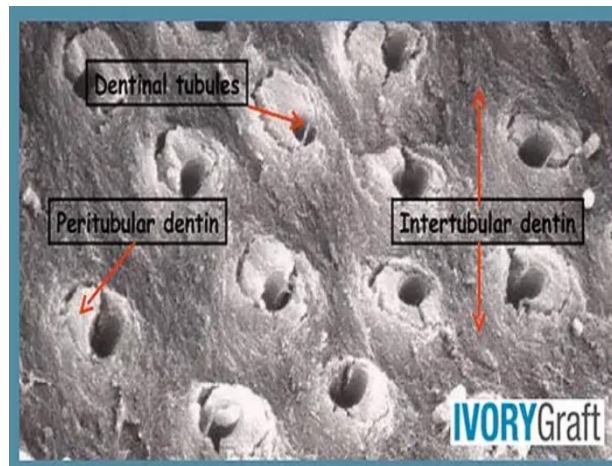


Figure 4 : Les tubulis dentinaire en section longitudinale IvoryGraft

1.2.1.3 Épaisseurs moyennes de la dentine selon la dent :

Incisivescentrales : 2 à 3 mm, selon l'épaisseur bucco-linguale.

Canines : 3 à 4 mm, avec une répartition plus importante vers les faces latérales.

Prémolaires : environ 3 mm, avec une dentine plus dense au niveau cervical.

Molaires : 4 à 5 mm, particulièrement épaisse en zone occlusale et proche des cuspides [11].

1.2.1.4 Les types de dentine :

La dentine évolue tout au long de la vie et se divise en trois grands types en fonction de sa formation et de son rôle physiologique [12].

La dentine primaire : se forme lors du développement de la dent et représente la majorité de la dentine. Elle comprend une couche externe particulière appelée dentine du manteau, qui est dépourvue de tubules. Cette dentine se forme rapidement et donne la forme définitive de la couronne et de la racine.

La dentine secondaire : se forme après l'éruption de la dent et continue à se déposer lentement tout au long de la vie. Elle s'accumule principalement sur le toit et le plancher de la chambre pulpaire. Sa structure et l'orientation de ses tubules sont similaires à celles de la dentine primaire, bien que sa formation ralentisse avec le vieillissement des odontoblastes.

La dentine tertiaire : aussi appelée réactionnelle ou réparatrice, se forme en réponse à des stimuli nocifs tels que les caries, l'usure ou les traumatismes.

Elle peut être de deux types : la dentine réactionnelle, produite par les odontoblastes existants en réponse à une agression modérée, et la dentine réparatrice, produite par de nouvelles cellules odontoblastiques différenciées à partir de cellules mésenchymateuses après la destruction des odontoblastes initiaux, moins perméable que les autres types de dentine, servant de barrière protectrice contre les agressions externes.

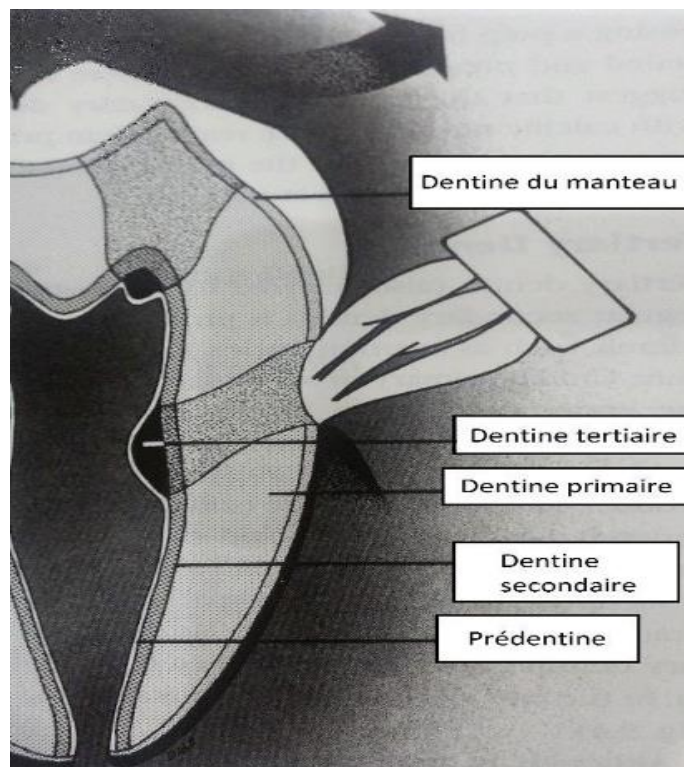


Figure 5 : Les types de dentines (St. Louis: Mosby; 1998. 497 p.)

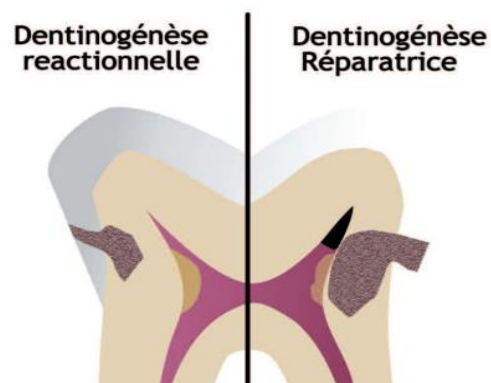


Figure 6 : Illustration des deux types de dentine tertiaire (Simon et al, 2015).

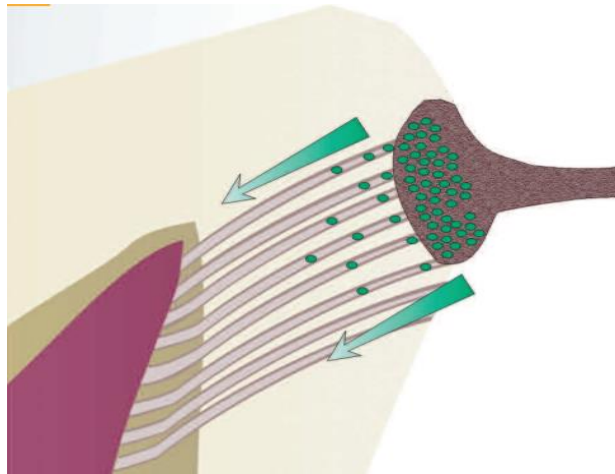


Figure 7 : principe du phénomène de diffusion dans les tubulis dentinaires

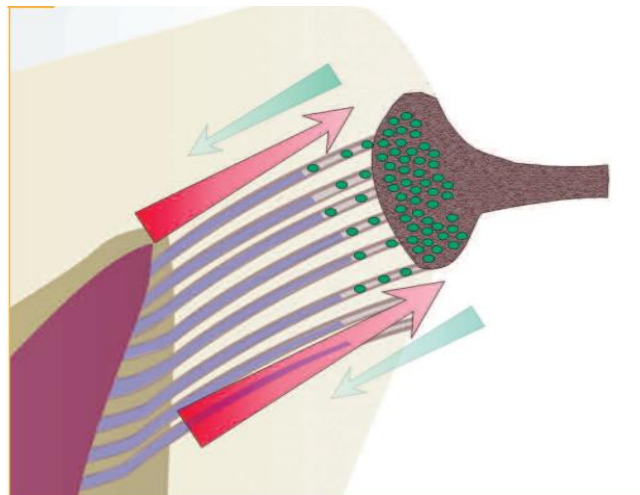


Figure 8 : La différence de pression entre la cavité pulpaire et l'extérieur est un moyen de protection du parenchyme pulpaire.

1.2.2 La pulpe :

1.2.2.1 Définition :

Tissu conjonctif non minéralisé au centre de la dent, richement vascularisé et innervé. Elle participe à la formation de la dentine et assure les fonctions vitales de la dent.

1.2.2.2 Structure Histologique de la Pulpe Dentaire :

Anatomiquement, la pulpe se divise en deux parties principales :

- La chambre pulpaire : Située dans la couronne de la dent, elle épouse la forme de celle-ci.

- Le canal pulpaire : Situé dans la racine, il se termine par le foramen apical permettant la communication avec les tissus péri apicaux.

La pulpe est structurée en plusieurs zones distinctes :

- **La zone odontoblastique** : Constituée d'une couche de cellules odontoblastiques alignées en palissade contre la dentine.
- **La zone acellulaire de Weil** : Située sous les odontoblastes, cette zone contient des terminaisons nerveuses et des anses vasculaires terminales.
- **La zone cellulaire de Hohl** : Riche en cellules fibroblastiques et cellules de défense, cette zone contient également des cellules indifférenciées capables de se différencier en odontoblastes en cas de besoin.
- **La zone centrale** : Partie principale de la pulpe, elle contient la majorité des vaisseaux, des fibres nerveuses, ainsi qu'une matrice extracellulaire remplie de fibroblastes et de cellules immunitaires.

1.2.2.3 Épaisseurs moyennes de la pulpe selon la dent :

La cavité pulpaire varie selon l'âge du patient, la fonction de la dent et son degré d'usure.

Incisives centrales : 1 à 1,5 mm de pulpe (forme triangulaire avec cornes pulpaires bien marquées chez le jeune adulte).

Canines : environ 1,5 à 2 mm, avec une chambre étroite et allongée.

Prémolaires : 1 à 2 mm, avec deux cornes pulpaires en général.

Molaires : 1,5 à 2,5 mm, chambre pulpaire large, parfois pluriradiculée, avec cornes multiples [13].

1.2.2.4 Les Cellules de la Pulpe Dentaire :

Plusieurs types cellulaires composent la pulpe et assurent ses fonctions :

Les odontoblastes : Situés à la périphérie de la pulpe, ils sécrètent la matrice organique de la dentine. Ils possèdent de longs prolongements cytoplasmiques dans les canalicules dentinaires.

Les fibroblastes pulpaires : Ils assurent la formation et le renouvellement de la matrice extracellulaire [14].

Les cellules immunitaires

- **Macrophages** : Rôle de phagocytose en cas d'infection bactérienne.
- **Cellules dendritiques et mastocytes** : Surveillance immunitaire et réponse inflammatoire.

Les cellules souches pulpaire (DPSC et SHED) : Présentes dans la pulpe, elles ont un potentiel de différenciation en odontoblastes ou autres cellules mésenchymateuses. Elles jouent un rôle clé dans la régénération des tissus dentinaires après une lésion.

1.2.2.5 Innervation :

La pulpe dentaire est un des tissus les plus innervés de l'organisme. Elle contient deux types de fibres nerveuses principales [15]:

- Fibres A δ et C : douleur.
- Fibres autonomes : modulation du flux sanguin.

1.2.2.6 Vascularisation :

La pulpe est vascularisée par un réseau de capillaires provenant des artérioles qui entrent par le foramen apical. La vascularisation est essentielle pour l'apport en nutriments et l'élimination des déchets métaboliques. Présence d'un réseau lymphatique contribuant à la régulation de la pression intra-pulpaire.

1.2.2.7 Rôles biologiques et fonctions du complexe pulpodentaire :

1.2.2.7.1 Fonction de protection :

- La dentine est produite par les odontoblastes et forme une barrière protectrice autour de la pulpe dentaire, la protégeant des stimuli mécaniques, thermiques et chimiques.
- La pulpe dentaire contient des cellules immunitaires qui participent à la défense contre les infections bactériennes (caries, par exemple).

1.2.2.7.2 Fonction sensorielle :

- Le complexe pulpodentaire est riche en terminaisons nerveuses, ce qui lui confère un rôle dans la perception de la douleur (en réponse à des stimuli externes comme le chaud, le froid, ou la pression).
- La dentine est traversée par des tubules dentinaires contenant des prolongements cytoplasmiques des odontoblastes, qui transmettent les stimuli à la pulpe.

1.2.2.7.3 Fonction de réparation et de régénération :

- La pulpe dentaire contient des cellules souches et des odontoblastes capables de produire de la dentine tertiaire (ou dentine réactionnelle) en réponse à une agression (caries, abrasion, etc.).

- Ce processus permet de limiter la progression des lésions carieuses et de protéger la pulpe.

1.2.2.7.4 Fonction nutritive :

- La pulpe dentaire est vascularisée, ce qui permet d'apporter les nutriments et l'oxygène nécessaires à la survie des odontoblastes et des autres cellules pulpaires.

- Elle participe également à l'hydratation de la dentine, essentielle pour maintenir ses propriétés mécaniques.

1.2.2.7.5 Fonction de minéralisation :

- Les odontoblastes, situés à la périphérie de la pulpe, synthétisent et sécrètent la matrice organique de la dentine, qui se minéralise ensuite pour former la dentine primaire, secondaire et tertiaire.

1.2.2.7.6 Fonction de communication :

- Les tubules dentinaires permettent une communication entre la pulpe et l'environnement externe de la dent, jouant un rôle dans la détection des stimuli et la réponse inflammatoire[16].

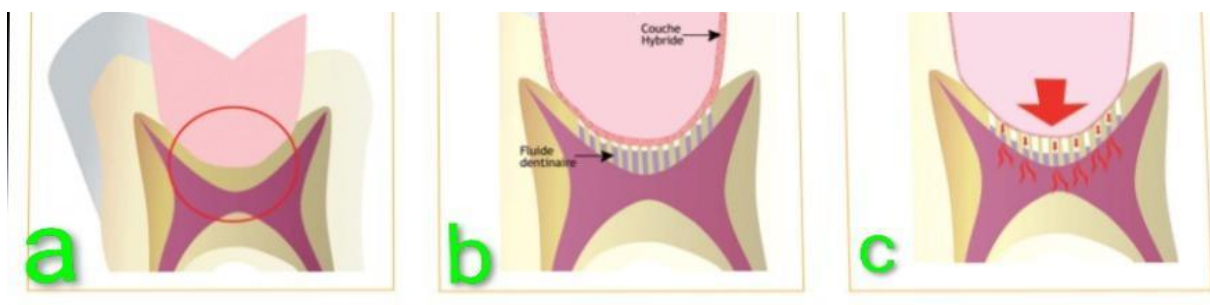


Figure 9 : Principe de la théorie hydrodynamique de Branström sous une restauration collée
(a). L'application des forces sur l'obturation peut provoquer un déplacement du fluide dentinaire

dans les tubuli, et crée une surpression pulpaire qui peut être à l'origine d'une gêne post opératoire (b et c).

1.2.3 Pathologies liées au complexe pulpodentinaire :

1.2.3.1 Pathologies dentinaires :

1.2.3.1.1 Pathologies héréditaires et génétiques de la dentine :

Dysplasie dentinaire : est une anomalie rare affectant la formation et la structure de la dentine, entraînant une fragilité et des altérations morphologiques.

- Type I (radiculaire) :

- Dents de couleur normale.
- Racines courtes ou absentes.
- Pulpe atrophiée ou absente.
- Augmentation du risque de perte prématurée des dents.

- Type II (coronaire) :

- Dents primaires brunâtres ou translucides.
- Anomalies de la chambre pulpaire (pulpes élargies en “flamme”).
- Présence d'une dentine irrégulière et dysplasique.

Dentinogénèse imparfaite :

Maladie héréditaire touchant la formation de la dentine, entraînant une fragilité dentaire et une coloration anormale [17].

- Type I : Associée à l'ostéogénèse imparfaite.

- Type II : Non associée à l'ostéogénèse imparfaite, caractérisée par des dents opalescentes (bleutées/grisâtres).

- Type III (variant de Brandywine) : Présente des chambres pulpaires très larges et des dents plus translucides.

1.2.3.1.2 Pathologies acquises de la dentine :

Caries dentinaires : les caries dentinaires résultent de la déminéralisation de la dentine sous l'effet des acides produits par les bactéries cariogènes. Elles entraînent une destruction progressive de la dentine et une exposition de la pulpe.

Hyperminéralisation et hypominéralisation dentinaire :

- **Hyperminéralisation** : Excès de minéralisation rendant la dentine plus rigide mais aussi plus cassante.

- **Hypominéralisation** : Défaut de minéralisation entraînant une dentine plus poreuse et sensible.

Sclérose dentinaire : processus de minéralisation excessive des tubuli dentinaires en réponse au vieillissement ou à une agression chronique (caries, bruxisme, traumatismes). Elle réduit la perméabilité de la dentine et diminue la sensibilité dentaire.

Résorptions dentinaires :

- **Résorption interne** : Dégradation progressive de la dentine de l'intérieur vers l'extérieur, souvent associée à des traumatismes ou inflammations pulpaires.

- **Résorption externe** : Affecte la surface externe de la dent, souvent en lien avec une pression excessive (orthodontie) ou des infections péri-apicales [18, 19].

1.2.3.2 Pathologies pulpaires :

1.2.3.2.1 Pathologies inflammatoires de la pulpe (Pulpites) :

Concernant les pathologies pulpaires, différents types de classifications ont été décrits.

Cependant, les plus utilisées sont la classification de *Baume* (1962) et la classification de l'OMS car elles permettent d'établir le diagnostic pulpaire et le traitement à envisager en fonction des données récoltées lors de l'interrogatoire et de l'examen clinique.

CATÉGORIE	DESCRIPTION
CATÉGORIE 1	Pulpe vivante sans symptomatologie.
CATÉGORIE 2	Pulpe vivante avec une symptomatologie dont la vitalité peut être conservée par un coiffage pulpaire ou une pulpotomie → Pulpite réversible.
CATÉGORIE 3	Pulpe vivante dont la pulpectomie est indiquée → Pulpite irréversible.
CATÉGORIE 4	Pulpe nécrosée accompagnée ou non d'une complication péri-apicale

	exigeant un traitement canalaire.
--	-----------------------------------

Tableau 1 : Classification de Baume (1962)

CATÉGORIE	DESCRIPTION
CATÉGORIE 1	Pulpe vivante sans symptomatologie, lésée accidentellement ou proche d'une cavité profonde, susceptible d'être protégée par un coiffage ou une restauration.
CATÉGORIE 2	Pulpe avec symptômes cliniques de congestion et d'hyperhémie, susceptible de guérison grâce à un traitement conservateur.
CATÉGORIE 3	Pulpe avec symptômes cliniques importants, atteinte de manière irréversible dont le traitement est la pulpectomie.
CATÉGORIE 4	Pulpe nécrosée avec ou sans complication péri-apicale [...] dont la sanction est le traitement endodontique et/ou chirurgical.

Tableau 2 : Classification de l'OMS

1.2.3.2.3 Lésions traumatiques (Fractures et luxations dentaires, résorptions dentaires) :

- **Fractures coronaires/dentaires** : exposition pulpaire possible, risque d'inflammation.
- **Luxations dentaires** : déplacement de la dent pouvant compromettre la vascularisation pulpaire.
- **Résorptions internes et externes** : destruction progressive de la dentine et/ou de la pulpe suite à un traumatisme ou une infection.

1.2.3.2.4 Pathologies dégénératives (Calcifications pulpaire, atrophie pulpaire) :

- **Calcifications pulpaire** : dépôts de dentine minéralisée dans la pulpe, pouvant gêner le traitement endodontique.

- **Atrophie pulpaire** : réduction progressive du volume pulpaire due au vieillissement ou à des agressions répétées [20, 21].

1.2.4 Complications d'atteinte du complexe pulpodentinaire :**1.2.4.1 Nécrose pulpaire :**

- Évolution d'une pulpite non traitée vers la mort de la pulpe.
- Absence de réponse aux stimuli thermiques et électriques.
- Propagation de l'infection vers les tissus périapicaux.

1.2.4.2 Parodontite apicale :

- Inflammation des tissus périapicaux due aux bactéries de la pulpe nécrosée.
- Sensibilité à la percussion et douleur à la mastication.
- Peut évoluer vers un abcès périapical.

1.2.4.3 Abcès périapical :

- Collection purulente au niveau de l'apex dentaire.
- Douleur intense, tuméfaction locale, mobilité dentaire.
- Peut évoluer vers une fistule ou se propager aux tissus voisins.

1.2.4.4 Fistule dentaire :

- Formation d'un trajet reliant l'infection endodontique à la muqueuse buccale ou à la peau.
- Écoulement de pus, parfois asymptomatique.
- Guérison possible après traitement endodontique.

1.2.4.5 Granulome apical :

- Réaction inflammatoire chronique autour de l'apex.
- Peut évoluer vers un kyste apical.
- Traitement par dévitalisation ou extraction.

1.2.4.6 Kyste apical :

- Cavité pathologique bordée d'un épithélium et remplie de liquide.
- Peut rester asymptomatique ou entraîner une résorption osseuse.
- Traitement : énucléation chirurgicale ou intervention endodontique.

2 Parodonte :

2.1 Le ciment :

2.1.1 Définition :

Le ciment est un tissu conjonctif minéralisé qui recouvre la dentine radiculaire et parfois une petite portion cervicale de la couronne dentaire. Il assure l'ancrage de la dent dans l'alvéole grâce à l'insertion des fibres de Sharpey et fait partie du parodonte profond. Contrairement à l'émail, il n'est ni vascularisé ni innervé et se renouvelle tout au long de la vie.

2.1.2 Structure Histologique du Ciment :

Le ciment est un tissu mésenchymateux comprenant :

- **Une phase organique** (25%) : principalement constituée de collagène de type I.
- **Une phase inorganique** (65%) : composée d'hydroxyapatite.
- **Une teneur en eau** (10%).

Le ciment présente différentes classifications [22] :

✓ Selon la présence de cellules :

- **Ciment acellulaire** : formé lors du développement radiculaire, dépourvu de cellules, situé au 2/3 cervicaux de la racine.

- **Ciment cellulaire** : se forme après l'éruption dentaire, contient des cellules (cémentocytes) et est localisé au 1/3 apical de la racine.

✓ Selon la présence de fibres :

- **Ciment fibrillaire** : contient des fibres de collagène (intrinsèques et extrinsèques).

- **Ciment afibrillaire** : ne contient ni cellules ni fibres, observé à la jonction émail-ciment.

✓ Selon la localisation :

- **Cément coronaire** : rare, situé au collet.
- **Cément radicaire** : le plus courant, recouvrant la racine.
- **Cément apical** : plus épais, situé au niveau de l'apex radicaire.

✓ Selon le moment de formation :

- **Cément primaire** : formé en même temps que la racine.
- **Cément secondaire** : formé après l'éruption, en réponse aux sollicitations fonctionnelles.

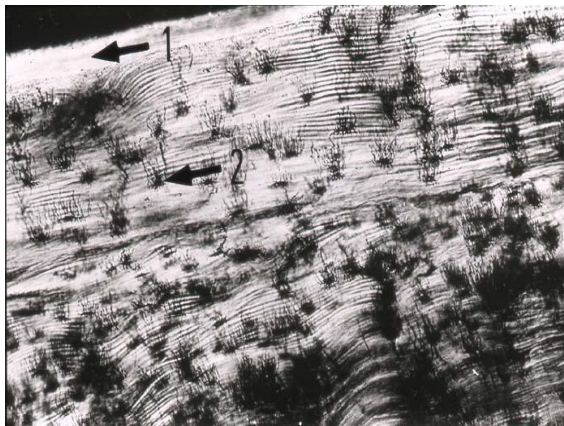


Figure 10 : 1 Cément acellulaire, 2 Cément cellulaire.

2.2 Le desmodonte :

2.2.1 Définition :

Le desmodonte (ou ligament parodontal) est un tissu conjonctif dense, situé entre le cément de la dent et l'os alvéolaire. Il joue un rôle essentiel dans l'ancrage de la dent, l'amortissement des forces masticatoires et la perception sensorielle. Richement vascularisé et innervé, il est constitué de cellules, de fibres et d'une substance fondamentale gélatineuse.

2.2.2 Structure histologique du desmodonte :

Le desmodonte est un tissu conjonctif fibreux, composé de trois éléments principaux [23] :

2.2.2.1 Substance fondamentale :

- Synthétisée par les fibroblastes.
- Composée de protéoglycanes, glycoprotéines, eau et sels minéraux.

- Rôle amortisseur vis-à-vis des forces de pression masticatoire.

2.2.2.2 Cellules :

- Fibroblastes
- Cellules osseuses et cémentaires
- Cellules mésenchymateuses jeunes
- Cellules immunitaires
- Cellules épithéliales (débris de Malassez)

2.2.2.3 Fibres :

- Fibres de Sharpey
- Fibres élastiques et pré-élastiques (plus rares)

2.2.3 Vascularisation et innervation :

- Riche réseau vasculaire dérivant des artères maxillaires et mandibulaires.
- Innervation sensitive et végétative, assurée par le nerf trijumeau.

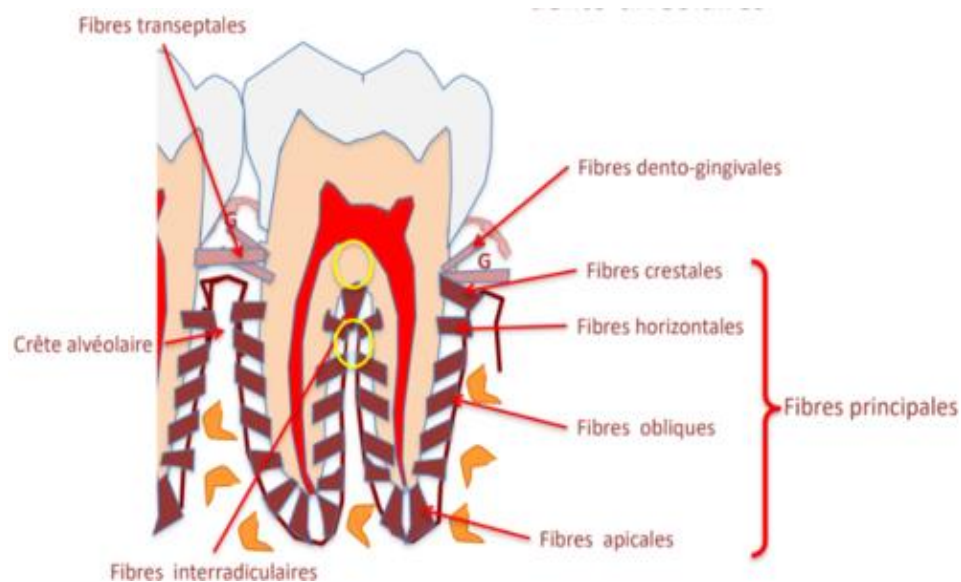


Figure 11 : Groupes des fibres alvéolo-dentaires.

2.3 L'os alvéolaire :

2.3.1 Définition :

L'os alvéolaire est une partie des os maxillaires ou mandibulaires qui forme et soutient les alvéoles dentaires. Il est parfois appelé processus alvéolaire ou os parodontal, car il constitue l'ossature qui entoure et maintient les racines des dents dans l'arcade dentaire.

2.3.2 Structure Histologique de l'Os Alvéolaire :

Il présente une structure complexe, composée de différentes couches et de types d'os, chacune ayant des fonctions spécifiques.

2.3.2.1 Périoste :

- Membrane fibreuse et blanchâtre qui recouvre l'extérieur de l'os alvéolaire.
- Important pour les remaniements osseux superficiels.
- Contient des cellules ostéogènes responsables de la formation de nouveau tissu osseux.

2.3.2.2 Corticale externe :

- C'est la couche d'os compact qui recouvre l'os alvéolaire à l'extérieur.
- Plus épaisse du côté palatin/lingual que du côté vestibulaire.
- Composée d'os compact avec des lamelles osseuses concentriques qui entourent les fibres du périoste.

2.3.2.3 Os spongieux :

- Formé de nombreux espaces médullaires contenant la moelle et les vaisseaux sanguins.
- Il soutient la dent et constitue des réserves nutritives pour l'os alvéolaire.
- Absence possible de cet os spongieux dans certaines zones, comme les incisives et canines inférieures, et les dents ayant des racines volumineuses.

2.3.2.4 Corticale interne (lame cribliforme ou lamina dura) :

- Entoure les racines des dents et forme les alvéoles dentaires.
- En perpétuel remaniement, cette zone est également appelée paroi ligamentaire en raison de l'insertion du ligament parodontal.
- Elle est bien visible en radiographie sous le nom de lamina dura en raison de sa grande opacité.

2.3.2.5 Os lamellaire et os haversien :

- Os lamellaire : forte densité osseuse avec des lamelles qui marquent les appositions osseuses successives.
- Os haversien : Les lamelles s'enroulent autour d'un canal central, le canal de Havers, contenant des vaisseaux sanguins et du tissu conjonctif jeune. Ces canaux forment une architecture tubulo-lamellaire qui confère rigidité et solidité à l'os[24].

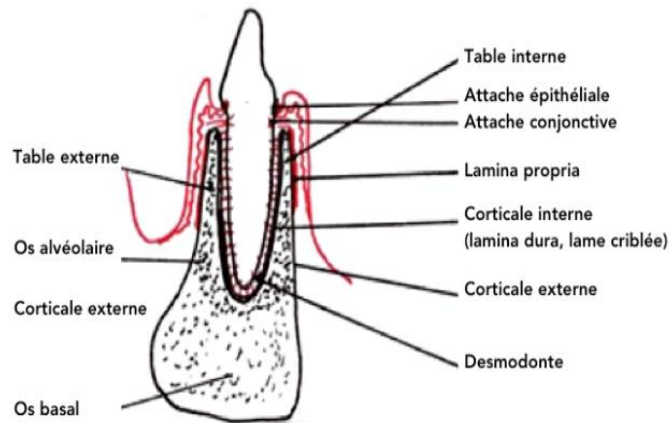


Figure 12 : anatomie de l'os alvéolaire et basal de la mandibule.

2.4 pathologies liées au parodonte et relation avec le complexe pulpodentinaire :

Les pathologies parodontales, telles que la gingivite ou la parodontite, n'affectent pas uniquement les tissus de soutien, mais peuvent aussi avoir des répercussions sur le complexe pulpo-dentinaire. Lorsque l'inflammation progresse en profondeur, elle peut atteindre l'apex de la dent et ainsi compromettre la pulpe. Inversement, une infection pulpaire peut se propager vers les tissus parodontaux via les foramens accessoires, l'apex ou les tubuli dentinaires.

Cette interconnexion biologique explique l'apparition de lésions endo-parodontales, entités cliniques complexes combinant une atteinte de la pulpe et du parodonte. Le diagnostic différentiel entre une origine endodontique ou parodontale est essentiel, car le traitement dépend de la cause primaire. Ces lésions illustrent parfaitement l'unité fonctionnelle entre la pulpe, la dentine et les tissus parodontaux, et soulignent la nécessité d'une approche thérapeutique intégrée.

2.5 Voies de communication entre endodonte et parodonte :

2.5.1 Voies de communications physiologiques :

Le foramen apical : voie de communication principale ;

Les canaux latéraux ou canaux accessoires : au niveau apical (+++). Également au niveau du plancher pulpaire M (46 % 1ère M).

Les canalicules dentinaires : traversant la dentine dans toute son épaisseur.

Elles permettent le passage d'éléments pathogènes entre l'endodonte et le parodonte pouvant aboutir au développement d'une lésion endo-parodontale, dont le pronostic est souvent considéré comme réservé [25].

2.5.2 Communications endoparodontales pathologiques et iatrogènes :

2.5.2.1 Fracture radiculaire :

Les fractures sont de véritables autoroutes de contamination microbienne. Les causes peuvent être traumatiques ou là encore, iatrogènes. La présomption de diagnostic repose sur une douleur à la mastication d'étiologie inconnue associée ou non à un sondage parodontal étroit.

2.5.2.2 Résorption radiculaire :

Résorption radiculaire interne.

Résorption radiculaire externe.

CHAPITRE II :

Rappel sur la Prothèse Conjointe

II Rappel sur la Prothèse Conjointe :

1 Définition de la prothèse conjointe :

La prothèse conjointe est une prothèse fixée unitaire ou plurale, destinée, selon les cas, à renforcer et rétablir la morphologie des dents (facettes et couronnes) ou à remplacer des dents absentes (bridges) dans le but de rétablir l'esthétique et/ou les différentes fonctions de l'appareil manducateur.

Ses principaux avantages sont :

- Restauration durable de la fonction masticatoire et occlusale,
- Intégration esthétique satisfaisante,
- Conservation de la proprioception grâce aux dents naturelles,
- Prévention des migrations dentaires,
- Temps d'adaptation court,
- Longévité clinique éprouvée.

Ces bénéfices doivent cependant être mis en balance avec les éventuelles limitations, ce qui justifie une analyse précise des indications et contre-indications.

2 Les indications, contre-indications de la prothèse conjointe :

2.1 Indications de la prothèse conjointe :

2.1.1 Indications fonctionnelles :

2.1.1.1 Rétablissement de la fonction masticatoire :

• Remplacer une ou plusieurs dents absentes pour restaurer une mastication efficace et bilatérale.

- Éviter les troubles digestifs dus à une mastication inefficace [26].

2.1.1.2 Stabilisation de l'occlusion :

• Préserver l'équilibre occlusal en évitant les migrations dentaires (mesiales, distales ou extrusions) des dents adjacentes ou antagonistes.

2.1.1.3 Répartition des forces masticatoires :

- Répartir les charges occlusales sur plusieurs dents piliers, limitant ainsi les surcharges sur une dent isolée ou affaiblie.

2.1.1.4 Correction des troubles fonctionnels :

- Participer à la correction ou au soulagement de para-fonctions (bruxisme, serrement) en restaurant une occlusion stable.

- Aider à la correction de certaines dysfonctions temporo-mandibulaires (DTM) dans un plan de traitement global [27].

2.1.1.5 Protection de dents fragilisées**2.1.2 Indications biologiques :****2.1.2.2 Renforcement des dents dévitalisées :**

- Utilisation pour protéger des dents déjà traitées endodontiquement, en renforçant la structure restante avec des couronnes ou bridges.

2.1.2.3 Malformations dentaires :

- Amélogénèse imparfaite.
- Dentinogénèse imparfaite.

2.1.2.4 Hypoplasie de l'émail :

- Restauration esthétique et fonctionnelle dans les cas d'émail malformé ou insuffisant.

2.1.3 Indications esthétiques :**2.1.3.1 Correction de la teinte dentaire :**

- Restaurer ou améliorer la couleur des dents dyschromiées, notamment en cas de teintes irréversibles (fluorose sévère, coloration tétracycline, nécrose pulpaire).

2.1.3.2 Correction Rétablissement de la forme dentaire :

- Harmoniser la forme des dents en cas d'anomalies morphologiques (microdontie, dents conoïdes, usures sévères, fractures coronaires).

2.1.3.3 Correction de la position dentaire :

- Améliorer l'alignement ou la régularité d'un sourire en corrigeant de légers défauts de position (rotation, légère malposition) sans recours à l'orthodontie.

2.1.3.4 Fermeture des diastèmes :

- Obtenir un résultat esthétique en fermant des espaces interdentaires (notamment dans le secteur antérieur) par des facettes ou couronnes.

2.1.3.5 Reconstitution du volume dentaire perdu :

- Redonner du volume aux dents usées ou abrasées (bruxisme, érosion acide), souvent visible au niveau des bords libres antérieurs.

2.2 Contre-indications de la prothèse conjointe :

- Mauvaise hygiène bucco-dentaire : Risque élevé de caries secondaires et de maladies parodontales.
 - Dents piliers insuffisamment solides : Dents trop délabrées pour supporter la prothèse.
 - Dents avec perte osseuse avancée : Maladies parodontales sévères rendant le support instable [28].
 - Mauvaise relation intermaxillaire : Occlusion défavorable rendant difficile l'adaptation prothétique [29].

3 Classification des Prothèses Conjointes dento-portée et notion d'ancrage :

L'Ancrage en prothèse conjointe est un dispositif prothétique qui s'ancre, se fixe ou prend appui sur un pilier (dent, racine) préparé à cette fin ou dans cette intention. Il peut être unitaire constituant une prothèse à part entière (CC, CCM...) ou faire partie d'une prothèse partielle conjointe (ancrage de bridge).

Voici une présentation détaillée des principales restaurations en fonction de l'importance du délabrement ou défaut dentaire et le type d'ancrage qui lui correspond.

3.1 Les prothèses conjointes unitaires (restaurations fixées sur une seule dent) :

Les prothèses conjointes unitaires sont destinées à restaurer la fonction, l'esthétique et la pérennité d'une dent naturelle dont la structure coronaire est altérée, tout en assurant la préservation maximale des tissus dentaires résiduels.

Elles peuvent être classées selon leur degré de recouvrement et leur ancrage :

3.1.1 Les restaurations intra-coronaires :

3.1.1.1 Inlays (métalliques ou céramiques) :

3.1.1.1.1 Définition :

Les inlays sont des restaurations indirectes intra-coronaires insérées dans une cavité préparée, sans recouvrement des cuspidés.

3.1.1.1.2 Rôle thérapeutique :

Ils permettent de restaurer la morphologie occlusale d'une dent postérieure délabrée sans compromettre l'intégrité des cuspidés, tout en assurant une meilleure durabilité qu'une obturation directe.

3.1.1.1.3 Indications :

- Cavités proximales profondes avec parois intactes.
- Restauration esthétique postérieure (inlay céramique).

3.1.1.1.4 Contre-indications :

- Délabrement coronaire trop étendu.
- Parois fragiles nécessitant un recouvrement cuspidien.
- Impossibilité de champ opératoire sec (adhésion compromise).

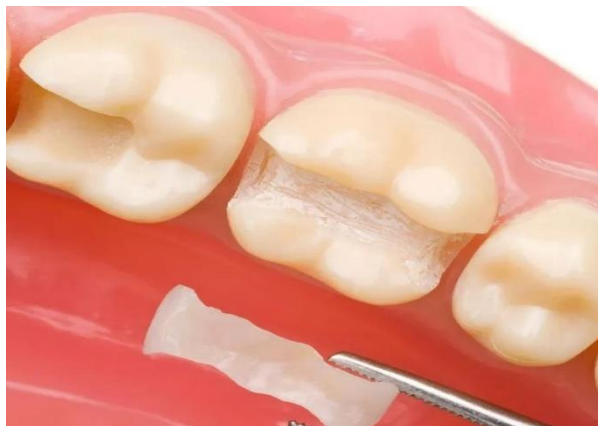

Figure 13 : Inlay

3.1.2 Les restaurations de recouvrement partiel :

3.1.2.1 Onlays / Overlays :

3.1.2.1.1 Définition :

Les onlays sont des restaurations prothétiques qui couvrent une ou plusieurs cuspidés, alors que les overlays englobent l'ensemble de la table occlusale.

3.1.2.1.2 Rôle thérapeutique :

Permettent un renforcement mécanique de la dent fragilisée (protection des cuspidés fonctionnelles) tout en conservant une quantité maximale de tissu sain.

3.1.2.1.3 Indications :

- Parois résiduelles fines.
- Présence de fissures ou d'anciennes restaurations infiltrées.
- Anatomie occlusale défavorable ou para-fonctions.

3.1.2.1.4 Contre-indications :

- Perte massive de structure coronaire nécessitant une restauration totale.
- Bruxisme sévère (dans certains cas, si la céramique est utilisée).
- Absence d'émail périphérique pour une adhésion optimale.

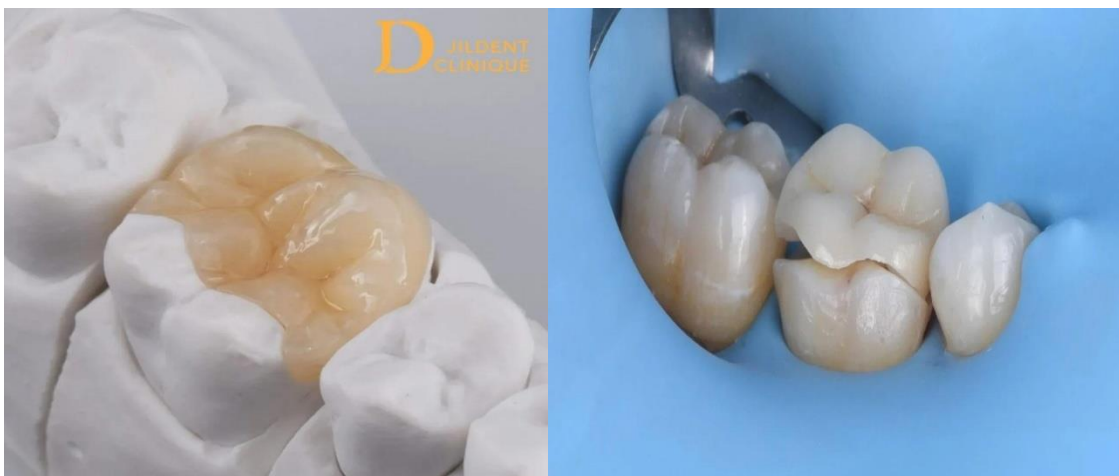

Figure 14 :Onlay + Overlay (greatmiamidental ,december 16 2024).

3.1.2.2 Facettes céramiques :

3.1.2.2.1 Définition :

Restaurations prothétiques collées couvrant uniquement la face vestibulaire des dents antérieures.

3.1.2.2.2 Rôle thérapeutique :

Elles permettent une correction esthétique imitant les structures naturelles, tout en étant peu invasives.

3.1.2.2.3 Indications :

- Dyschromies irréversibles (fluorose, tétracyclines).
- Anomalies morphologiques (microdontie, usure).
- Malpositions dentaires légères.

3.1.2.2.4 Contre-indications :

- Minceur excessive de l'émail.
- Bruxisme ou parafunctions non maîtrisées.
- Mauvaise hygiène bucco-dentaire.

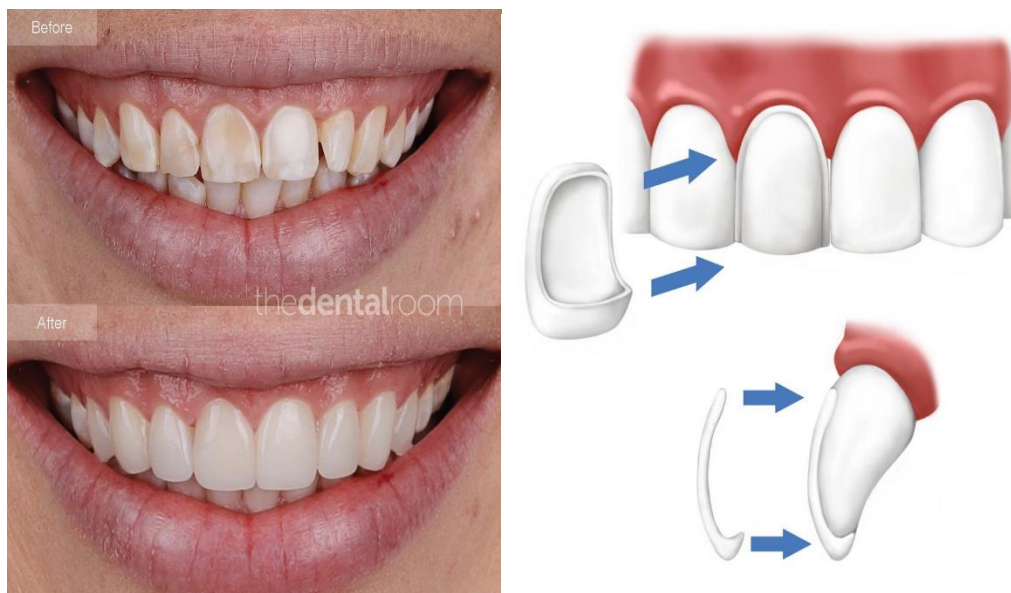


Figure 15 :Facettes (The Dental Room).

3.1.2.3 Cas particuliers :

3.1.2.3.1 Veneerlay :

Restauration hybride combinant un overlay occlusal avec une facette vestibulaire, adaptée aux restaurations postérieures esthétiques étendues.

3.1.2.3.2 Endocouronne :

Restauration adhésive monobloc, ancrée dans la chambre pulpaire, réalisée majoritairement en céramique pressée (type e.max), indiquée dans les molaires dépulpées avec parois radiculaires résiduelles insuffisantes pour un tenon classique. Elle combine efficacité mécanique et conservation tissulaire. [30]

3.1.3 Les restaurations de recouvrement total :

3.1.3.1 couronnes périphériques :

3.1.3.1.1 Définition :

Restaurations prothétiques recouvrant l'intégralité des faces cliniques d'une dent, assurant sa protection mécanique, sa reconstitution anatomique et son intégration esthétique [31].

3.1.3.1.2 Types :

- Métalliques (alliages précieux ou non précieux)
- Céramo-métalliques
- Tout-céramique (e.max)
- Zircon
- Résine (provisoire)

3.1.3.1.3 Indications :

- Dents très délabrées (perte coronaire > 50 %)
- Restauration post-endodontique

3.1.3.1.4 Contre-indications :

- Dents non restaurables (fractures longitudinales, lésions carieuses sous-gingivales profondes)

- Risques parodontaux majeurs
- Racine trop courte ou mobile [32].

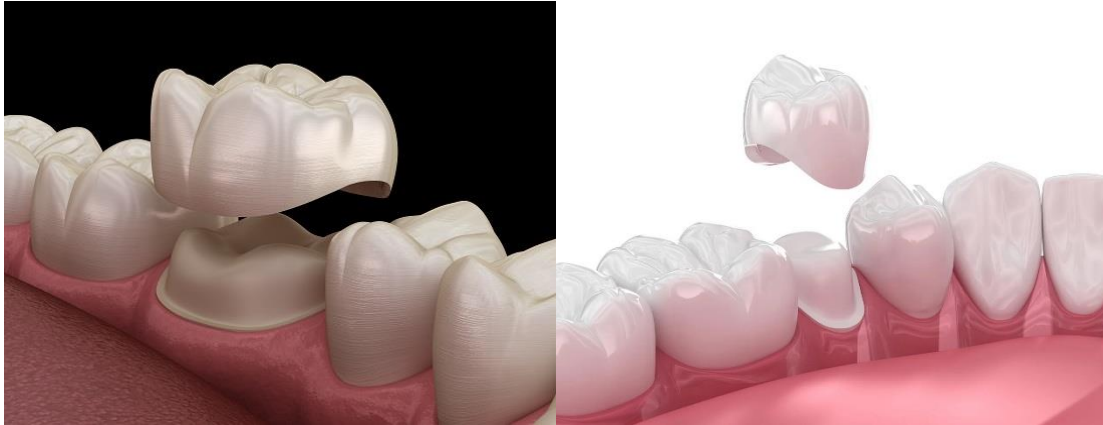

Figure 16 : Couronne

3.1.3.2 Les éléments de substitution : restaurations corono-radiculaires :

3.1.3.2.1 Définition :

Restaurations prothétiques ancrées dans la racine (via le canal radiculaire) utilisées sur des dents dépulpées, pour remplacer la structure coronaire manquante et assurer le support d'une couronne.

3.1.3.2.2 Types :

- Inlay-core : Faux moignon à tenon radiculaire coulé qui sera secondairement couronné.
- Couronne Richmond, en monobloc : Couronne de substitution + tenon radiculaire coulé.
- Couronne Davis avec un tenon préfabriquée (ancienne technique).

3.1.3.2.3 Indications :

- Dents traitées endodontiquement avec perte coronaire importante
- Nécessité d'une rétention prothétique

3.1.3.2.4 Contre-indications :

- Racine non apte à recevoir un ancrage (courbure, canal très fin)
- Racine fracturée
- Résorption ou infection péri apicale non traitée

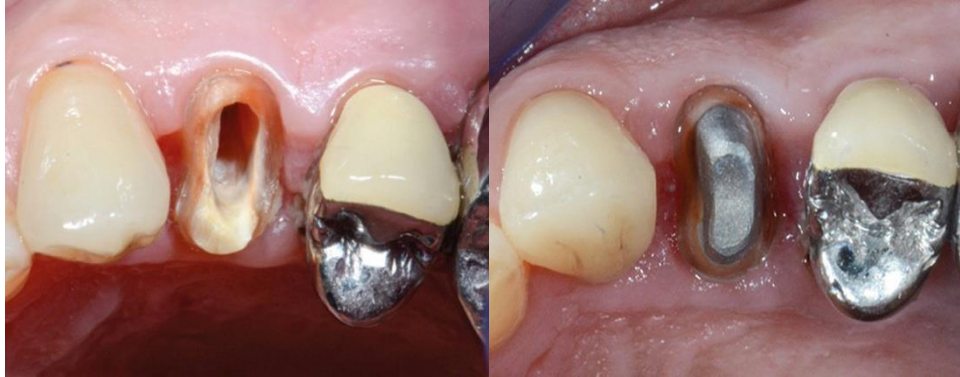

Figure 17 : Reconstitution corono-radulaire (Julien Brousseau).

3.2 La prothèse conjointe plurale (Bridge ou Pont fixe) :

3.2.1 Définition :

Il s'agit d'une prothèse fixée reposant sur des dents piliers encadrant un espace édenté.

Dans sa forme la plus simple, un pont comporte deux moyens d'ancrage qui s'agrègent sur deux appuis dentaires (piliers du bridge), une travée ou intermédiaire restaurant l'espace édenté appelée encore poutre ; c'est la portion du pont comprise entre deux points d'appui et des connexions unissant la travée aux moyens d'ancrage, Ces connexions ou liaisons peuvent être rigides ou non.

3.2.2 Types de bridges :

- Bridge conventionnel : 2 piliers + 1 ou plusieurs intermédiaires.
- Bridge cantilever : 1 seul pilier porteur.
- Bridge complexe : Plusieurs piliers.
- Bridge collé (Maryland) : ailettes métalliques collées sur les faces linguales, pour les zones antérieures.

3.2.3 Rôle fonctionnel et biologique :

- Maintien de la continuité de l'arcade
- Rétablissement des fonctions masticatoires et phonétiques
- Préservation des rapports interarcades
- Prévention des migrations dentaires adjacentes.

3.2.4 Indications :

- Perte d'une ou plusieurs dents avec dents adjacentes saines ou restaurables
- Refus ou contre-indication d'un traitement implantaire
- Besoin esthétique immédiat (bridge collé)

3.2.5 Contre-indications :

- Hygiène bucco-dentaire déficiente[33].
- Dents piliers compromises (mobilité, infection, insuffisance de hauteur coronaire)
- Espaces édentés trop longs (défaut de résistance du pontique)
- Mauvais alignement des dents piliers
- Bruxisme non maîtrisé

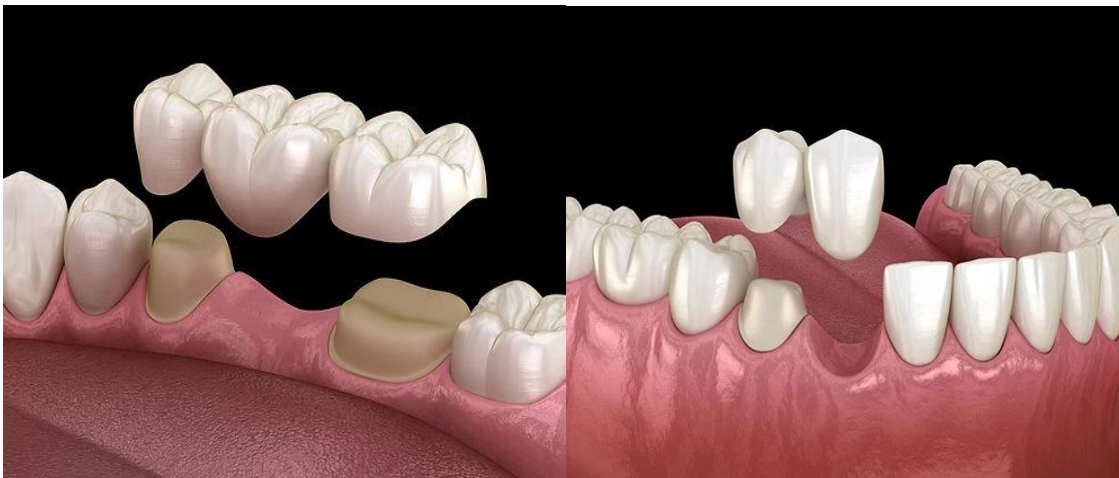

Figure 18 : Reconstitution corono-radicaire (Julien Brousseau).

4. Les matériaux utilisés en prothèse conjointe :

En prothèse conjointe, différents matériaux sont utilisés pour restaurer les dents de manière fixe, sans possibilité de retrait par le patient. Voici une présentation des principaux matériaux, leur définition, avantages, indications et contre-indications.

4.1 Céramique :

4.1.1 Définition :

La céramique dentaire est un matériau non métallique composé principalement de silice, d'alumine et d'autres oxydes. Elle est utilisée pour ses propriétés esthétiques et biocompatibles.

4.1.2 avantages :

- Reproduit l'aspect naturel des dents (translucidité, couleur).
- Résiste aux taches et à l'usure.
- Bonne biocompatibilité (pas de réaction allergique ni d'oxydation).

4.1.3 Indications :

- Couronnes et bridges pour dents antérieures et postérieures.
- Facettes dentaires (correction esthétique des dents visibles).
- Inlays et onlays en céramique (restaurations partielles).

4.1.4 Contre-indications :

- Bruxisme sévère (risque de fracture).
- Espaces édentés longs (risque de fracture si absence de support métallique).
- Préparations trop conservatrices, car la céramique nécessite une certaine épaisseur pour être résistante [34].

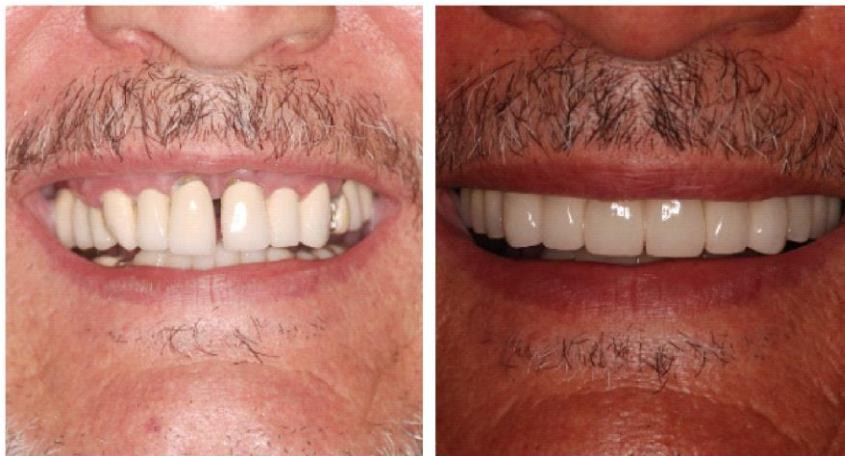

Figure 19 : prothèse céramo-céramique (Dr Benmakhlouf Yacine).

4.1.5 Céramique Emax :

C'est une céramique vitreuse renforcée au disilicate de lithium, utilisée en prothèse dentaire pour la réalisation de restaurations esthétiques et résistantes. Elle est connue pour sa translucidité élevée, sa résistance mécanique (jusqu'à 500 MPa) [15], et son excellent rendu esthétique, ce qui la rend idéale pour les couronnes, facettes, inlays, onlays et bridges antérieurs [35].

4.2 Métallo-céramique :

4.2.1 Définition :

Les prothèses métallo-céramiques associent une infrastructure métallique recouverte d'une couche de céramique pour combiner la résistance mécanique et esthétique.

4.2.2 avantages :

- Apporte une solidité accrue grâce au métal.
- Permet une meilleure adaptation aux contraintes occlusales.
- Esthétique Améliorée par la présence de céramique en surface.

4.2.3 indications :

- Couronnes et bridges sur dents postérieures et antérieures.
- Restaurations sur implants.
- Cas de bruxisme modéré [29].

4.2.4 Contre-indications :

- Patients allergiques aux alliages métalliques.
- Nécessité d'une grande translucidité, car le métal peut altérer l'esthétique [36].

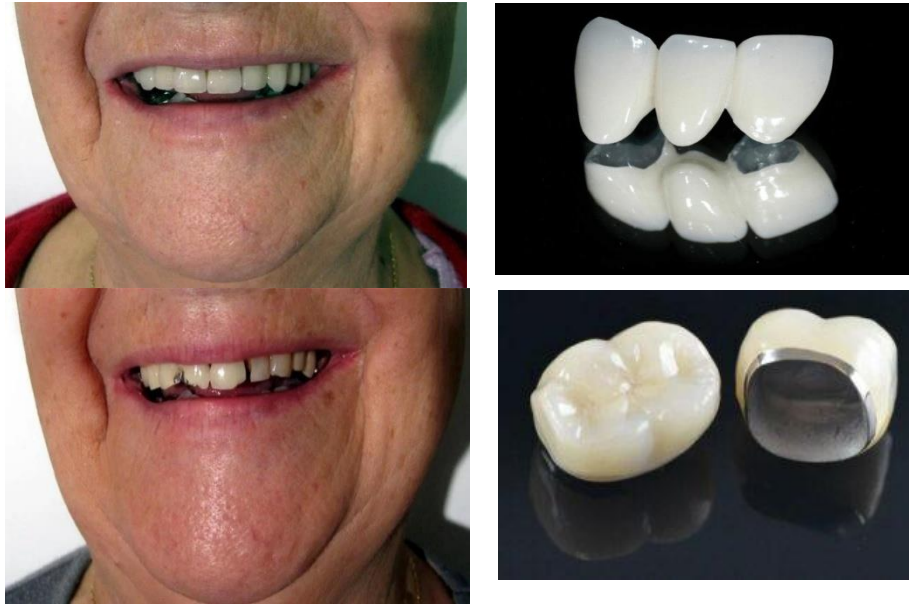

Figure 20 : Prothèse métallo-céramique.

4.3 Zircon :

4.3.1 Définition :

La zircone (ou dioxyde de zirconium) est une céramique haute performance, biocompatible, résistante mécaniquement et esthétique, souvent utilisée comme alternative au métal dans les restaurations dentaires. Elle est chimiquement stable, dotée d'une excellente résistance à la fracture et peut être translucide, ce qui la rend adaptée aux zones esthétiques.

4.3.2 avantages :

- Offre une excellente résistance mécanique (meilleure que la céramique seule).
- Bonne esthétique, surtout avec la zircone translucide.
- Biocompatible, sans réaction allergique [37].

4.3.3 indications :

- Couronnes et bridges sur dents postérieures et antérieures.
- Patients allergiques aux métaux.
- Restaurations sur implants dentaires [38].

4.3.4 Contre-indications :

- Zones nécessitant une translucidité parfaite, car la zircone est moins esthétique que la céramique pure.
- Bruxisme sévère, car la zircone peut être trop rigide et entraîner une usure des dents antagonistes [39, 40, 41].

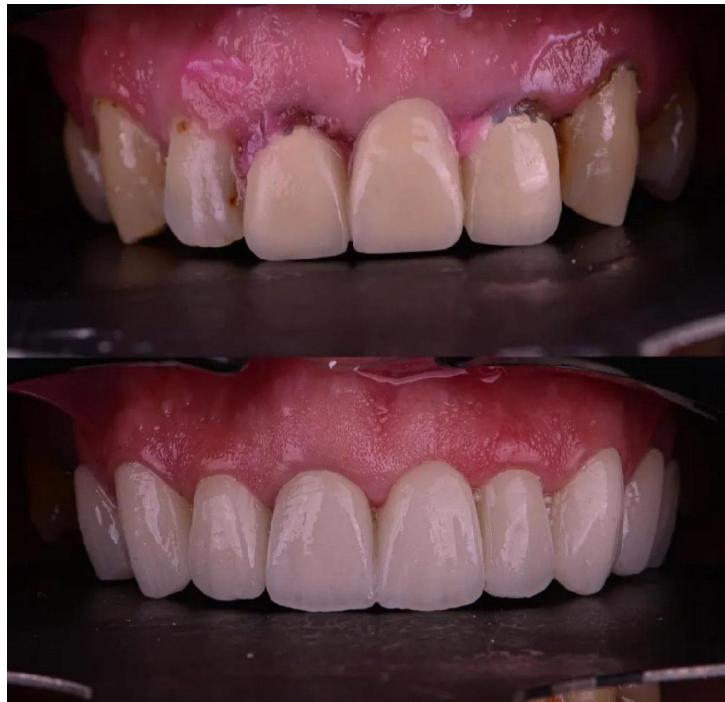

Figure 21 : prothèse en zircone (Dr. Tine a Hakim)

4.4 Résine composite (provisoire) :

4.4.1 Définition :

Les résines composites sont des matériaux plastiques renforcés utilisés pour les prothèses provisoires ou les petites restaurations.

4.4.2 avantages :

- Permet la réalisation de couronnes et bridges provisoires.
- Peut être utilisé pour des petites restaurations adhésives.
- Bon compromis esthétique et coût abordable.

4.4.3 indications :

- Couronnes provisoires avant la pose d'une restauration définitive.
- Bridges provisoires.
- Restaurations temporaires après une extraction ou un traitement endodontique.

4.4.4 Contre-indications :

- Prothèses définitives, car la résine est moins résistante que la céramique ou la zircone.
- Zones soumises à de fortes contraintes, car le composite s'use plus rapidement [41]

4.5 Comparatif des matériaux utilisés en prothèse conjointe :

Matériau	Résistance	Esthétique	Biocompatibilité	Indication principale	Contre-indications
Céramique	Moyenne à élevée	Excellente	Excellente	Couronnes et facettes antérieures	Bruxisme, longues portées de bridges
Métallo-céramique	Très élevée	Bonne	Moyenne	Bridges et couronnes postérieures	Allergie aux métaux, forte exigence esthétique
Zircone	Très élevée	Bonne à excellente	Excellente	Couronnes et bridges (postérieures et antérieures)	Zones nécessitant une transparence parfaite
Résine composite	Faible	Moyenne	Moyenne	Restauration temporaire	Restaurations définitives, zones de forte charge occlusale

CHAPITRE III :

Relation entre la prothèse conjointe et le complexe pulpodentinaire

III- Relation entre la prothèse conjointe et le complexe pulpodentinaire :

La dévitalisation préventive des piliers vivants est-elle systématique avant la réalisation des restaurations prothétiques conjointes ?

1 Enjeu des constructions prothétiques sur dents vivantes :

De nombreux praticiens considèrent encore la conservation d'une dent vivante sous une prothèse comme risquée et préfèrent systématiquement dépulper les dents avant la pose d'une couronne. Pourtant, selon :

- *Tylman*, une dent pilier idéale doit conserver une pulpe vivante.
- *Shillingburg et al.* les dents vivantes doivent être conservées autant que possible comme piliers. Le traitement endodontique ne devrait être envisagé que lorsque la vitalité est compromise ou lorsque la restauration l'impose absolument.
- *Hawthorn et al. (2023)*, les dents vitales montrent une survie statistiquement supérieure aux dents traitées endodontiquement en tant que piliers de restaurations fixes.

En effet, une dent dépulpée présente un seuil proprioceptif plus élevé, réduisant le réflexe d'évitement et augmentant son exposition aux contraintes mécaniques.

Un graphique comparatif montre que les dents vitales ont un taux de survie plus élevé sur dix ans par rapport aux dents dépulpées.

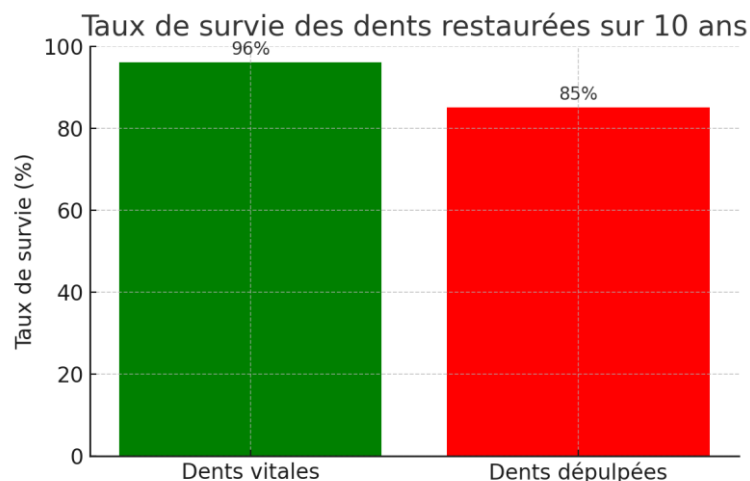


Figure 22 : Comparaison du taux de survie entre les dents vitales et les dents dépulpées sur une période de 10 ans.

Le dilemme auquel est confronté le praticien face à cette question est né du fait que l'on craint les complications post-prothétiques (douleur, nécrose...) secondaires aux sollicitations thermiques, mécaniques des préparations, de l'éventuelle agression chimique des matériaux d'assemblage et l'exposition des tubuli dentinaires dans un environnement buccal si septique.

Si l'on rappelle la définition du gradient thérapeutique, en dentisterie, il désigne une approche de traitement qui privilégie les méthodes les moins invasives possibles pour préserver au maximum les tissus dentaires naturels. Il s'agit de choisir, parmi toutes les options thérapeutiques disponibles, celle qui est la plus conservatrice et la moins mutilante pour la dent.

Dans cette optique, nous aborderons dans un premier temps les règles à suivre lors des réalisations prothétiques conjointes pour préserver aux dents leur vitalité, puis nous rappellerons les situations cliniques où la dévitalisation pulpaire s'impose en prothèse conjointe.

2 Règles à suivre pour préserver aux dents leur vitalité en prothèse conjointe :

Les enjeux majeurs de cette approche thérapeutique sont liés à la préparation de la dent pilier, à l'exposition du moignon préparé au milieu buccal septique, à la nature des matériaux d'assemblage dento-prothétique et à un degré moindre aux matériaux à empreinte.

2.1 Principes généraux de préparation pour prothèse conjointe :

La préparation dentaire constitue l'étape fondatrice de toute restauration prothétique fixe. Elle repose sur une série de principes fondamentaux qui visent à assurer la pérennité de la prothèse, tout en préservant les tissus dentaires et parodontaux. Ces principes se divisent en trois grands axes : biologique, mécanique et esthétique, chacun étant indissociable pour le succès clinique à long terme.

2.1.1 Principes biologiques :

Les considérations biologiques visent à respecter l'intégrité du complexe pulpo-dentinaire et des tissus parodontaux environnants.

2.1.1.1 Préservation de la vitalité pulpaire :

- L'utilisation d'une anesthésie sans vasoconstricteur est préférée car elle évite la compression vasculaire pulpaire, ne modifie pas l'équilibre hydrique ni la pression intra pulpaire.
 - Utilisation d'instruments rotatifs à vitesse recommandée pour limiter l'échauffement (turbine, vitesse allant de 300 000 à 450 000 tours/minute (rpm)), contre-angle bague rouge, vitesse maximale : 200 000 tours/minute).
 - L'utilisation d'instruments rotatifs diamantés neufs et tranchants réduit le temps de coupe et l'échauffement.
 - Refroidissement constant par spray air-eau pour éviter la nécrose thermique de la pulpe (spray air-eau \approx 50 mL/min).
 - Sans eau, la température peut augmenter de 6,8 °C, dépassant le seuil critique pour la nécrose pulpaire ($> 5,6$ °C) [42].

2.1.1.2 Économie tissulaire :

La planification de la préparation dentaire en prothèse conjointe exige une connaissance approfondie des épaisseurs anatomiques des tissus dentaires, afin d'adapter la réduction nécessaire sans compromettre la vitalité de la dent.

L'émail présente une épaisseur moyenne de 1,5 à 2 mm au niveau occlusal, et environ 0,3 à 1 mm au niveau cervical. Ces valeurs varient selon la dent et son état (présence de carie ou non), mais elles imposent une réduction contrôlée pour éviter toute atteinte irréversible du complexe pulpo-dentinaire.

Dans le cadre d'une prothèse conjointe, l'espace requis pour loger le matériau restaurateur dépend fortement du type de matériau prothétique choisi :

- Une prothèse céramo-métallique nécessite un espace total de 1,5 à 2 mm, en raison de la double structure (chape métallique de 0,3 à 0,5 mm + céramique de recouvrement de 1 à 1,5 mm).

- Une couronne en zircone monolithique permet une réduction plus conservatrice, de l'ordre de 1 à 1,5 mm, du fait de sa grande résistance mécanique.

- Une couronne en céramique E.max (di-silicate de lithium) offre également la possibilité de restaurations esthétiques avec une réduction minimale de 1 à 1,5 mm, notamment dans les zones antérieures.

Pour garantir la préservation de la vitalité pulpaire, il est essentiel de respecter des limites biologiques précises lors de la préparation :

- Au niveau occlusal, la réduction doit être de 1,5 à 2 mm, selon le matériau choisi. Une réduction excessive, notamment au-delà de 2 mm, risque de trop amincir la dentine sous-jacente et de rapprocher dangereusement la préparation de la chambre pulpaire. Il est conseillé de suivre les reliefs anatomiques pour préserver les zones pulpaires centrales.

- Sur les faces vestibulaires et linguales, la réduction recommandée est de 1 à 1,2 mm. Ces zones contiennent une épaisseur d'émail relativement fine, particulièrement en cervical, ce qui augmente le risque d'atteinte dentinaire profonde si la réduction est trop agressive.

- Les faces proximales sont les zones les plus critiques. La pulpe s'y trouve plus proche de la périphérie, notamment chez les jeunes patients. La réduction dans ces zones doit être limitée à 1 à 1,5 mm maximum, en évitant toute préparation trop profonde qui pourrait créer une faiblesse dentinaire ou une exposition pulpaire indirecte.

- En zone cervicale, où l'émail est le plus mince, la réduction doit être très conservatrice, autour de 0,5 mm à 0,8 mm, pour permettre une adaptation marginale sans compromettre la structure dentinaire ni provoquer de sensibilité post-opératoire [33].

L'utilisation

- Des fraises dont le calibre définit d'emblée la quantité de substance à retirer + rainures d'orientation + clé en silicone [43].

- D'un wax-up / mock-up : Le wax-up et le mock-up peuvent être utilisés ensemble de manière complémentaire dans les préparations conservatrices. Le wax-up, réalisé en cire sur un modèle, permet de planifier le projet prothétique en visualisant les formes et volumes finaux. À partir de ce wax-up, un mock-up est fabriqué et transféré en bouche, généralement à l'aide d'une clé en silicone et de résine. Ce mock-up sert alors à évaluer le rendu esthétique et fonctionnel, mais aussi de guide clinique pour réaliser une préparation tissulaire minimale et précise, respectueuse des structures dentaires [44].

Est fortement recommandée pour maîtriser la quantité de tissu retiré [45, 46].

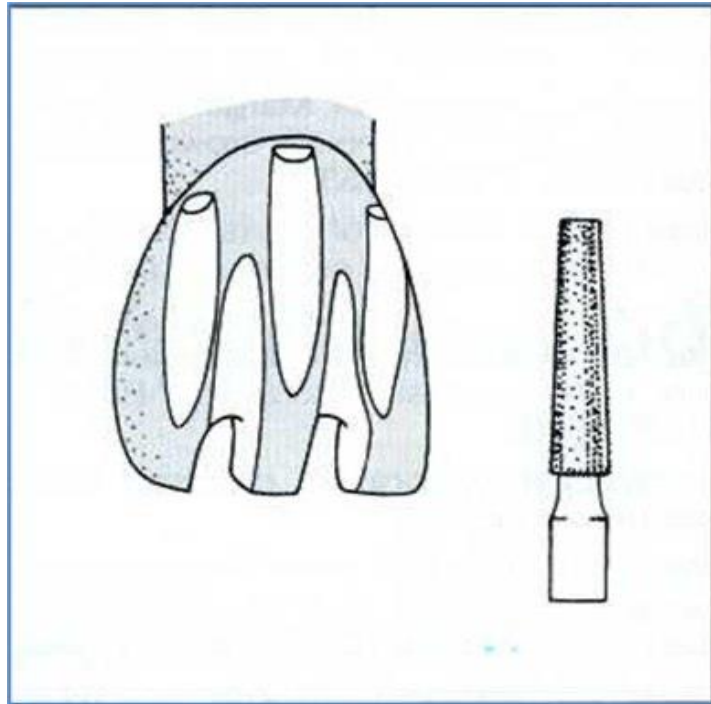


Figure 23 :rainures avec fraise calibrée

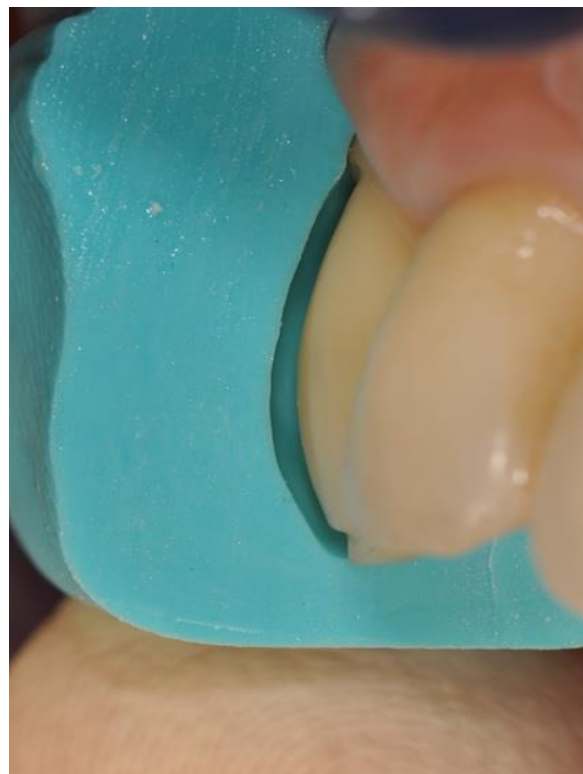

Figure 24 : Guide en silicone

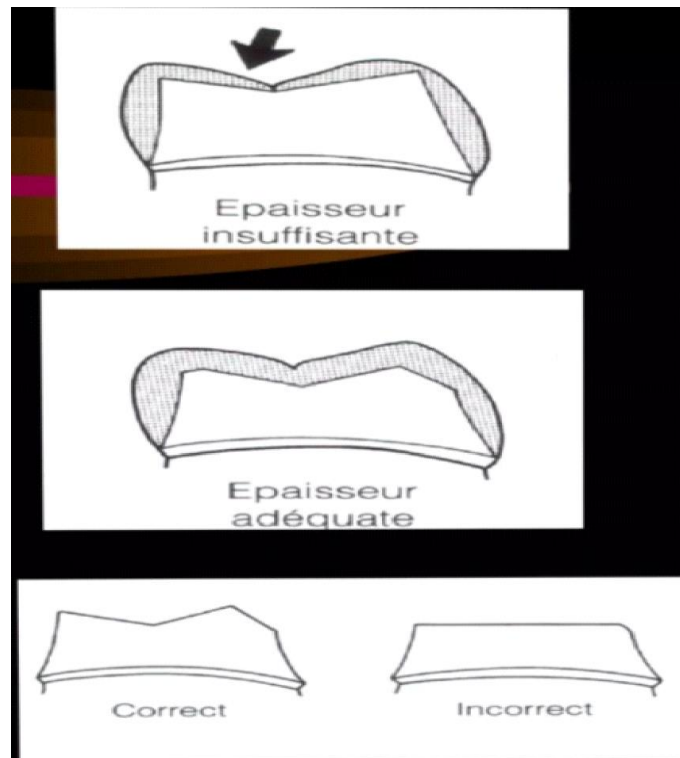


Figure 25 : Préparation et réduction occlusale (UE.9 Dr le François).

2.1.1.3 Respect des structures parodontales :

La ligne de finition doit être située juxta-gingivale ou supra-gingivale chaque fois que possible pour préserver l'espace biologique et faciliter l'hygiène. Un contour prothétique adapté limite les risques d'inflammation gingivale ou de récession [33].

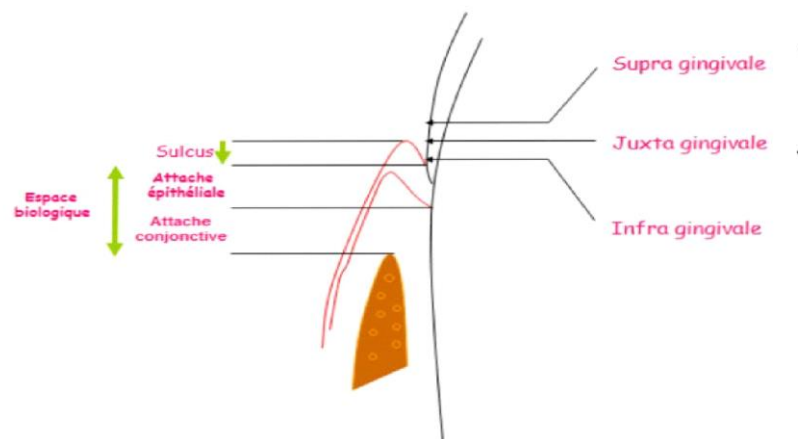


Figure 26 : Position de la limite cervicale

2.1.1.4 Maîtrise du champ opératoire :

Le contrôle optimal du champ opératoire est essentiel pour garantir une préparation dentaire biologique. Il permet de prévenir la contamination bactérienne, de limiter les agressions mécaniques ou chimiques sur les tissus pulpaire et parodontaux, et de garantir la précision des gestes cliniques.

L'isolement relatif (avec rouleaux de coton, canules d'aspiration et écarteurs) est généralement suffisant pour les préparations simples, mais l'isolement absolu par digue peut être recommandé dans certains cas complexes ou très humides. Le champ opératoire doit aussi favoriser la visibilité, la sécurité du patient, et la propreté du site opératoire, conditions indispensables pour la qualité de l'empreinte et du collage.

Une mauvaise maîtrise du champ peut entraîner une infiltration bactérienne, une inflammation gingivale, ou une impression défectueuse, compromettant la qualité de la prothèse finale [47].

2.1.2 Principes mécaniques :

Les principes mécaniques visent à assurer la stabilité, la rétention et la résistance de la restauration face aux forces occlusales.

2.1.2.1 Reproduction de la morphologie naturelle :

La restauration doit reproduire fidèlement la morphologie naturelle de la dent qu'elle remplace, incluant les contours, les crêtes et les dépressions, ainsi que la forme générale de la couronne. Cela permet non seulement une intégration esthétique mais aussi le rétablissement des fonctions masticatoires et phonétiques. L'objectif est que la prothèse soit indiscernable des dents naturelles adjacentes [48].

2.1.2.2 Limites cervicales de préparation en prothèse conjointe :

La limite cervicale est la zone terminale de la préparation, marquant la transition entre la dent préparée et la future restauration. Elle conditionne :

- L'adaptation marginale de la prothèse,
- La préservation des tissus parodontaux,
- La résistance mécanique de la couronne,

- L'esthétique finale, notamment dans le secteur antérieur.

Types de limites cervicales :

Elles varient selon le type de prothèse (couronne, inlay, onlay, bridge) et le matériau utilisé (métal, céramique, céramo-métallique).

Limite en biseau (chamfer)

- Forme : Arrondi avec un léger biseau.
- Indication : Couronnes métalliques, couronnes céramo-métalliques.
- Avantages : Facile à préparer, préserve la structure dentaire.
- Inconvénients : Moins précis pour la céramique pure.

Limite en épaulement (shoulder)

- Forme : Épaulement net à 90°.
- Indication : Couronnes entièrement céramiques.
- Avantages : Bonne adaptation et résistance mécanique.
- Inconvénients : Nécessite une grande réduction de la dent.

Limite en épaulement avec biseau (shoulderwithbevel)

- Forme : Épaulement avec un biseau incliné.
- Indication : Couronnes céramo-métalliques.
- Avantages : Bon ajustement et meilleure esthétique.
- Inconvénients : Demande une grande précision lors de la préparation.

Limite en congé (knife-edge)

- Forme : Affinée progressivement jusqu'à la surface radiculaire.
- Indication : Couronnes métalliques.
- Avantages : Préserve la structure de la dent.
- Inconvénients : Moins précis pour les restaurations céramiques.

- Éviter les angles vifs → préparation aux angles arrondis, biseau doux.

- La ligne de finition doit être continue, lisse et régulière (souvent un chamfrein ou un épaulement arrondi) [49].

2.1.2.3 Rétention :

Dépouille (ou convergence axiale) :

La dépouille est l'angle de convergence des parois axiales d'un moignon prothétique préparé.

Elle est essentielle pour permettre l'insertion passive de la prothèse tout en assurant une bonne rétention mécanique.

-Une dépouille idéale se situe entre 6° et 10° au total (soit 3° à 5° par paroi).

-Une absence de dépouille (parois parallèles ou divergentes) peut empêcher la mise en place de la couronne.

-Une dépouille excessive (angle trop ouvert) diminue la rétention et augmente le risque de descellement.

- Absence de contre-dépouille (test visuel et à la sonde).
- Convergence axiale suffisante.
- Ligne de finition bien définie, régulière et continue.
- Épaisseur minimale respectée pour le matériau choisi.
- Respect de l'intégrité pulpaire (aucun signe de sensibilité excessive) [45].

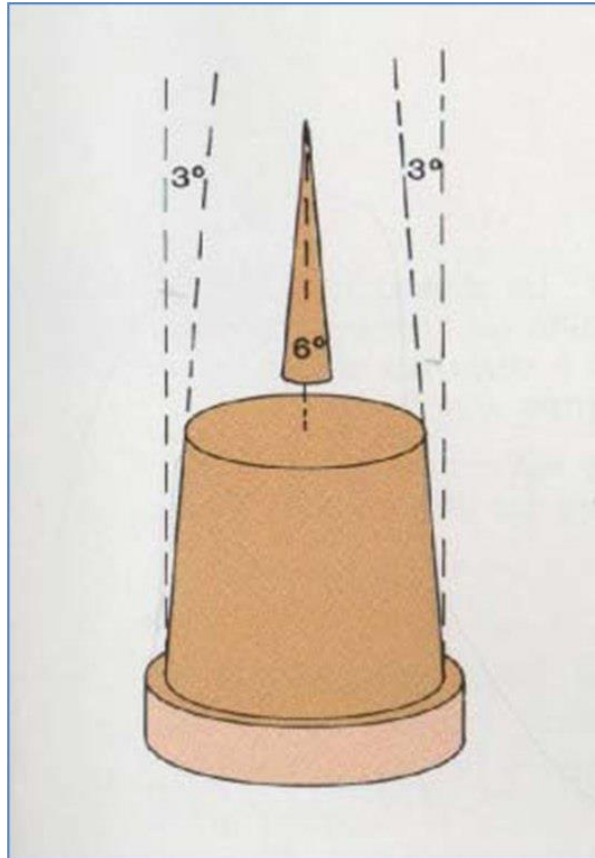


Figure 27 : préparation avec convergence de 6°

- La hauteur de la préparation : Une hauteur clinique adéquate est essentielle pour une résistance suffisante aux forces de basculement.
- La largeur de la préparation : Une base large contribue à la stabilité de la restauration [50].

2.1.2.4 Résistance aux forces latérales :

Une préparation avec des parois convergentes, des biseaux doux, et une base suffisamment large améliore la résistance mécanique. Des éléments rétentifs secondaires (rainures, boîtes) peuvent être ajoutés si besoin.

2.1.2.5 Axe d'insertion unique :

L'axe d'insertion est la direction dans laquelle la restauration est placée sur la dent préparée. Il doit être unique et coïncider avec l'axe long de la préparation pour assurer un ajustement précis et une rétention optimale [33].

2.1.3 Principes esthétiques :

Dans les zones visibles du sourire, les principes esthétiques sont cruciaux pour garantir une intégration harmonieuse de la restauration :

2.1.3.1 Respect de la Morphologie Dentaire Naturelle :

La restauration doit reproduire fidèlement la morphologie naturelle de la dent qu'elle remplace, incluant les contours, les crêtes et les dépressions, ainsi que la forme générale de la couronne. Cela permet non seulement une intégration esthétique mais aussi le rétablissement des fonctions masticatoires et phonétiques. L'objectif est que la prothèse soit indiscernable des dents naturelles adjacentes [48].

2.1.3.2 Discrétion de la ligne de jonction :

L'objectif est que la transition entre la dent naturelle et la couronne soit invisible à l'œil nu, surtout en lumière naturelle.

Une limite bien positionnée permet d'éviter les lignes de démarcation visibles (effet « collier gris » ou « ombre cervicale ») [33].

2.1.3.3 Type de préparation adapté au matériau pour une translucidité optimale :

Pour les matériaux hautement esthétiques (comme le disilicate de lithium ou la zircone monolithique), on préfère :

- Un épaulement arrondi ou un congé large, qui permet une épaisseur suffisante de matériau pour la translucidité.

- Une finition nette et précise améliore le rendu visuel de la céramique au collet [51].

2.1.3.4 Harmonisation de la couleur :

L'intégration esthétique dépend fortement de la couleur de la restauration et de sa relation avec les tissus gingivaux environnants. La couleur de la prothèse doit être soigneusement sélectionnée pour s'harmoniser avec les dents naturelles adjacentes, en tenant compte de la teinte, de la saturation et de la luminosité. De plus, la santé et la couleur de la gencive (rose pâle) sont des indicateurs clés d'une intégration réussie. Toute inflammation ou décoloration gingivale peut compromettre l'esthétique globale, soulignant l'interdépendance des principes biologiques et esthétiques [52].

2.1.3.5 Préservation de l'anatomie cervicale naturelle :

Une préparation qui suit les contours naturels (notamment dans les zones interproximales) permet une reconstruction fidèle de la morphologie gingivale, assurant ainsi :

- Une continuité visuelle avec les dents adjacentes.
- Un respect du point de contact et de la papille, essentiel à l'esthétique du sourire [52].

2.1.3.6 Symétrie et régularité :

Les limites cervicales doivent être symétriques entre dents adjacentes, notamment dans les restaurations bilatérales (ex : 11 et 21).

Un mauvais positionnement (trop visible ou irrégulier) nuit à l'harmonie du sourire [53].

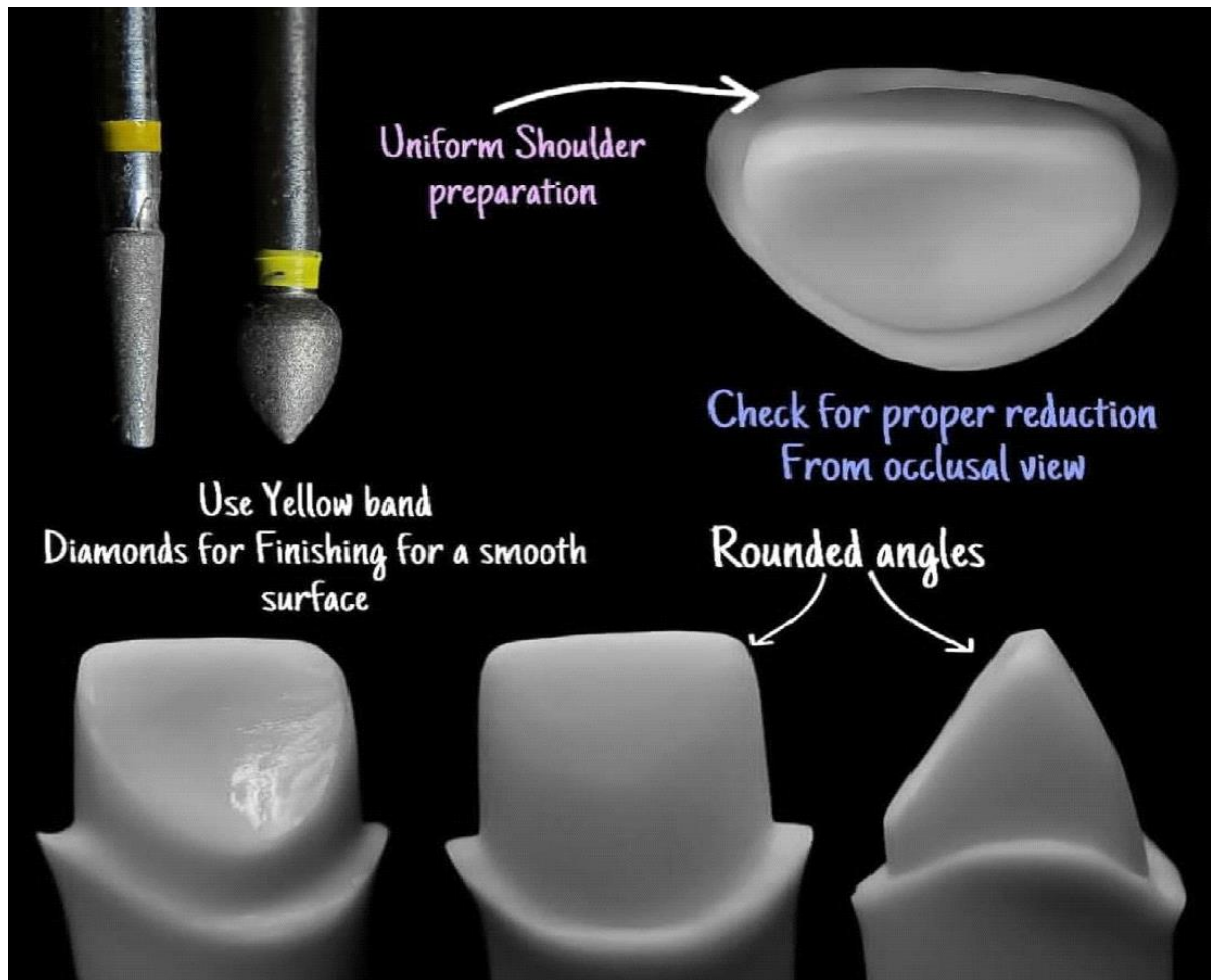


Figure 28 : Forme finale de la préparation

2.2 L’empreinte et la temporisation en prothèse conjointe :

Dans le cadre d’une restauration prothétique fixe, la protection du complexe pulpo-dentinaire est une priorité, notamment lorsqu’il s’agit de dents vivantes. Deux étapes cliniques majeures concourent à cette préservation : l’empreinte et la temporisation. Leur réalisation correcte permet de limiter les agressions mécaniques, chimiques ou thermiques pouvant compromettre la vitalité pulpaire.

2.2.1 L’empreinte en prothèse conjointe : *un acte critique dans le respect tissulaire*

L’empreinte prothétique est une étape essentielle pour enregistrer avec précision les limites de préparation, les tissus dentaires résiduels ainsi que les structures parodontales périphériques.

Lorsque la dent est vivante, cette procédure doit être conduite avec la plus grande prudence afin de préserver l'intégrité du complexe pulpo-dentinaire, particulièrement sensible aux agressions mécaniques, thermiques et chimiques [33].

Avant l'empreinte, l'application d'un vernis dentinaire protecteur est fortement recommandée. Ces vernis (comme Gluma® ou Seal&Protect®) agissent en occluant les tubules dentinaires, réduisant ainsi la perméabilité de la dentine et limitant les risques d'hypersensibilité ou d'inflammation pulpaire [54].

Le choix du matériau d'empreinte est déterminant. Les silicones par addition représentent la solution de référence : ils offrent une reproduction fidèle des détails, une grande stabilité dimensionnelle, et sont bien tolérés par les tissus vivants. En revanche, les polyéthers, bien que précis, sont plus rigides et légèrement acides, ce qui peut entraîner une irritation des tissus mous ou exposés, notamment chez les patients sensibles, les hydrocolloïdes réversibles et les pâtes de Kerr sont abandonnés car leur utilisation entraîne des contraintes techniques, une précision limitée et surtout un risque biologique, les premiers sont instables dimensionnellement, nécessitent un matériel lourd de chauffage/refroidissement et n'assurent pas une précision suffisante des limites cervicales, tandis que les secondes, très rigides et peu élastiques, se fracturent facilement, reproduisent mal les détails fins et peuvent irriter la dent vivante à cause de l'eugénol. [55].

Les empreintes optiques, réalisées par scanner intra-oral, constituent aujourd'hui une alternative non invasive aux matériaux conventionnels. Elles permettent d'éviter le contact direct avec les tissus, réduisent les risques de surpression ou de traction gingivale, et s'avèrent particulièrement intéressantes en présence de dents vivantes ou de restaurations provisoires fragiles. De plus, ces systèmes numériques offrent une précision remarquable et peuvent raccourcir les délais cliniques [56].

La technique d'empreinte elle-même influence aussi les résultats. Le double mélange simultané (putty et light body), utilisé avec une porte-empreinte adapté, reste une méthode largement éprouvée. La rétraction gingivale, souvent nécessaire pour exposer la limite cervicale, doit cependant être menée avec délicatesse. L'usage de pâtes à rétraction gingivale (comme Expasyl® ou Traxodent®), moins invasives que les fils imprégnés, est à privilégier pour réduire les traumatismes et éviter les saignements excessifs.

Ainsi, une empreinte soigneusement planifiée, utilisant des matériaux adaptés et des techniques atraumatiques, contribue grandement à la préservation pulpaire et à la réussite à long terme de la restauration prothétique.

2.2.2 La prothèse temporaire : une barrière de protection pulpo-dentinaire

À la suite de l'empreinte, la mise en place immédiate d'une prothèse temporaire s'impose comme une étape indispensable dans la chaîne prothétique, notamment pour la préservation du complexe pulpo-dentinaire. Ces restaurations provisoires jouent un rôle crucial en formant une barrière physique contre les agressions thermiques, mécaniques et bactériologiques. Elles contribuent ainsi à limiter l'hypersensibilité, prévenir la pulpite et réduire les risques d'infection via les tubules dentinaires exposés.

Outre leur fonction de protection, les prothèses temporaires permettent de maintenir l'esthétique, la fonction masticatoire et la phonation, tout en assurant une stabilité occlusale et parodontale. Elles jouent également un rôle capital dans la cicatrisation gingivale, notamment au niveau des contours cervicaux, influençant directement la qualité d'adaptation des restaurations définitives [57].

2.2.2.1 La réalisation d'une prothèse temporaire peut se faire selon deux techniques principales :

▪ La technique directe :

Elle est réalisée au fauteuil, immédiatement après la préparation dentaire, en injectant une résine bis-acrylique dans une clé en silicone préalablement confectionnée (putty ou light body). Cette méthode présente l'avantage d'être rapide, économique et facilement applicable en cabinet. Toutefois, elle peut exposer la dent préparée à une agression chimique (monomère) , une chaleur de polymérisation, et à des stimulations mécaniques directes, ce qui peut aggraver la sensibilité ou irriter la pulpe, surtout si la préparation est profonde.

▪ La technique indirecte :

Elle consiste à réaliser la prothèse provisoire hors de la bouche, sur un modèle obtenu par empreinte traditionnelle ou empreinte optique. Cette méthode offre une précision d'adaptation marginale supérieure, une meilleure finition esthétique, et évite toute élévation thermique et agression chimique en bouche. Elle est donc particulièrement recommandée pour les dents vivantes, les préparations multiples ou profondes, ainsi que les temporisations de longue durée. Elle constitue aujourd'hui la solution la plus biologiquement respectueuse [51].

2.2.2.2 Les matériaux utilisés :

Différents matériaux sont disponibles selon la technique choisie :

- Les résines bis-acryliques (type Luxatemp®, Protemp®) sont couramment utilisées pour leur facilité de manipulation, leur esthétique satisfaisante, et leur biocompatibilité.
- Les résines acryliques, souvent utilisées en technique indirecte, offrent une meilleure résistance mécanique et des possibilités de polissage plus poussées.

Les couronnes préformées en polycarbonate ou métal peuvent être utilisées dans les cas postérieurs ou temporisations très courtes, mais leur adaptation marginale est souvent moins précise [58].

2.3 Nature des matériaux d'assemblage dento- prothétique :

2.3.1 Les ciments de scellement temporaires :

Le choix du ciment provisoire influence directement la tolérance pulpaire, la rétention de la prothèse temporaire, ainsi que la compatibilité avec les matériaux de collage définitif [59] :

2.3.1.1 Ciments à base d'oxyde de zinc eugénole (ZOE) :

- Exemples : Temp-Bond, IRM.
- Propriétés : effet sédatif sur la pulpe, manipulation facile, retrait simple.
- Indications : scellement provisoire de couronnes provisoires.

- Impact pulpaire : calme les douleurs pulpitesuses, mais contre-indiqué avant collage résineux.

2.3.1.2 Ciments à base de ZOE sans eugénol :

- Exemples : Temp-Bond NE, RelyX Temp NE.
- Propriétés : ne gêne pas la polymérisation des colles résineuses, bonne étanchéité.
- Indications : temporisation avant collage résineux.
- Impact pulpaire : biocompatible, compatible avec les étapes ultérieures.

2.3.1.3 Ciment IRM (Intermediate Restorative Material) :

- Exemple : IRM Dentsply.
- Propriétés : ZOE renforcé avec résine, plus résistant, effet sédatif durable.
- Indications : scellement provisoire longue durée, restauration intermédiaire.
- Impact pulpaire : soulage la pulpe, bonne résistance mécanique.

2.3.2 Les ciments de scellement définitifs :

2.3.2.1 Ciments à l'oxyphosphate de zinc :

- Exemples : Harvard, Hoffmann.
- Propriétés : biocompatible, faible solubilité, bonne isolation thermique.
- Indications : prothèses métalliques et céramo-métalliques rétentives.
- Impact pulpaire : peut provoquer une irritation transitoire ; vernis dentinaire conseillé.

2.3.2.2 Ciments verres ionomères (CVI) :

- Exemples : Fuji I, Ketac Cem.
- Propriétés : adhésion chimique à la dentine, libération de fluor, bonne biocompatibilité.
- Indications : scellement de prothèses métalliques ou céramo-métalliques sur dents vitales.
- Impact pulpaire : Bonne tolérance ; protège la dentine.

2.3.2.3 Ciments verres ionomères modifiés par résine (CVIMAR) :

- Exemples : Fuji Plus, RelyXLuting Plus.
- Propriétés : plus résistants que les CVI classiques, meilleure adhésion, temps de travail plus long.
- Indications : prothèses sur dents peu rétentives ou vitales.
- Impact pulpaire : bien tolérés.

2.3.2.4 Ciments au polycarboxylate :

- Exemples : Poly F, Durelon.
- Propriétés : adhésion chimique douce à la dentine, biocompatibilité correcte.
- Indications : scellement de prothèses métalliques sur dents vitales.
- Impact pulpaire : peu agressifs, mais utilisés plus rarement aujourd'hui [60].

2.3.3 Les colles (systèmes adhésifs) :**2.3.3.1 Colles résineuses auto-adhésives (SAM – Self-Adhesive Resin Cements) :**

- Exemples : RelyX Unicem, G-Cem LinkAce.
- Propriétés : auto-mordançantes, faciles à utiliser, peu de technique sensible.
- Indications : collage de couronnes céramiques ou céramo-métalliques, dents sensibles.
- Impact pulpaire : moins irritantes que les colles avec mordantage total, bonne étanchéité marginale [61].

2.3.3.2 Colles résineuses avec mordantage total (Etch&Rinse – M&R) :

- Exemples : Optibond FL, Single Bond 2.
- Propriétés : nécessite l'application d'un acide phosphorique pour mordancer l'émail et la dentine.
- Indications : collage de facettes, inlays/onlays, restaurations esthétiques.
- Impact pulpaire : risque de sensibilité élevé si mordantage profond.

2.3.3.3 Colles résineuses auto-mordançantes (Self-Etch Adhesives) :

- Exemples : Clearfil SE Bond.
- Propriétés : contiennent des monomères acides qui mordantent et adhèrent en une étape.
- Indications : collage de prothèses tout-céramique, dents avec risque pulpaire.
- Impact pulpaire : moins de sensibilité post-opératoire, bonne tolérance pulpaire [62].

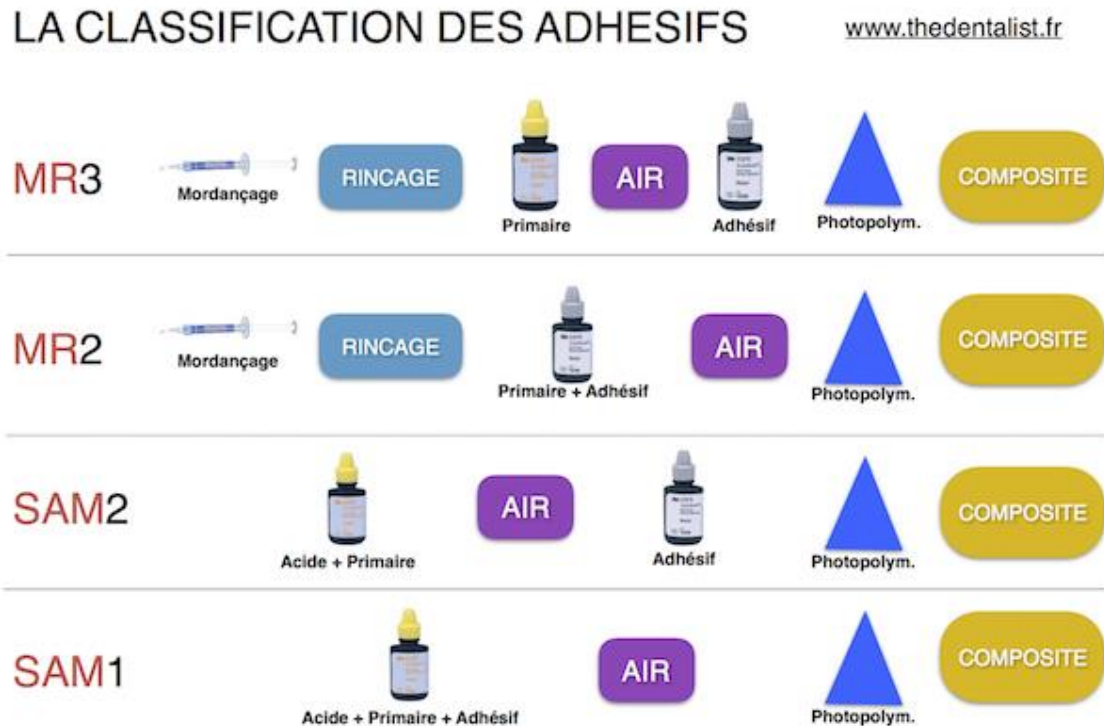


Figure 29 : Les classifications des adhésifs (MR3, MR2, SAM2, SAM1)(The dentist).

3 les situations cliniques ou la dévitalisation pulpaire s'impose en prothèse conjointe :

L'un des défis majeurs en prothèse conjointe est la préservation de la vitalité pulpaire. Toutefois, certaines situations cliniques et radiologiques imposent la réalisation d'un traitement endodontique préalable, dans le but d'assurer la pérennité biologique et mécanique de la restauration, et d'éviter des complications pulpaires ou périapicales ultérieures.

Avant la mise en place d'une prothèse conjointe, la décision de dévitaliser doit s'appuyer sur une analyse rigoureuse de l'état clinique de la dent, de sa structure résiduelle, et de son environnement endodontique [63].

3.1 Indications cliniques de la dévitalisation pulpaire :

3.1.1 Réduction coronaire importante compromettant la vitalité :

Lorsque la préparation prothétique nécessite une réduction substantielle de tissu dentaire, notamment dans les restaurations esthétiques exigeantes, le risque d'exposition pulpaire accidentelle ou de pulpite secondaire est élevé. Dans ces situations, un traitement endodontique préventif peut être justifié [50].

3.1.2 Présence de symptômes pulpaires préexistants :

La présence de douleurs spontanées, nocturnes, d'une hypersensibilité thermique ou à la percussion, ou de signes de pulpite réversible ou irréversible détectés avant la préparation, constitue une indication forte de traitement endodontique. Une dent symptomatique ne doit pas recevoir de restauration prothétique sans stabilisation préalable [64].

3.1.3 Lésions carieuses profondes :

Une carie proche de la chambre pulpaire, ou une carie secondaire sous une restauration ancienne, expose la dent à un risque élevé de complication pulpaire post-prothétique. Dans ce contexte, la dévitalisation permet d'assainir la dent avant la pose de la couronne ou du bridge [65].

3.1.4 Nécessité d'un ancrage intra-radulaire :

Lorsque la perte de structure coronaire est importante, le recours à un inlay-core radulaire (tenon) est nécessaire pour supporter la future couronne. Dans ce cas, la dévitalisation est une condition préalable indispensable à l'ancrage [66].

3.1.5 Malpositions dentaires imposant une préparation agressive :

Les dents présentant des versions, rotations ou encombrements nécessitent parfois une réduction plus invasive pour rétablir les axes d'insertion prothétique. Si la quantité de tissu dentinaire résiduel devient insuffisante, la pulpe est alors à risque, justifiant le traitement endodontique [51].

3.2 Indications radiologiques de la dévitalisation :

L'examen radiographique joue un rôle essentiel dans l'analyse endodontique pré-prothétique. Il permet d'identifier des facteurs invisibles cliniquement, qui justifient parfois la dévitalisation même en l'absence de symptômes.

3.2.1 Proximité d'une lésion carieuse :

Une lésion carieuse proche de la pulpe visible à la radiographie augmente le risque d'inflammation pulpaire secondaire, même si cliniquement la dent semble stable [67].

3.2.2 Signes de souffrance pulpaire préexistante :

L'épaississement du ligament parodontal, une image périapicale floue ou une résorption externe débutante sont des signes d'alerte nécessitant une prise en charge endodontique avant toute réhabilitation [68].

3.2.3 Fractures coronaires profondes :

Une fracture corono-radiculaire détectée à la radiographie impose souvent un ancrage radiculaire, donc une dévitalisation préalable, surtout si le fragment coronaire est instable [69].

4 Intérêt de l'examen clinique et radiologique :

4.1 Intérêt de l'examen clinique :

L'examen clinique pré-prothétique est essentiel pour évaluer la vitalité dentaire, détecter les facteurs de risque et anticiper les éventuelles complications. Il permet de poser un diagnostic pulpaire fiable avant toute décision de conservation ou de dévitalisation.

4.1.1 L'anamnèse :

Fournit des informations précieuses sur les antécédents du patient, ses douleurs passées, les traitements reçus et ses éventuelles sensibilités actuelles.

- L'âge est un facteur déterminant : chez les jeunes, la chambre pulpaire est large et superficielle, ce qui augmente le risque d'exposition pulpaire lors des préparations. Chez les adultes, la dentine épaissie offre une meilleure protection. Chez les sujets âgés, la chambre pulpaire est souvent calcifiée, réduisant le risque pulpaire mais augmentant la fragilité dentinaire.

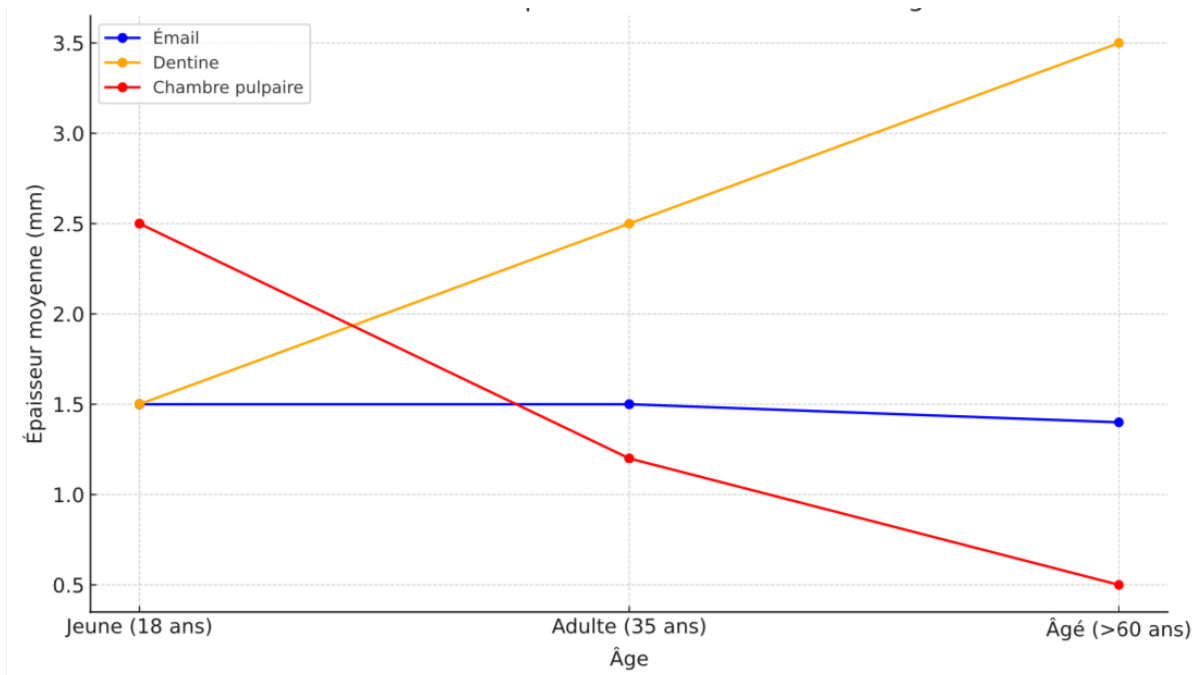


Figure 30 Évolution des épaisseurs dentaires selon l'âge

- L'historique dentaire et la symptomatologie (douleur brève, prolongée, spontanée ou absente) aident à classer l'état pulpaire : sain, pulpite réversible/irréversible ou nécrose.

4.1.2 L'examen clinique objectif permet d'identifier :

- Les restaurations anciennes, caries, fractures, ou pertes de substances pouvant altérer la dent et fragiliser la pulpe.
- Les para-fonctions (bruxisme, serrage) susceptibles d'induire des contraintes mécaniques excessives.
- La réaction à la percussion est révélatrice d'une atteinte péri apicale ou parodontale.
- L'état parodontal global (mobilité, poches, inflammation) influence la stabilité du futur pilier.

4.1.3 Les tests de vitalité pulpaire complètent l'analyse :

- Le test au froid (cryo spray) est le plus fiable pour détecter une pulpe vitale. Une réponse brève est normale, une douleur prolongée évoque une pulpite irréversible.
- Le test au chaud ou le test électrique permettent de confirmer ou d'infirmier un diagnostic en cas de doute [70, 71].

4.2 Intérêt de l'examen radiologique :

L'examen radiologique est indispensable pour explorer les structures internes de la dent, non visibles cliniquement. Il complète le diagnostic et guide la planification du traitement prothétique.

Il permet d'évaluer :

- La morphologie radiculaire et la taille du canal pulpaire.
- La présence de lésions carieuses profondes, récidivantes ou sous-jacentes à d'anciennes restaurations.

- L'existence de lésions périapicales évocatrices d'une nécrose pulpaire ou d'un antécédent infectieux.
- L'intégrité osseuse et la qualité du parodonte de soutien, indispensables à la stabilité de la future restauration [72].

4.2.1 Les principales techniques d'imagerie utilisées :

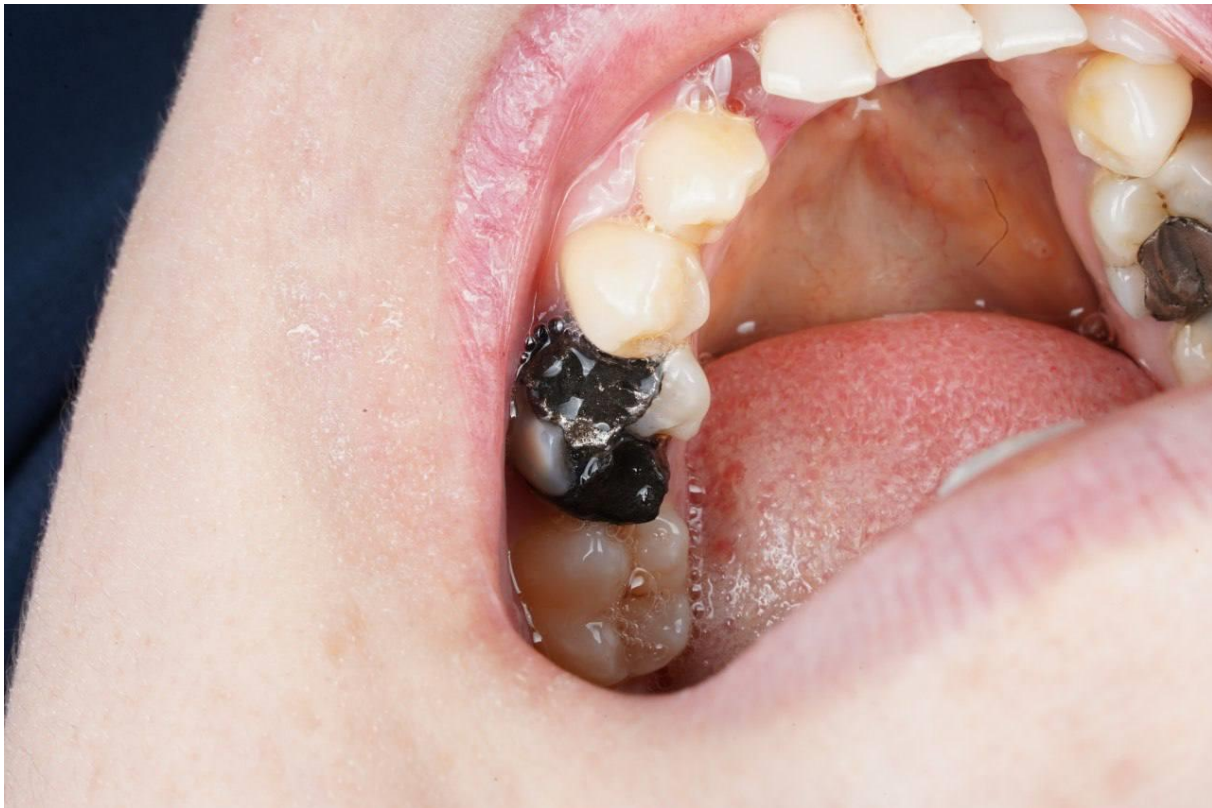- **La radiographie rétro-alvéolaire** offre une vue précise de la dent et de ses structures environnantes (ligament, os alvéolaire, apex).
- **La radiographie panoramique** donne un aperçu global de l'arcade dentaire, utile pour détecter des infections occultes ou anomalies globales.
- **La CBCT (Cone Beam)**, bien que non systématique, est précieuse pour les cas complexes nécessitant une analyse tridimensionnelle (morphologie radiculaire atypique, suspicion de fracture, résorptions...) [73].

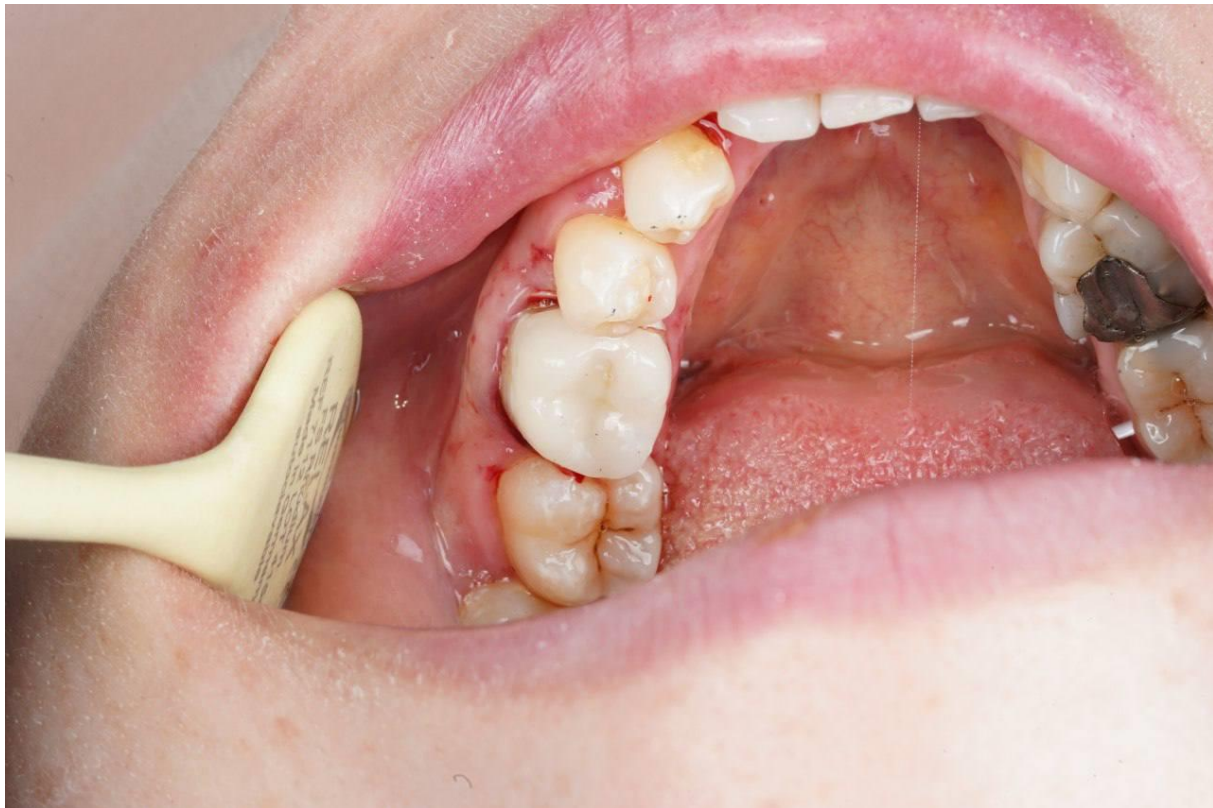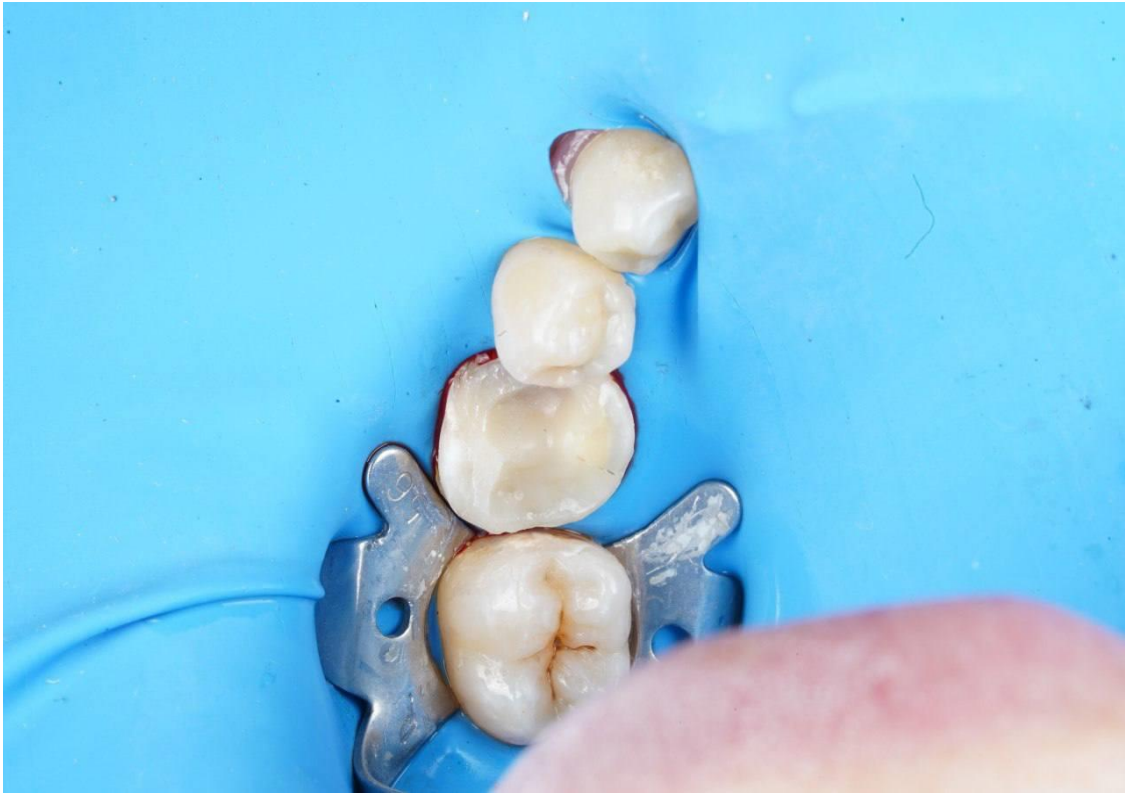L'association de ces examens radiographiques permet d'obtenir un diagnostic fiable et d'orienter le choix thérapeutique.

Cas Cliniques

Cas cliniques :**Cas clinique 01 : réhabilitation d'une molaire par overlay sur dent vivante**

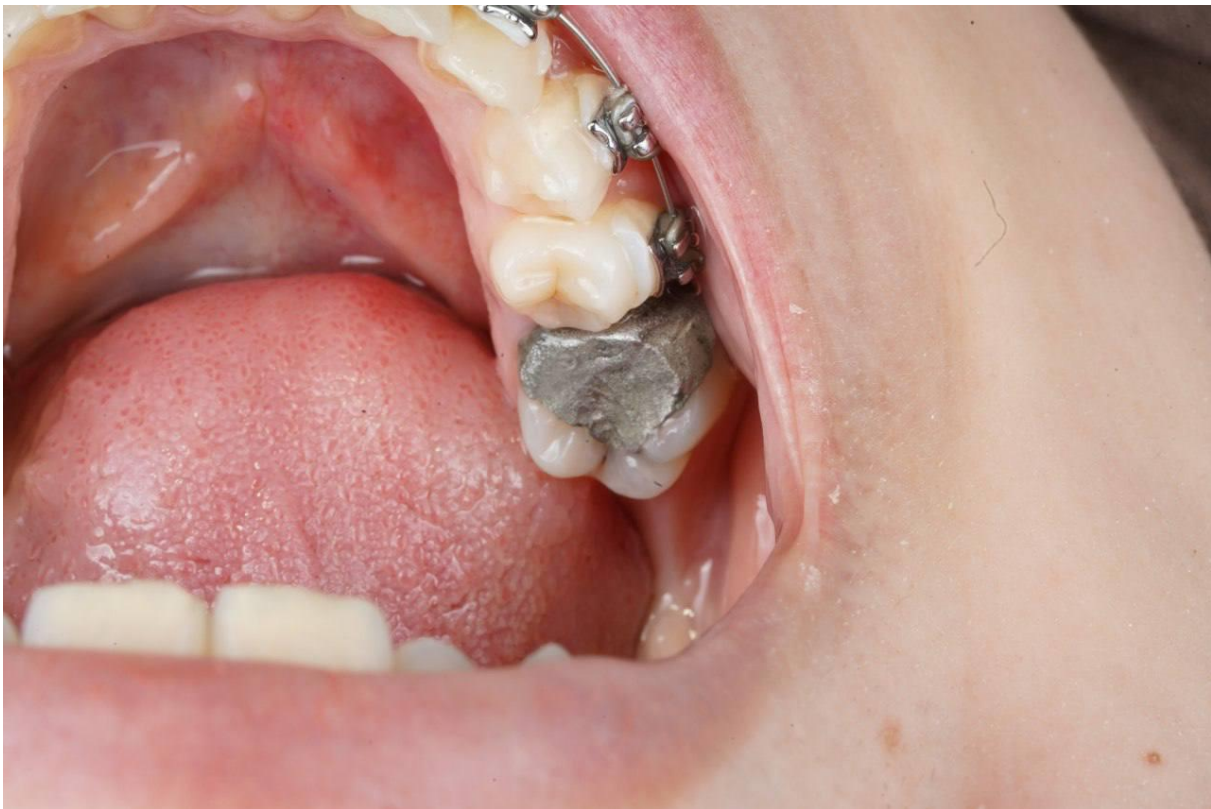La patiente G.S., âgée de 41 ans, s'est présentée avec une obturation ancienne en amalgame sur la dent 36, qui montrait des signes de fissures marginales sans atteinte pulpaire. Après évaluation de la vitalité dentaire, confirmée par des tests thermiques et électriques, il a été décidé de remplacer l'amalgame par une restauration indirecte de type overlay en céramique Emax. Cette approche a permis de restaurer la fonction occlusale et la résistance mécanique de la dent tout en préservant sa vitalité. L'indication de l'overlay, moins invasive qu'une couronne complète, a permis une économie tissulaire importante. Le choix du disilicate de lithium a été motivé par sa résistance, sa capacité d'adhésion fiable et son excellent rendu esthétique.

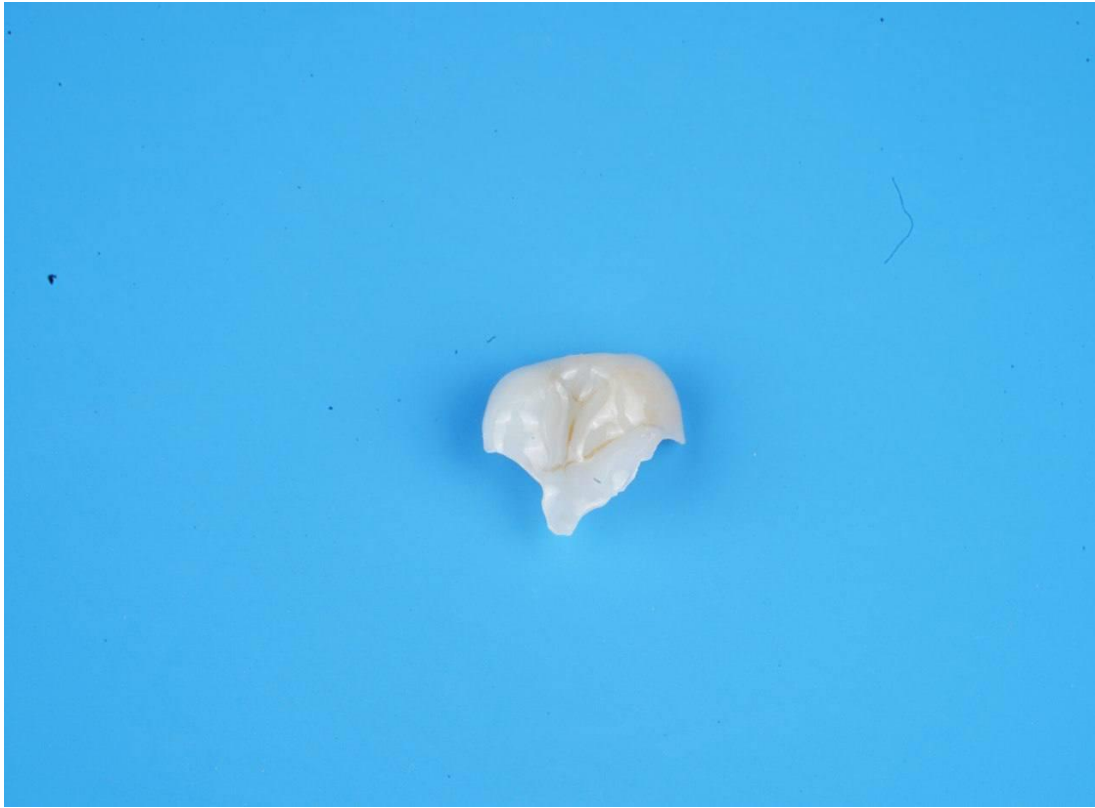


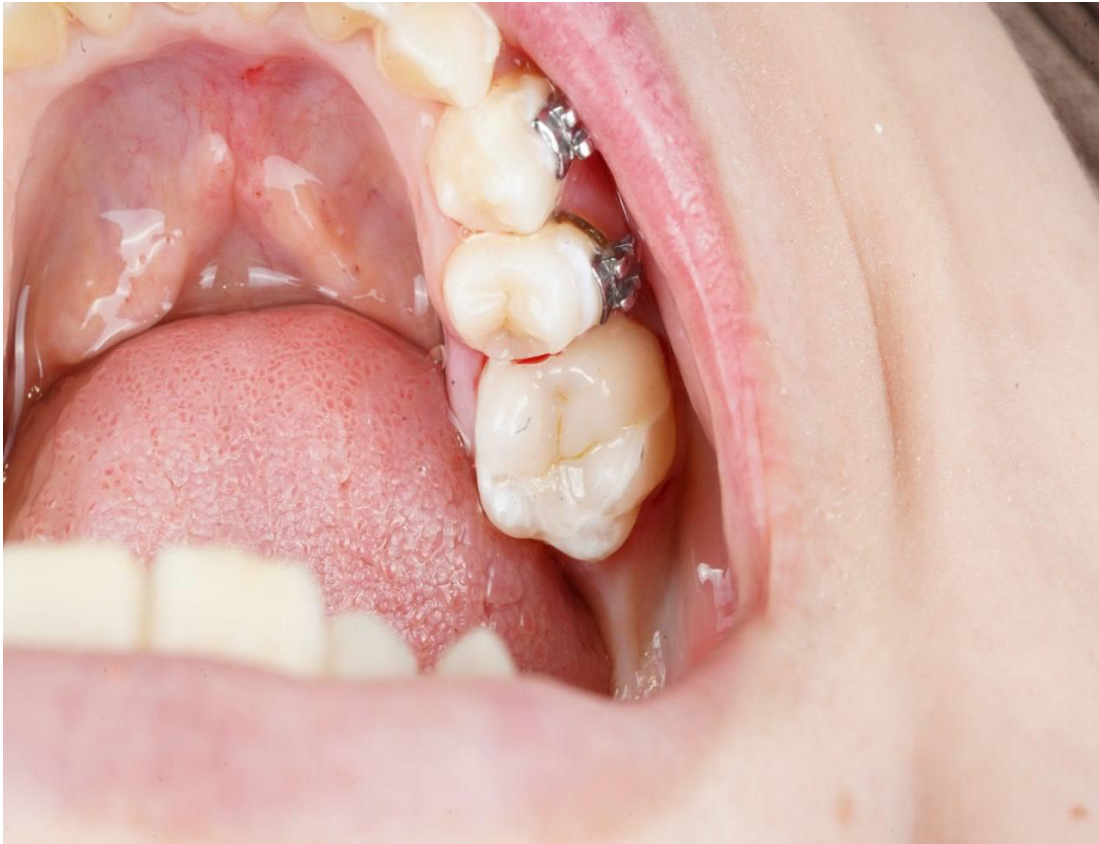
Cas clinique 02 : onlay céramique sur dent vitale.

La patiente N.S., âgée de 31 ans, a consulté pour une restauration ancienne en amalgame sur une molaire mandibulaire présentant une perte de substance importante, sans atteinte pulpaire. La vitalité de la dent a été confirmée, et la décision a été prise de la restaurer par un onlay en Emax. Ce type de restauration est particulièrement adapté pour les dents postérieures vitales, offrant à la fois esthétique, solidité et respect des structures biologiques.







Conclusion des cas cliniques :

Ces cas mettent en évidence qu'il est tout à fait possible de réaliser des restaurations prothétiques de type facette, onlay ou overlay sur dents vitales, à condition que certaines règles fondamentales soient respectées. Le choix du matériau, la précision de la préparation, la qualité de l'empreinte, le respect de l'intégrité pulpaire, et la rigueur du protocole de collage sont autant de facteurs déterminants dans la réussite clinique à long terme. La préservation de la vitalité dentaire demeure un objectif prioritaire, et ces exemples cliniques renforcent l'idée qu'il est souvent préférable d'adapter la prothèse à la dent, plutôt que l'inverse.

CONCLUSION

CONCLUSION :

La dévitalisation pulpaire ne peut être considérée comme une étape systématique lors de la préparation prothétique. Une approche conservatrice, fondée sur des protocoles de préservation tissulaire et une analyse individualisée de chaque cas, semble être la meilleure stratégie pour concilier longévité des restaurations et maintien de la santé dentaire. Le clinicien doit ainsi adopter une prise de décision éclairée, intégrant les impératifs biologiques et mécaniques, afin d'optimiser le succès fonctionnel et esthétique de la prothèse conjointe tout en préservant au maximum la vitalité pulpaire.

Enfin, dans le cadre de la réhabilitation de certains édentements, l'implantologie constitue une alternative thérapeutique rationnelle et biologiquement conservatrice. En permettant le remplacement d'une ou plusieurs dents absentes sans altérer les dents adjacentes, elle évite les préparations mutilantes souvent nécessaires dans les restaurations prothétiques conventionnelles.

Cette approche s'inscrit pleinement dans une dentisterie moderne orientée vers la préservation maximale des tissus sains, l'optimisation fonctionnelle, et la pérennité des résultats cliniques à long terme.

Bibliographie

Bibliographie

- [1] Fouad AF, Levin MD. Anatomy, and physiology of the dental pulp complex. In: Hargreaves KM, Berman LH, editors. *Cohen's Pathways of the Pulp*. 11th ed. St. Louis: Elsevier; 2016. p. 460–75.
- [2] Moradian-Oldak J. The regeneration of tooth enamel – current progress and challenges. *Front Biosci (Elite Ed)*. 2012; 4:107–18.
- [3] Bajaj D, Arola D. On the R-curve behavior of human tooth enamel. *Biomaterials*. 2009;30(19):4037–46. doi: 10.1016/j.biomaterials.2009.04.017
- [4] PocketDentistry. Enamel: structure and composition. [Internet]. Consulté en juin 2025. Disponible sur :<https://pocketdentistry.com>
- [5] Park SE, Shen C, Kim JS, An CH, Lee JH. Evaluation of enamel thickness in anterior teeth using micro-CT. *Dent Mater J*. 2021;40(2):305–11.
- [6] Chan DCN, Giannini M, de Goes MF, et al. Effect of enamel thickness on bonding to enamel and dentin. *Oper Dent*. 2001 ;26(5) :505–11.
- [7] ScienceDirect Topics. Cementoenameljunction – overview. [Internet]. Consulté en juin 2025. Disponible sur :<https://www.sciencedirect.com/topics>
- [8] Ten Cate AR, Nanci A. *Ten Cate's Oral Histology: Development, Structure, and Function*. 8th ed. St. Louis: Elsevier; 2013.
- [9] Bertassoni LE, Habelitz S, Marshall SJ, Marshall GW. Dentin: structure, composition and mineralization. *Front Biosci (Elite Ed)*. 2012; 4:711–35.
- [10] Ross MH, Pawlina W. *Histology: A Text and Atlas*. 7th ed. Philadelphia: Lippincott Williams & Wilkins; 2016.
- [11] Mahroof V, Ayub S, Ahmed I, Durrani OK. Measurement of dentin thickness in human teeth using CBCT. *Pak Oral Dent J*. 2019;39(4):381–4.
- [12] Iliescu AA, et al. Reactionary versus reparative dentine in deep caries. *ARS Medica Tomitana*. 2019;25(4):184–9.
- [13] Briseño-Marroquín B, Callaway A, et al. Anatomy of pulp chambers in permanent teeth: a CBCT study. *Clin Oral Investig*. 2017;21(5):1753–60.
- [14] Álvarez-Vásquez JL, Castañeda-Alvarado CP. Dental pulp fibroblast: a star cell. *J Endod*. 2022;48(8):1223–37.
[ucuenca.academia.edu+15reference.medscape.com+15mdpi.com+15athenaumpub.com](https://ucuenca.academia.edu/15reference.medscape.com+15mdpi.com+15athenaumpub.com)
- [15] Fried K, Gibbs JL. Dental pulp innervation: neurophysiology of pulpal pain. *Front Cell Neurosci*. 2013; 7:94.
- [16] Tziafas D. The potential role of tooth pulp in reparative dentin formation. *J Dent Res*. 1995;74(7):1399–407.
- [17] Kim JW, Simmer JP. Hereditary dentin defects. *J Dent Res*. 2007;86(5):392–9.
- [18] Fejerskov O, Kidd EAM. *Dental Caries: The Disease and Its Clinical Management*. 3rd ed. Oxford: Wiley-Blackwell; 2015. p. 59–85.
- [19] Goldberg M, Kulkarni AB. Dentinogenesis and dentin regenerative potential. In: Goldberg M, editor. *The Dental Pulp*. Berlin: Springer; 2014. p. 23–52.
- [20] Goldberg M, Smith AJ. Cells and extracellular matrices of dentin and pulp: a biological basis for repair and tissue engineering. *Crit Rev Oral Biol Med*. 2004;15(1):13–27.

BIBLIOGRAPHIE

- [21] Siqueira JF Jr, Rôças IN. Clinical implications and microbiology of bacterial persistence after treatment procedures. *J Endod.* 2008;34(11):1291–1301.
- [22] Bosshardt DD. Biological mediators and periodontal regeneration: a review of enamel matrix proteins at the cellular and molecular levels. *J Clin Periodontol.* 2008;35(Suppl 8):87–105.
- [23] Beertsen W, McCulloch CA, Sodek J. The periodontal ligament: a unique, multifunctional connective tissue. *Periodontol 2000.* 1997;13(1):20–40.
- [24] Goldberg M. Re-Formation: Reactionary or reparative dentin. *J Clin Med Res.* 2022;3(1):1–11.
- [25] Rangé H. Les relations complexes entre parodonte et endodonte. *Rev OdontStomat.* 2007 Sep;36(3):161–78.
- [26] Müller F, Naharro A, Carlsson PE. Masticatory function and oral health-related quality of life: a systematic review. *J Oral Rehabil.* 2017;44(8):661–71. doi:10.1111/joor.12502.
- [27] Okeson JP. *Management of Temporomandibular Disorders and Occlusion.* 7th ed. Maryland Heights (MO): Mosby Elsevier; 2012.
- [28] Serfaty OE, Toledano C, Paladino F, René. Restaurations tout-céramique sur dents vitales : prévenir et traiter les sensibilités postopératoires. Paris: Initiatives Santé; 2023. 172 p.
- [29] Zhong C, Wang X. Advancements and challenges in the application of zirconia ceramics for dental restorations. *Ceram Silikáty.* 2024; 68:610–23.
- [30] Govare N, Contrepois M. Endocrowns: a systematic review. *J ProsthetDent.* 2020 Mar;123(3):411–9.e9. doi: 10.1016/j.prosdent.2019.04.009.
- [31] Cabinet Dentaire AS. La couronne prothétique [Internet]. Torcy (France): Cabinet Dentaire AS ; [cited 2025 Jul 6]. Available from: <https://www.cabinetdentaire-as.com/la-couronne-prothetiqueresearchsquare.com+11sciencedirect.com+11sciencedirect.com+11cabinetdentairedelamulette.fr+8cabinetdentaire-as.com+8cabinetdentaire-as.com+8>
- [32] Miller PD Jr. A classification of marginal tissue recession. *Int J Periodontics Restorative Dent.* 1985;5(2):8–13.
- [33] Rosenstiel SF, Land MF, Fujimoto J. *Contemporary Fixed Prosthodontics.* 5th ed. St. Louis: Elsevier; 2022.
- [34] Mikeli A, Walter MH. Impact of bruxism on ceramic defects in implant-borne fixed dental prostheses: a retrospective study. *Int J Prosthodont.* 2016 May-Jun;29(3):296–8.
- [35] Conrad HJ, Seong WJ, Pesun IJ. Current ceramic materials and systems with clinical recommendations: a systematic review. *J Prosthet Dent.* 2007;98(5):389–404.
- [36] Guess PC, Schultheis S, Bonfante MA, Coelho PG, Ferencz JL, Silva NR. All-ceramic systems: laboratory and clinical performance. *Dent Clin North Am.* 2011 Apr;55(2):373–92.
- [37] Aldhuwayhi S. Zirconia in dental implantology: a review of the literature with recent updates. *Bioengineering.* 2025; 12:543.
- [38] Levartovsky S, Pilo R, Shadur A, Brosh T, Zini A. Complete rehabilitation of patients with bruxism by veneered and non-veneered zirconia restorations with an increased vertical dimension of occlusion: an observational case-series study. *J Prosthodont Res.* 2019 Oct;63(4):440–6.
- [39] Blum IR, Johnson A, Purvis JP. Clinical performance of long-term temporary fixed dental prostheses made from resin-based composite. *J Prosthet Dent.* 2025;133(2):189–98. doi:10.1007/s00784-025-06259-8
- [40] Sailer I, Fehér A, Filser F, Gauckler LJ, Lüthy H, Hämmerle CH. Five-year clinical results of zirconia frameworks for posterior fixed partial dentures. *Int J Prosthodont.* 2007;20(4):383–8.

BIBLIOGRAPHIE

- [41] Zarone F, Russo S, Sorrentino R. From porcelain-fused-to-metal to zirconia: clinical and experimental considerations. *Dent Mater.* 2011 Jan;27(1):83–96.
- [42] Farah RI. Effect of cooling water temperature on the temperature changes in pulp chamber and at handpiece head during high-speed tooth preparation. *Restor Dent Endod.* 2019 Feb;44(1):e3. doi:10.5395/rde.2019.44.e3 [angle-orthodontist.kglmeridian.com+10rde.ac+10pdfs.semanticscholar.org+10](https://www.orthodontist.kglmeridian.com+10rde.ac+10pdfs.semanticscholar.org+10)
- [43] Edelhoff D, Sorensen JA. Tooth structure removal associated with various preparation designs for anterior teeth. *J Prosthet Dent.* 2002;87(5):503–9.
- [44] Coachman C, Calamita MA. Digital Smile Design: a tool for treatment planning and communication in esthetic dentistry. *Quintessence Dent Technol.* 2012;35:103–12.
- [45] Shillingburg HT, Hobo S, Whitsett LD, Jacobi R, Brackett SE. Fundamentals of Fixed Prosthodontics. 4th ed. Chicago: Quintessence Publishing; 2012.
- [46] Christensen GJ. Tooth preparation and pulp vitality. *J Am Dent Assoc.* 1997 May;128(5):651–3.
- [47] Hill EE, Rubel BS. Practical use of the rubber dam in restorative dentistry. *J Esthet Restor Dent.* 2008;20(5):313–21.
- [48] Tjan AH, Miller GD, Whang SB. Some esthetic factors in a smile. *J Prosthet Dent.* 1984;51(1):24–8.
- [49] Mittal S, Tiwari S, Yadav S. Importance of rounded internal line angles and appropriate finish lines in fixed prosthodontics. *Int J Prosthetic Dent.* 2021;34(2):45–52.
- [50] Goodacre CJ, Campagni WV, Aquilino SA. Tooth preparations for complete crowns: an art form based on scientific principles. *J Prosthet Dent.* 2001;85(4):363–76.
- [51] Magne P, Belser UC. *Bonded Porcelain Restorations in the Anterior Dentition: A Biomimetic Approach.* Chicago: Quintessence Publishing; 2002.
- [52] Chu SJ, Trushkowsky RD, Paravina RD. Dental color matching instruments and systems. *J Dent.* 2010;38 Suppl 2:e131–7.
- [53] Spear F. Approaches to vertical dimension. *J Am Dent Assoc.* 2004;135(11):1460–5.
- [54] Pashley DH. Dentin permeability, dentin sensitivity, and treatment through tubule occlusion. *J Endod.* 1986;12(10):465–74.
- [55] Wadhvani CP. Accuracy of elastomeric impression materials. *J Prosthodont.* 2015;24(4):299–308.
- [56] Ender A, Mehl A. Accuracy of complete-arch dental impressions: a new method of measuring trueness and precision. *J Prosthet Dent.* 2013;109(2):121–8.
- [57] Bounadja A, Mecheri B. Rôle de la prothèse provisoire en odontologie restauratrice et prothétique. *Rev Int Odonto-Stomatol.* 2016;38(3):153–60.
- [58] Tjan AH, Whang SB. Comparing the flexural strength of provisional restorative materials. *J Prosthet Dent.* 1985;53(4):518–20.
- [59] Krejci I, Lutz F, Reimer M. Marginal adaptation and sealing ability of temporary filling materials. *Oper Dent.* 1994;19(4):168–76.
- [60] Craig RG, Powers JM. *Restorative Dental Materials.* 12th ed. St. Louis: Mosby Elsevier; 2006.
- [61] Piwowarczyk A, Lauer HC, Sorensen JA. In vitro shear bond strength of luting agents to fixed prosthodontic restorative materials. *J Prosthet Dent.* 2004;92(3):265–73.
- [62] Perdigão J. Dentin bonding – variables related to the clinical situation and the substrate treatment. *Dent Mater.* 2010;26(2):e24–37.
- [63] Cheung WS, Dimmer A, Ford TRP. Tooth vitality and endodontic considerations in fixed prosthodontics. *Br Dent J.* 2005;199(6):359–63.

BIBLIOGRAPHIE

- [64] Siqueira JF, Rôças IN. Clinical implications and microbiology of bacterial persistence after treatment procedures. *J Endod.* 2008;34(11):1291–301.
- [65] Bjørndal L, Larsen T, Darvann T. A clinical and microbiological study of deep carious lesions during stepwise excavation using long treatment intervals. *Caries Res.* 1997;31(6):411–17.
- [66] Mannocci F, Ferrari M, Watson TF. Intermittent loading of teeth restored using fiber posts: a finite element analysis. *J Adhes Dent.* 2001;3(4):295–303.
- [67] European Society of Endodontology. Quality guidelines for endodontic treatment. *Int Endod J.* 2006;39(12):921–30.
- [68] Patel S, Dawood A, Ford TP, Whaites E. The potential applications of cone beam computed tomography in the management of endodontic problems. *Int Endod J.* 2007;40(10):818–30.
- [69] Love RM, Firth N. Histopathological profile of surgically removed persistent periapical radiolucent lesions of endodontic origin. *Int Endod J.* 2009;42(3):198–202.
- [70] Jafarzadeh H, Abbott PV. Review of pulp sensibility tests. Part I: general information and thermal tests. *Int Endod J.* 2010;43(9):738–62.
- [71] Alqhtani NR, Nazar M, Alamri HM, Aljohani R, Alsubait A, Hakeem AS, et al. Accuracy of sensibility tests in assessing pulpal health in permanent teeth: a systematic review and meta-analysis. *J Endod.* 2019;45(9):1107–18.
- [72] Patel S, Durack C, Abella F, Shemesh H, Roig M, Lemberg K. Cone beam computed tomography in Endodontics – a review. *Int Endod J.* 2015;48(1):3–15.
- [73] Scarfe WC, Levin MD, Gane D, Farman AG. Use of cone beam computed tomography in endodontics. *Int J Dent.* 2009;2009:634567.

Résumé

La prothèse conjointe dento-portée occupe une place centrale en odontologie restauratrice, en permettant de restaurer l'esthétique et les fonctions de l'appareil manducateur grâce à l'appui sur des dents naturelles servant de piliers.

Si les dents mortifiées nous paraissent, d'une façon trompeuse, être inertes, toute intervention prothétique sur une dent vivante représente un risque potentiel pour le complexe pulpo-dentinaire. En effet, les préparations prothétiques, par les sollicitations thermiques et mécaniques qu'elles induisent, les matériaux d'assemblage dento-prothétique par leur chimie, et toute autre manipulation sur un organe dentaire vivant peuvent compromettre, de manière réversible ou irréversible, la santé pulpaire.

Cette situation soulève une question clinique cruciale : la dévitalisation est-elle systématiquement nécessaire avant la pose d'une prothèse conjointe ?

Face à cette question, le praticien se trouve souvent confronté à un dilemme : faut-il préserver la vitalité pulpaire au risque de complications ultérieures (douleur, nécrose, reprise de traitement), ou opter pour une dévitalisation préventive, au détriment des fonctions biologiques de la pulpe ? Ce choix ne peut être arbitraire, car il conditionne la longévité de la restauration comme celle de la dent.

Ce travail vise à explorer la conduite à adopter face aux dents vivantes dans un contexte prothétique, à travers :

1. La compréhension de l'organisation anatomique et histologique des éléments constituant l'organe dentaire, ainsi que l'identification des conséquences cliniques et biologiques d'une dévitalisation pulpaire.
2. L'analyse des moyens permettant de préserver la vitalité pulpaire lors des soins préalables à la prothèse fixée.
3. L'étude des situations cliniques pouvant justifier une dévitalisation pulpaire dans les traitements prothétiques conjoints.

Ce mémoire propose ainsi une réflexion fondée sur la biologie dentaire, afin d'optimiser la prise de décision clinique et d'assurer une restauration prothétique durable et respectueuse des tissus dentaires.

Mots clés

- Organe dentaire
- Prothèse fixe
- Vitalité pulpaire
- Prothèse temporaire

Abstract

Fixed partial dentures (FPDs) occupy a central place in restorative dentistry, as they allow for the restoration of both aesthetics and masticatory function by relying on natural teeth serving as abutments.

Although devitalized teeth may appear deceptively inert, any prosthetic intervention on a vital tooth poses a potential risk to the pulp-dentin complex.

Indeed, prosthetic preparations through the thermal and mechanical stress they induce, as well as the chemical nature of luting agents and any manipulation on a living dental organ, can compromise pulpal health, either reversibly or irreversibly.

This situation raises a critical clinical question: Is devitalization systematically necessary before placing a fixed prosthesis on a vital tooth?

Faced with this dilemma, the practitioner must choose between preserving pulpal vitality, with the potential for complications such as pain, necrosis, or retreatment or opting for preventive devitalization, at the cost of the pulp's biological functions.

This decision cannot be arbitrary, as it determines the long-term prognosis of both the restoration and the tooth itself.

This thesis aims to explore the proper approach to managing vital teeth in a prosthetic context by:

1. Understanding the anatomical and histological structure of the dental organ and identifying the clinical and biological consequences of devitalization.
2. Analyzing the strategies available to preserve pulpal vitality during the preparatory phases of fixed prosthodontic treatment.
3. Reviewing and assessing clinical situations that may justify devitalization in fixed prosthetic procedures.

This work thus offers a biologically grounded reflection on the relationship between fixed prosthodontics and the pulp-dentin complex, with the goal of improving clinical decision-making and ensuring durable, biologically respectful prosthetic restorations.

Key words

- Tooth
- Fixed prosthetics
- Vital pulp
- Temporary prosthetic